TRILHOS ANATÔMICOS

Thomas W. Myers

Meridianos Miofasciais
para terapeutas manuais e do movimento



TERCEIRA EDIÇÃO

Manole

Trilhos Anatômicos

Trilhos Anatômicos

Meridianos miofasciais para terapeutas manuais e do movimento

3ª edição

Thomas W. Myers

Licensed Massage Therapist (LMT)
Nationally Certified in Therapeutic
Massage and Bodywork (NCTMB)
Certified Rolfer® (ARP)
Practitioner and Lecturer
Director, Kinesis Incorporated
Maine, USA

Ilustrações de

Graeme Chambers
Debbie Maizels
Philip Wilson

Manole

Título original em inglês: *Anatomy Trains – Myofascial Meridians for Manual & Movement Therapists*, 3rd edition (ISBN: 978-0-7020-4654-4)
Publicado mediante acordo com Elsevier Limited.
Copyright © 2014 Elsevier Ltd. Todos os direitos reservados.

Este livro contempla as regras do Acordo Ortográfico da Língua Portuguesa.

Editor-gestor: Walter Luiz Coutinho
Editora de traduções: Denise Yumi Chinem
Produção editorial: Priscila Pereira Mota Hidaka

Tradução: Maria Idalina Ferreira Lopes

Revisão científica: Prof. Dr. Daniel Camargo Pimentel
Médico pela Faculdade de Medicina da Universidade de São Paulo (FMUSP)
Especialista em Medicina Física e Reabilitação pela FMUSP
Doutor pela FMUSP
Pós-Doutor pela Universidade de Harvard (EUA)
Professor Colaborador da FMUSP
Diretor do Spine Center (SP)

Revisão: Depto. editorial da Editora Manole
Projeto gráfico: Anna Yue
Diagramação: Le1 Studio Design
Capa do original: Stacy Gilliland, Studio_RSG
Adaptação da capa para a edição brasileira: Depto. de arte da Editora Manole

Dados Internacionais de Catalogação na Publicação (CIP)
(Câmara Brasileira do Livro, SP, Brasil)

Myers, Thomas W.
Trilhos anatômicos : meridianos miofasciais para terapeutas manuais e do movimento / Thomas W. Myers ; ilustrações de Graeme Chambers, Debbie Maizels, Philip Wilson. – 3. ed. – Barueri, SP : Manole, 2016.

Título original: Anatomy trains : myofascial meridians for manual and movement therapists.
Bibliografia.
ISBN 978-85-204-4085-8

1. Fáscias (Anatomia) - Fisiologia 2. Manipulação (Terapêutica) 3. Massagem 4. Meridianos I. Chambers, Graeme. II. Maizels, Debbie. III. Wilson, Philip. IV. Título.

16-05797 CDD-612.75

Índices para catálogo sistemático:
1. Fáscias : Fisiologia humana 612.75

Nenhuma parte deste livro poderá ser reproduzida, por qualquer processo, sem a permissão expressa dos editores.
É proibida a reprodução por xerox.
A Editora Manole é filiada à ABDR – Associação Brasileira de Direitos Reprográficos.

Edição brasileira – 2016

Direitos em língua portuguesa adquiridos pela:
Editora Manole Ltda.
Av. Ceci, 672 – Tamboré
06460-120 – Barueri – SP – Brasil
Fone: (11) 4196-6000 Fax: (11) 4196-6021
www.manole.com.br | info@manole.com.br

Impresso no Brasil
Printed in Brazil

Aviso
Todos os materiais, incluindo textos, gráficos e imagens, são de caráter apenas informativo e não substituem diagnósticos, recomendações ou tratamentos médicos para condições específicas. Todos os leitores devem procurar assistência médica profissional antes de iniciar qualquer programa de exercícios ou para qualquer outro problema específico de saúde. O autor e os editores não recomendam ou endossam tratamentos, procedimentos, conselhos ou outras informações que possam ser encontradas neste livro e, especificamente, eximem-se de toda e qualquer responsabilidade por prejuízos ou danos que possam ocorrer por consequência direta ou indireta do uso de quaisquer informações contidas nesta publicação.

Para Edward, pelo dom da linguagem.
Para Julia, pela persistência em concretizar.

"Todo ato do corpo é um ato da alma."
William Alfred (*The curse of an aching heart*)

"Eu não sei nada, mas sei que tudo é interessante
se você se aprofunda o suficiente"
Richard Feynman (*Six easy pieces*)

Sumário

Prefácio IX
Prefácio à primeira edição XI
Agradecimentos XIII
Como usar este livro XV
Conteúdo complementar on-line XVII

Introdução Criando a base para os trilhos 1
1 Fáscia e regulação biomecânica 15
2 As regras do jogo 75
3 Linha Superficial Posterior 85
4 Linha Superficial Anterior 113
5 Linha Lateral 135
6 Linha Espiral 153
7 Linhas do Braço 175
8 Linhas Funcionais 201
9 Linha Profunda Anterior 211
10 Trilhos Anatômicos em treinamento (com a colaboração de James Earls) 241
11 Análise estrutural 285
Apêndice 1 Uma observação sobre os meridianos de latitude 315
Apêndice 2 Integração estrutural 319
Apêndice 3 Meridianos miofasciais e medicina asiática 335

Terminologia dos Trilhos Anatômicos 343
Bibliografia 345
Índice remissivo 351

Prefácio

Desde a primeira edição em 2001, o alcance e a aplicação das ideias enunciadas neste livro ultrapassaram em muito as expectativas do autor. Nós e nossa equipe fomos convidados a apresentar essas ideias e sua aplicação em todos os continentes, com exceção da Antártida, para diferentes profissionais, incluindo ortopedistas, fisiatras, fisioterapeutas, quiropraxistas, osteopatas, psicólogos, preparadores físicos, treinadores, professores de ioga, praticantes de artes marciais, massoterapeutas, bailarinos e educadores somáticos de todas as linhas. O livro já está disponível em doze idiomas. Uma simples busca por *Trilhos anatômicos* no Google retorna milhares de resultados, e os terapeutas e educadores vêm descobrindo aplicações úteis muito além da nossa concepção original.

Esta terceira edição inclui várias atualizações e correções que foram surgindo em consequência do nosso ensino e da prática contínua, bem como das evidências preliminares mostradas pela dissecação da fáscia. Desde a segunda edição, tivemos a oportunidade de incluir algumas descobertas recentes feitas no universo da fáscia e da miofáscia (muitas delas resumidas em *Fascia: the Tensional Network of the Human Body*, de 2012, de autoria de Schleip R, Findley T, Chaitow L, Huijing P; Edimburgo: Churchill Livingstone), bem como de abordar as áreas em que a nossa ignorância inicial sobre um mundo mais vasto foi retificada.

Esta edição se beneficia das ilustrações atualizadas por Graeme Chambers, Debbie Maizels e Philip Wilson. Novas fotos de avaliação de pacientes foram produzidas por Michael Frenchman/Videograf e Pedro Guimaraes/Pamedia Design.

O objetivo do livro é não só permitir uma compreensão rápida dos conceitos relevantes para um leitor casual como também uma análise detalhada para os leitores mais minuciosos.

Como a maioria dos livros didáticos nos dias de hoje, esta edição faz uso dos meios eletrônicos. A obra está repleta de endereços de sites (em inglês) para um estudo mais aprofundado, e nosso próprio site (www.anatomytrains.com) é constantemente atualizado. Vale indicar também os diversos DVDs concebidos para apoiar a aplicação profissional dos conceitos dos Trilhos Anatômicos.

Acessando o site http://manoleeducacao.com.br/trilhosanatomicos, o leitor terá acesso a materiais complementares que não poderiam estar disponíveis no formato de livro, como vídeos instrutivos baseados em nossa técnica e na dissecação, *webinars* e fotografias adicionais de pacientes, para o treino da avaliação visual.

Tanto a compreensão do papel da fáscia quanto as implicações e aplicações dos Trilhos Anatômicos estão se desenvolvendo rapidamente. Esta nova edição e suas conexões com a rede garantem um ponto de vista atual sobre a fáscia, um elemento praticamente inexistente no estudo do movimento.

Thomas W. Myers
Maine, 2014

Prefácio à primeira edição

Fico absolutamente extasiado diante do milagre da vida. Minha admiração e curiosidade só aumentaram ao longo de mais de trinta anos de imersão no estudo do movimento humano. Se nosso corpo em constante evolução foi moldado por um Criador onisciente ou por um gene puramente egoísta lutando cegamente para escalar o Monte Improvável,[1-3] a engenhosa variedade e flexibilidade mostradas na concepção e no desenvolvimento somáticos fazem com que o observador balance a cabeça e exiba um piedoso sorriso de espanto.

Procuramos em vão dentro do óvulo fecundado o feto de trilhões de células que ele se tornará. Mesmo o exame mais superficial das complexidades da embriologia nos deixa maravilhados de que isso funcione com tanta frequência para produzir um bebê saudável. Ao segurar no colo um bebê indefeso e que está chorando, parece quase inacreditável que tantos escapem de todas as possíveis armadilhas devastadoras encontradas no caminho para uma vida adulta saudável e produtiva.

Apesar de seu sucesso biológico, a experiência humana como um todo está mostrando alguns sinais de tensão. Quando leio os jornais, confesso que meus sentimentos são ambivalentes quanto a saber se a humanidade pode ou até mesmo deve continuar neste planeta, em razão do nosso impacto cumulativo sobre sua flora e fauna e de como cada um de nós trata o outro. Quando seguro esse bebê, no entanto, meu compromisso com o potencial humano confirma-se mais uma vez.

Este livro (e os seminários e cursos de formação a partir dos quais se desenvolveu) é dedicado à diminuta chance de que nós como espécie possamos superar nossa atual dedicação à ganância coletiva – e à tecnocracia e alienação que dela procedem – e ir na direção de um relacionamento mais humano e cooperativo com nós mesmos, com os outros e com o nosso entorno. Esperamos que o desenvolvimento de uma visão "holística" da anatomia como a aqui delineada seja útil aos terapeutas manuais e do movimento no alívio da dor e na resolução das dificuldades das pessoas que buscam sua ajuda. A premissa subjacente mais profunda do livro, porém, é que um contato mais meticuloso e sensível com a nossa "percepção do que o corpo está sentindo" – ou seja, nosso sentido de orientação e movimento cinestésico, proprioceptivo, espacial – é uma frente de vital importância para travar a batalha por uma atuação mais humana dos seres humanos, e por uma melhor integração com o mundo que nos rodeia. O amortecimento progressivo desta "percepção das sensações corporais" em nossas crianças, seja por simples ignorância ou por aprendizado deliberado, presta-se a uma dissociação coletiva, o que, por sua vez, conduz ao declínio ambiental e social. Estamos há muito tempo familiarizados com a inteligência mental (QI) e apenas recentemente reconhecemos a inteligência emocional (QE). Somente por meio de um novo contato com o completo alcance e potencial educativo da nossa inteligência cinestésica (QC) é que teremos alguma esperança de encontrar uma relação equilibrada com os sistemas mais amplos do mundo que nos cerca, para alcançar o que Thomas Berry chamou de "O sonho da Terra".[4,5]

A visão mecanicista tradicional da anatomia, por mais útil que tenha sido, despersonalizou, em vez de humanizar, a nossa relação com o nosso interior. Espera-se que o ponto de vista relacional que arriscamos neste livro caminhe de alguma maneira na direção de conectar a visão do corpo de Descartes como uma "máquina suave" com a experiência viva de estar em um corpo que cresce, aprende, amadurece e finalmente morre. Embora as ideias dos Trilhos Anatômicos formem apenas um pequeno detalhe de um quadro mais amplo do desenvolvimento humano por meio do movimento, uma apreciação da rede fascial e do equilíbrio nos meridianos miofasciais pode definitivamente

contribuir para nossa percepção interior acerca de nós mesmos como seres integrados. Isso, juntamente com outros conceitos a serem apresentados em trabalhos futuros, conduz a uma educação física mais adequada às necessidades do século XXI.[6-9]

Dessa forma, *Trilhos Anatômicos* é uma obra de arte em uma metáfora científica. Este livro se antecipa à ciência para propor um ponto de vista, o qual ainda está sendo literalmente desenvolvido e refinado. Assumo com frequência esta tarefa – estimulado por minha esposa, meus alunos e meus colegas – de afirmar de forma categórica minhas hipóteses, utilizando alguns dos adjetivos qualificativos que, embora necessários para o rigor científico, diminuem a força visceral de um argumento. Como Evelyn Waugh[10] escreveu:

A humildade não é uma virtude propícia para o artista. Muitas vezes é orgulho, emulação, avareza, maldade – qualidades que não deixam de ser odiosas – que levam um homem a completar, elaborar, refinar, destruir e renovar seu trabalho até que ele tenha feito algo que recompense seu orgulho, a inveja e a ganância. E ao fazê-lo, ele enriquece o mundo mais do que o generoso e o bom. Esse é o paradoxo da realização artística.

Não sendo nem intelectual nem pesquisador, só posso esperar que este trabalho de "artífice" seja útil para proporcionar novas ideias para pessoas boas como vocês.

Por fim, espero ter honrado Vesalius e todos os outros exploradores antes de mim, mantendo a anatomia no caminho certo.

Thomas W. Myers
Maine, 2001

Referências

1. Dawkins R. The selfish gene. Oxford: Oxford University Press; 1990.
2. Dawkins R. The blind watchmaker. New York: WB Norton; 1996.
3. Dawkins R. Climbing Mount Improbable. New York: WB Norton; 1997.
4. Csikzentimihalyi M. Flow. New York: Harper & Row; 1990.
5. Berry T. The dream of the earth. San Francisco: Sierra Club; 1990.
6. Myers T. Kinesthetic dystonia. Journal of Bodywork and Movement Therapies 1998;2(2):101–14.
7. Myers T. Kinesthetic dystonia. Journal of Bodywork and Movement Therapies 1998;2(4):231–47.
8. Myers T. Kinesthetic dystonia. Journal of Bodywork and Movement Therapies 1999;3(1):36–43.
9. Myers T. Kinesthetic dystonia. Journal of Bodywork and Movement Therapies 1999;3(2):107–16.
10. Waugh E. Correspondência particular, citada no New Yorker, 1999.

Agradecimentos

Gostaria de expressar minha profunda gratidão às inúmeras pessoas que guiaram meu caminho e ajudaram a chegar ao conceito de "meridianos miofasciais". A Buckminster Fuller, cuja abordagem dos sistemas pelo viés do *design* e o grande apreço pela forma como o mundo funciona iluminaram meu trabalho desde o início, instigando-me a não reformar as pessoas, mas reformar o ambiente ao seu redor.[1] À Dra. Ida Rolf e ao Dr. Moshe Feldenkrais, pois ambos apontaram o caminho para as formas práticas e literais de reformar o ambiente mais próximo que as pessoas têm, seu corpo e sua percepção dele;[2,3] tenho em relação a esses pioneiros uma profunda dívida de gratidão pela generosidade do precioso trabalho.

Aos Drs. James Oschman e Raymond Dart, por me darem a inspiração original sobre as cadeias cinéticas conectadas fascialmente.[4] Ao Dr. Louis Schultz (*in memoriam*), o primeiro presidente do departamento de anatomia do Rolf Institute, cujas ideias estão muito em evidência neste livro.[5] O Dr. Schultz apresentou-me o mais amplo dos campos conceituais no qual atuar ao me iniciar na minha trajetória de aprendizagem da anatomia fascial. Aos meus colegas da faculdade de Ciências Biológicas do Rolf Institute, em especial Paul Gordon, Michael Murphy e, particularmente, Robert Schleip, que teciam comentários e críticas de forma calorosa, porém firme, sobre essas ideias e assim ajudavam a aprimorá-las.[6] A Deane Juhan, cuja visão abrangente da função humana, proposta de forma tão sofisticada na obra *Job's Body*, foi uma inspiração para mim e para tantos outros.[7] A Michael Frenchman, meu velho amigo, que acreditou em nossas ideias desde o princípio e dedicou muitas horas para transformá-las em vídeo. Ao inovador Gil Hedley da Somanautics e Todd Garcia dos Laboratories of Anatomical Enlightenment, cujas habilidades na prática da dissecação podem ser vistas neste livro, por meio da câmera de Averill Lehan e do microscópio de Eric Root. Agradeço sua dedicação para mostrar a experiência concreta da forma humana testando ideias novas como as apresentadas neste livro. Agradecemos aos doadores cuja generosidade torna possível esses avanços no conhecimento.

Muitos outros professores do movimento, um pouco mais distantes, também merecem crédito por inspirar este trabalho: a ioga de Iyengar que me foi ensinada pelos seus competentes alunos, tais como Arthur Kilmurray, Patricia Walden e François Raoult; o trabalho altamente original de Judith Aston sobre o movimento humano pelo método Aston Patterning, as contribuições de Emilie Conrad e Susan Harper com seu trabalho Continuum, e Bonnie Bainbridge-Cohen e sua escola Body-Mind Centering.[8-11] Tenho uma dívida para com Caryn McHose e Deborah Raoult por deixarem parte deste trabalho um pouco mais compreensível, e também para com Frank Hatch e Lenny Maietta pela sintetização do desenvolvimento do movimento expressa em seu incomparável programa Touch-in-Parenting.[12,13]

Com todas essas pessoas e muitas outras, aprendi muita coisa, embora quanto mais eu aprenda, mais o horizonte da minha ignorância se amplie. Dizem que roubar ideias de uma pessoa é plágio, de dez é conhecimento acadêmico e de cem é uma pesquisa original. Por isso, não há nada completamente original nessa espécie de apropriação indébita. No entanto, essas pessoas são responsáveis apenas por inspirar ideias interessantes; ninguém além de mim é responsável por quaisquer erros, que espero ansioso para corrigir nas futuras versões deste trabalho.

Aos meus muitos alunos dedicados, cujas perguntas estimularam um aprendizado muito maior do que eu jamais teria empreendido por conta própria. A Annie Wyman, pelo apoio inicial e contribuições para a minha sanidade mental. Aos meus professores na esco-

la Kinesis, especialmente ao apoio inicial de Lou Benson, Jo Avison, David Lesondak e Michael Morrison, cuja tenacidade em lidar tanto com minhas excentricidades quanto com meu tratamento poético dos fatos (e também com meus desafios eletrônicos) contribuiu de forma singular para este artefato. Os atuais professores, incluindo (em ordem alfabética dos sobrenomes) Wojtek Cacowski, James Earls, Peter Ehlers, Yaron Gal, Carrie Gaynor, Sherri Iwaschuk, Simone Lindner, Lawrence Phipps, Jason Spitalnik, Eli Thompson e Michael Watson, também contribuíram para a precisão e a abrangência desta edição. O trabalho eficiente da minha equipe – especialmente Stephanie Stoy e Becky Eugley – permite que nossa influência seja muito mais dominante do que ela poderia ser.

Ao Dr. Leon Chaitow e à equipe editorial da Elsevier, incluindo Mary Law e a paciente Mairi McCubbin, que inicialmente conduziram este projeto à comercialização. A Sheila Black, Louisa Talbot e Alison Taylor, que aprimoraram significativamente a segunda edição com esta versão maior e mais complexa. A Debbie Maizels, Philip Wilson e Graeme Chambers, que tão meticulosa e artisticamente deram vida aos conceitos com suas ilustrações. Aos meus revisores Felicity Myers e Edward Myers, cujo pontual e incansável trabalho aperfeiçoou o sentido e a sensibilidade deste livro.

À minha filha Mistral e sua mãe Giselle, que com entusiasmo e gentileza toleraram meu fascínio pelo mundo do movimento humano, o qual muitas vezes me levou para longe de casa, assumindo uma grande parte do tempo que poderia ter compartilhado com elas. E, finalmente, agradeço a Quan, minha amiga, companhia sempre presente e minha musa, que contribuiu com as silenciosas, mas poderosas, correntes de amor, profundidade e com uma conexão com uma realidade maior, que fluem sob a superfície desta obra e de todo o meu trabalho.

Referências

1. Fuller B. Utopia or oblivion. New York: Bantam Books; 1969. *(Outras informações e publicações podem ser obtidas no Buckminster Fuller Institute: www.bfi.com.)*
2. Rolf I. Rolfing. Rochester VT: Healing Arts Press; 1977.
3. Feldenkrais M. The case of Nora. New York: Harper and Row; 1977.
4. Oschman J. Energy medicine. Edinburgh: Churchill Livingstone; 2000.
5. Schultz L, Feitis R. The endless web. Berkeley: North Atlantic Books; 1996.
6. Schleip R. Talking to fascia, changing the brain. Boulder, CO: Rolf Institute; 1992.
7. Juhan D. Job's body. Tarrytown, NY: Station Hill Pres; 1987.
8. Iyengar BKS. Light on yoga. New York: Schocken Books; 1995.
9. Silva M, Mehta S. Yoga, the Iyengar way. New York: Alfred Knopf; 1990.
10. Cohen B. Sensing, feeling, and action. Northampton, MA: Contact Editions; 1993.
11. Aston J. Aston postural assessment workbook. San Antonio, TX: Therapy Skill Builders; 1998.
12. McHose C, Frank K. How life moves. Berkeley: North Atlantic Books; 2006.
13. Hatch F, Maietta L. Role of kinesthesia in pre- and perinatal bonding. Pre- and Perinatal Psychology 1991;5(3).

Como usar este livro

Trilhos Anatômicos foi organizado de modo a permitir que o leitor obtenha rapidamente a ideia geral ou que realize uma leitura mais detalhada a respeito de qualquer tópico abordado. O livro inclui frequentes incursões em diversas áreas relacionadas, as quais são designadas pelos seguintes ícones:

- Técnicas manuais ou observações para o terapeuta manual.
- Técnicas de movimento ou observações para o professor de movimento.
- Ferramentas de avaliação visual.
- Ideias e conceitos relacionados à educação cinestésica.
- Vídeos (em inglês) disponíveis em http://manoleeducacao.com.br/trilhosanatomicos. Os números indicam os vídeos correspondentes aos tópicos em questão.

Os capítulos são codificados por cores para facilitar sua localização. Os dois primeiros capítulos examinam a fáscia e o conceito de meridianos miofasciais, e explicam a abordagem de "Trilhos Anatômicos" para as estruturas anatômicas do corpo. Os Capítulos 3 a 9 detalham cada uma das doze "linhas" mapeadas do corpo comumente observadas em padrões posturais e de movimento.

Cada uma das aberturas dos capítulos sobre as "linhas" traz ilustrações e descrições sumárias, diagramas e tabelas para o leitor que deseja compreender rapidamente o escopo do conceito. Os dois últimos capítulos aplicam o conceito dos "Trilhos Anatômicos" para alguns tipos comuns de movimento e fornecem um método de análise de postura.

Como os músculos individuais e outras estruturas podem aparecer em diferentes linhas, use o índice remissivo para encontrar todas as menções a alguma estrutura particular. A obra inclui ainda um glossário dos termos mais utilizados.

Três apêndices aparecem no final. Eles incluem uma discussão sobre os meridianos latitudinais do Dr. Louis Schultz, uma nova explicação de como o esquema dos Trilhos Anatômicos pode ser aplicado ao protocolo da Integração Estrutural de Ida Rolf, e uma correlação entre os meridianos da acupuntura e os meridianos miofasciais.

O conteúdo complementar on-line desta obra inclui um grande número de vídeos e *webinars* (em inglês), além de imagens úteis. Veja a seguir as instruções de acesso.

Conteúdo complementar on-line

Esta terceira edição de *Trilhos Anatômicos* oferece acesso a conteúdos complementares on-line, por meio da plataforma Manole Educação, que englobam dezenas de vídeos, animações gráficas e imagens adicionais, todos elaborados com o intuito de aumentar a compreensão do leitor acerca dos temas abordados.

Por meio dos diversos vídeos disponíveis na plataforma (todos no idioma original, em inglês), o leitor terá a oportunidade de aprender mais sobre alguns conceitos fundamentais, técnicas de liberação fascial, leitura corporal e evidências a partir de dissecações e observação *in vivo* da anatomia.

Muitos desses componentes multimídia são mencionados ao longo da obra e podem ser facilmente identificados pelo símbolo de uma seta ( ) acompanhada do número do item na plataforma.

Para obter acesso ao conteúdo, siga estas instruções:

1. Entre na página http://manoleeducacao.com.br/trilhosanatomicos.
2. Clique em "Conteúdo complementar".
3. Responda às perguntas indicadas e realize seu cadastro.
4. Com seu usuário e senha criados, acesse o conteúdo de seu interesse.

A Manole Educação e o autor desejam-lhe uma agradável experiência ao explorar esse conteúdo adicional.

Manole
Educação

Introdução: Criando a base para os trilhos

A hipótese

A base para este livro é simples: independentemente do que os músculos estejam fazendo individualmente, eles também exercem uma influência funcional sobre as continuidades integradas da extensão corporal dentro das cintas fasciais. Essas lâminas e linhas seguem a urdidura e a trama da textura do tecido conjuntivo do corpo, formando "meridianos" de miofáscia rastreáveis (Fig. In. 1). Estabilidade, tração, tensão, fixação, resiliência e – a mais pertinente para esta obra – compensação postural, estão todas distribuídas através dessas linhas. (Nenhuma afirmação é feita, no entanto, em relação à exclusividade dessas linhas. As conexões funcionais, tais como as descritas no final desta introdução, o leito ligamentar, descrito como "bolsa interna" no Capítulo 1, e a tensão assumida latitudinalmente, detalhada na obra de Huijing et al., também no Capítulo 1, são todos caminhos alternativos para a distribuição de tensão e compensação.) 4-5

Essencialmente, o mapa dos Trilhos Anatômicos fornece uma "anatomia longitudinal" – um esboço das faixas e das correias de tração longa dentro da musculatura como um todo. Trata-se de um ponto de vista sistêmico oferecido como complemento (e em alguns casos, como uma alternativa) para a análise-padrão da ação muscular.

Essa análise-padrão poderia ser chamada de "teoria do músculo isolado". A maioria das obras apresenta a função muscular isolando um músculo individual sobre o esqueleto, distante de suas conexões acima e abaixo, seccionado de suas conexões neurológicas e vasculares, e separado das estruturas regionais adjacentes.[1-10] Essa apresentação onipresente define a função do músculo apenas pelo que acontece pela aproximação dos pontos de inserção proximal e distal (Fig. In. 2). A visão amplamente aceita é a de que os músculos se inserem de um osso para outro, e que sua única função é aproximar as duas pontas, ou resistir quando são alongados em demasia. Ocasionalmente, o papel da miofáscia em relação aos seus vizinhos é detalhado (como, por exemplo, o papel que o vasto lateral desempenha como "amplificador hidráulico" empurrando para fora e, portanto, pré-tensionando o trato iliotibial. Na verdade, a amplificação hidráulica ocorre constantemente em todo o corpo). Raramente as conexões longitudinais entre músculos e fáscias são listadas ou sua função discutida (como, por exemplo, a consistente ligação entre o trato iliotibial e o músculo tibial anterior – Fig. In. 3).

A preponderância absoluta da apresentação do músculo isolado como a primeira e última palavra em anatomia muscular (juntamente com a convicção ingênua e reducionista de que a complexidade e a estabilidade do movimento humano podem ser obtidas pela soma da ação desses músculos individuais) faz com que a atual geração de terapeutas seja incapaz de pensar de outra forma.

Essa forma de ver e definir os músculos, no entanto, é simplesmente um artefato do nosso método de dissecação. Com uma faca na mão, os músculos individuais são fáceis de ser separados dos planos fasciais circundantes. Mas isso não significa que essa é a forma como o corpo "pensa" ou está biologicamente estruturado. E ainda é possível questionar se o "músculo" é uma divisão útil para a cinesiologia do próprio corpo.

Se a eliminação do músculo como uma unidade fisiológica é uma noção radical demais para ser aceita pela maioria de nós, pelo menos podemos afirmar que os terapeutas contemporâneos precisam pensar "fora da caixa" deste conceito de músculo isolado. Pesquisas que apoiam esse tipo de pensamento sistêmico serão citadas ao longo do caminho conforme realizamos nosso percurso pelas implicações das mudanças para

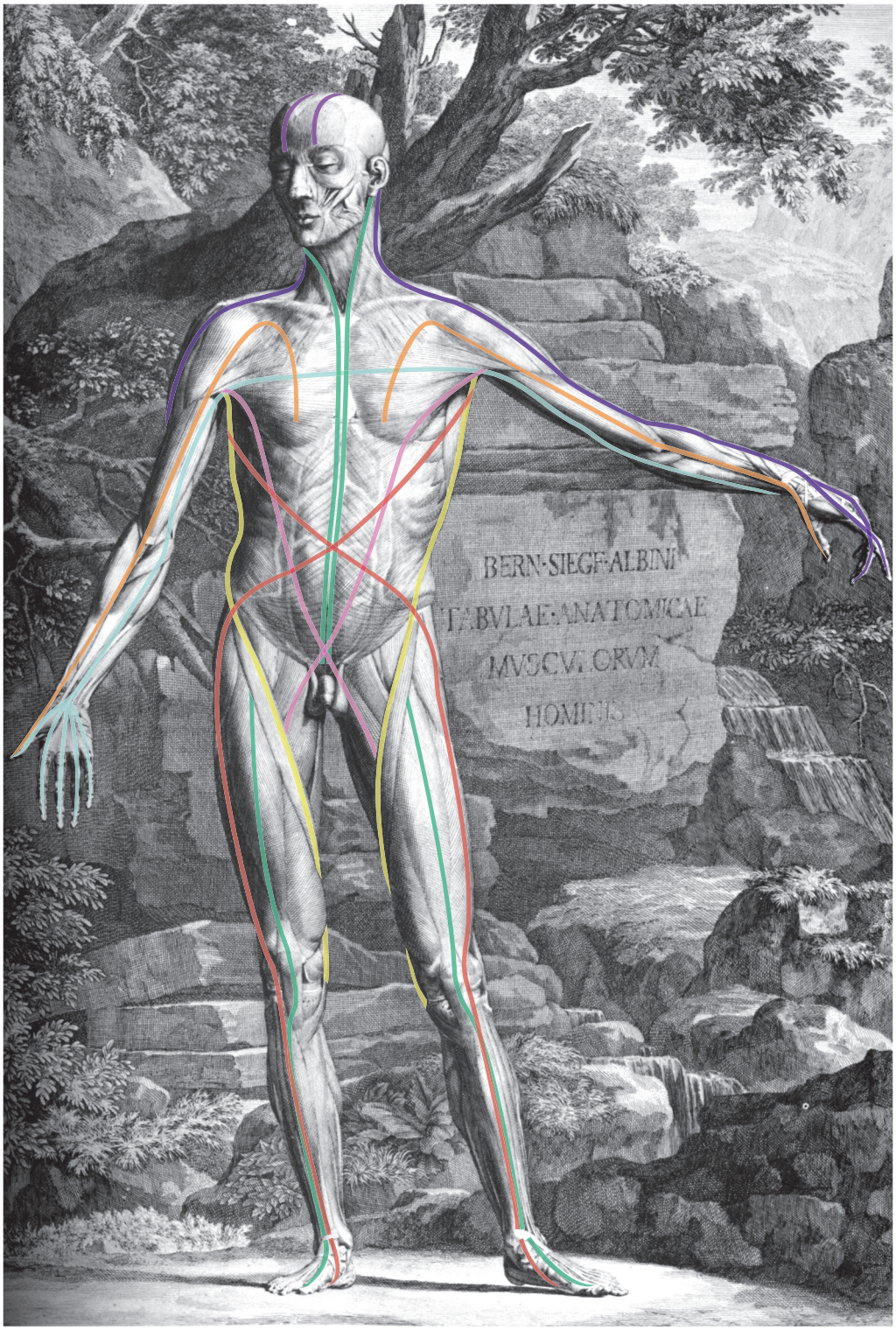

Figura In. 1 Mapa geral das "rotas" dos Trilhos Anatômicos dispostos sobre a superfície de uma conhecida ilustração de Albinus. (Saunders JB, O'Malley C. Ilustrações feitas sobre trabalhos de Andreas Vesalius de Bruxelas. Dover Publications; 1973).

além do "músculo isolado", a fim de observarmos os efeitos sistêmicos. Este livro é uma tentativa de seguir em frente – não para negar, mas para complementar a visão-padrão – reunindo estruturas miofasciais ligadas a essa imagem dos "meridianos miofasciais". Devemos deixar claro que "Trilhos Anatômicos" não é uma ciência estabelecida – este livro vai além da pesquisa –, mas, ao mesmo tempo, estamos satisfeitos com a maneira como os conceitos repercutem na prática clínica e na educação do movimento.

Uma vez que os padrões particulares desses meridianos miofasciais são reconhecidos e as conexões compreendidas, eles podem ser facilmente aplicados na avaliação e no tratamento utilizando-se uma variedade de abordagens terapêuticas e educativas para a facilitação do movimento. Os conceitos podem ser apresentados em qualquer uma de várias formas; esta obra procura encontrar um equilíbrio que atenda às necessidades do terapeuta informado e ao mesmo tempo permanecer ao alcance dos atletas, clientes ou estudantes interessados. 6-25

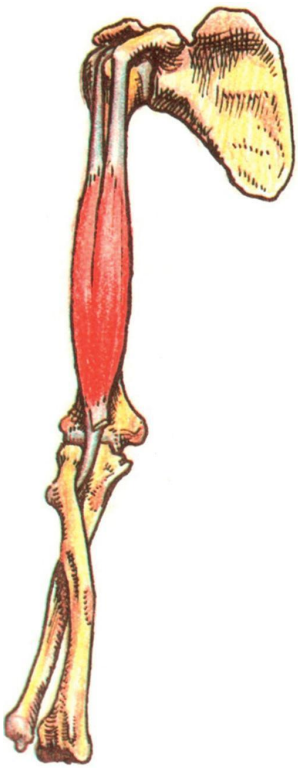

Figura In. 2 O método comum de definição da ação muscular consiste em isolar um único músculo sobre o esqueleto e determinar o que aconteceria se as duas extremidades fossem aproximadas, como nesta representação do bíceps. Este é um exercício muito útil, mas dificilmente definitivo, pois deixa de fora o efeito que o músculo poderia ter sobre seus vizinhos quando suas fáscias são apertadas e empurradas contra eles. E também, ao se cortar a fáscia em cada extremidade, elimina-se qualquer efeito sobre sua tração para além das estruturas proximal ou distal. Estas últimas conexões são o tema deste livro. (Reproduzido com permissão de Grundy, 1982).

Esteticamente, a compreensão do esquema dos Trilhos Anatômicos conduzirá a uma percepção mais tridimensional da anatomia musculoesquelética e a uma valorização dos padrões de todo o corpo ao distribuir compensações no dia a dia e no desempenho funcional. Do ponto de vista clínico, isso leva a uma compreensão diretamente aplicável de como os problemas dolorosos em uma área do corpo podem estar ligados a uma área totalmente "silenciosa" excluída do problema. Novas estratégias inesperadas para o tratamento surgem da aplicação desse ponto de vista da "anatomia conectada" nos desafios práticos diários da terapia manual e do movimento. 4-4

Apesar de algumas evidências de dissecação preliminares serem apresentadas nesta edição, ainda é cedo demais para, durante o processo de pesquisa, reivindicar uma realidade objetiva para essas linhas. Mais exames dos prováveis mecanismos de comunicação ao longo desses meridianos fasciais seriam especialmente bem-vindos. Neste momento, o conceito de Trilhos Anatômicos é apresentado apenas como um mapa alternativo potencialmente útil, uma visão sistêmica das conexões longitudinais na miofáscia parietal.

A filosofia

O ponto mais importante da cura está em nossa capacidade de ouvir, ver, perceber, mais do que na nossa aplicação da técnica. Essa é, pelo menos, a premissa deste livro.

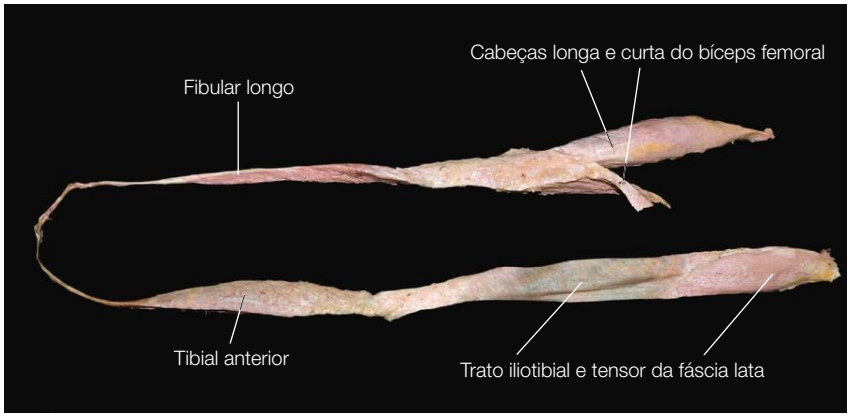

Figura In. 3 O músculo ilíaco tem uma forte ligação com o septo intermuscular medial da coxa, e provavelmente tem um papel no tensionamento dessa fáscia para a estabilidade da coxa e do quadril. A noção amplamente aceita em livros de anatomia é que os músculos agem apenas sobre os ossos, e ignora esses efeitos interfasciais e dificulta o pensamento do moderno terapeuta manual e do movimento. Novas estratégias ocorrem quando as ligações de fáscia a fáscia são consideradas. (Mais uma vez a partir de um vídeo de cortesia do autor; dissecação feita pelo Laboratories of Anatomical Enlightenment.)

Não é nosso trabalho promover uma técnica em detrimento de outra, nem mesmo postular um mecanismo de como uma técnica deve funcionar. Todas as intervenções terapêuticas, de qualquer tipo, são uma conversa entre dois sistemas inteligentes. Pouco importa à discussão dos meridianos miofasciais se o mecanismo de mudança miofascial deve-se ao simples relaxamento muscular, à liberação de um ponto-gatilho, a uma mudança na química sol/gel da substância fundamental, à viscoelasticidade entre fibras de colágeno, à redefinição dos fusos musculares ou aos órgãos tendinosos de Golgi, à mudança na energia, ou a uma mudança de atitude. Use o esquema dos Trilhos Anatômicos para compreender o amplo padrão das relações estruturais dos seus clientes, aplique em seguida qualquer uma das técnicas que você tem à sua disposição para resolver esse padrão.

Hoje em dia, para além dos campos tradicionais da fisioterapia, fisiatria e ortopedia, há a oferta de uma grande variedade de métodos de abordagem de tecidos moles e de movimento, e um círculo mais amplo de técnicas de osteopatia, de quiropraxia e de energética, bem como intervenções psicoterapêuticas baseadas na questão somática. Novas linhas surgem diariamente nesse campo, embora na verdade muito pouca coisa seja nova sob a ótica da manipulação. O que observamos é que qualquer um dos ângulos de abordagem pode ser eficaz, independentemente do fato de que, em última análise, a explicação dada para a sua eficácia acabe prevalecendo. 1-5

A exigência atual é menor para as novas técnicas, porém maior para novas premissas que conduzem a novas estratégias de aplicação, e novas premissas úteis são aparentemente muito mais difíceis de encontrar do que novas técnicas. Por isso, significativos avanços surgem com frequência conforme o ponto de vista assumido, de acordo com a lente através da qual o corpo é visto. Os Trilhos Anatômicos são uma dessas lentes – uma forma global de olhar para os padrões musculoesqueléticos que leva a novas estratégias de ensino e de tratamento.

Grande parte do trabalho de manipulação dos últimos cem anos, assim como a maioria do nosso pensamento Ocidental há pelo menos meio milênio, foi baseado em um modelo mecanicista e reducionista – as lentes microscópicas (Fig. In. 4). Para examinar o papel de cada parte, continuamos examinando as coisas dividindo-as em partes cada vez menores. Introduzido por Aristóteles, mas simbolizado por Isaac Newton e René Descartes, esse tipo de abordagem mecânica levou, no campo da medicina física, a livros repletos de ângulos goniométricos, alavancas e vetores de força baseados no desenho de cada inserção do músculo individual ao mais próximo da origem (Fig. In. 5). São muitos os pesquisadores a quem devemos agradecer a brilhante

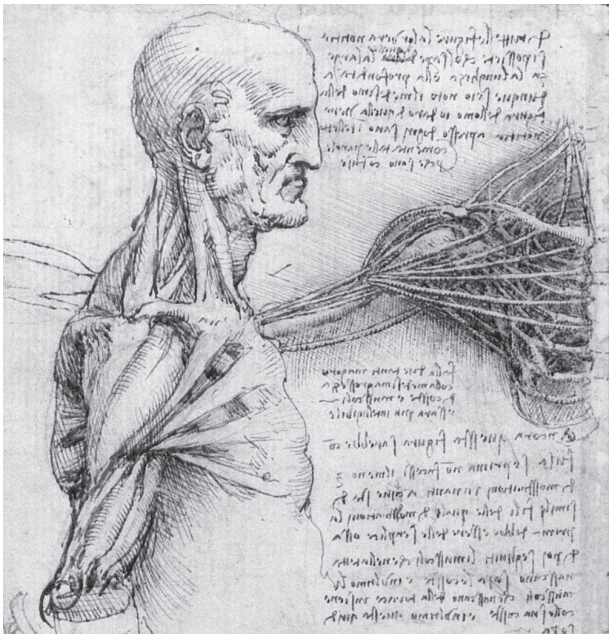

Figura In. 4 Leonardo da Vinci, ao desenhar sem o onipresente preconceito da visão mecanicista músculo-osso, ilustrou alguns notáveis Trilhos Anatômicos como os que aparecem em seus cadernos anatômicos.

Figura In. 5 Aplicados à anatomia humana, os conceitos de mecânica deram-nos muita informação sobre as ações dos músculos individuais em termos de alavancas, ângulos e forças. Mas quanto conhecimento adicional esta abordagem isolada vai nos trazer? (Reproduzido com permissão de Jarmey, 2006.[3])

análise e o trabalho metódico sobre músculos específicos, articulações individuais e seus impactos particulares.[11-13]

Ao chutar uma bola, a forma mais interessante com a qual você pode analisar o resultado é em termos das leis mecânicas da força e do movimento. Os coeficientes de inércia, gravidade e atrito são suficientes para determinar a reação dela ao seu chute e onde ela finalmente vai parar, mesmo se puder "curvá-la como Beckham". Mas se você chutar um cão de grande porte, uma análise tão mecânica dos vetores e forças resultantes pode não ser tão notável quanto a reação do cão como um todo. Analisar os músculos individuais biomecanicamente da mesma forma produz uma imagem incompleta da experiência do movimento humano.

No início do século XX, com os trabalhos de Einstein, Bohr e outros, a física caminhou na direção de um universo relativista, para uma linguagem de relacionamento em vez de causa e efeito linear, o que Jung, por sua vez, aplicou à psicologia, e muitos outros aplicaram a outras áreas. No entanto, levou todo aquele século para que esse ponto de vista se difundisse e atingisse a medicina física. Este livro é um passo modesto nesta direção – sistemas gerais de pensamento aplicados à análise postural e do movimento.

O que podemos aprender a partir da observação das relações sinérgicas – amarrar nossas partes todas juntas, em vez de dissecá-las ainda mais?

Não é muito útil dizer apenas "tudo está ligado a tudo", e deixar por isso mesmo. Mesmo que em última análise seja verdade, essa premissa deixa o terapeuta em um mundo nebuloso, até mesmo vazio, sem nada para guiá-lo além da pura "intuição". A especial teoria da relatividade de Einstein não negava as leis do movimento de Newton; ao contrário, elas foram incluídas em um esquema maior. Da mesma forma, a teoria do meridiano miofascial não elimina o valor das várias técnicas e análises individuais baseadas no músculo, mas simplesmente as ajusta ao contexto do sistema como um todo. Esse esquema é geralmente um complemento, não um substituto, do conhecimento existente sobre os músculos. Ou seja, o esplênio da cabeça ainda gira a cabeça e alonga o pescoço, *e* ele opera, como veremos, como parte das cadeias miofasciais espiral e lateral.

A abordagem dos meridianos miofasciais reconhece um padrão existente no sistema musculoesquelético como um todo – um pequeno aspecto desse sistema entre uma miríade de padrões rítmicos e harmônicos em ação no organismo vivo. Sendo assim, é uma pequena parte de uma revisão mais ampla de nós mesmos, não como "máquinas leves" de Descartes, mas como sistemas de informação integrados, o que os matemáticos da dinâmica não linear chamam sistemas autopoiéticos (autoformadores).[14-18]

Embora as tentativas de mudar a nossa estrutura conceitual para uma direção relacional possam a princípio parecer confusas, comparadas às rápidas declarações dos mecanicistas "se... então...", essa nova visão leva, em última análise, a poderosas estratégias terapêuticas integrativas. Essas novas estratégias não apenas incluem a mecânica, como também vão além de dizer algo útil sobre o comportamento sistêmico de todo o imprevisível por meio da soma dos comportamentos de cada parte individual.

Trilhos Anatômicos e meridianos miofasciais: o porquê desse nome

"Trilhos Anatômicos" é um termo descritivo para o esquema como um todo. É também uma forma de ter um pouco de diversão com um assunto bastante denso ao fornecer uma metáfora útil para o acervo de continuidades descritas neste livro. A imagem de trilhos, estações, bifurcações e assim por diante é usada ao longo de toda a obra. Um simples Trilho Anatômico é um termo equivalente para um meridiano miofascial.

A palavra "miofáscia" designa feixes ligados uns aos outros, natureza inseparável do tecido muscular (mio) e sua consequente rede de tecido conjuntivo (fáscia), e é tratada em uma discussão mais ampla no Capítulo 1 (Fig. In. 6). 6-20

A terapia manual da miofáscia espalhou-se de forma muito ampla entre os massoterapeutas, osteopatas e fisioterapeutas de várias linhas modernas. Estas incluem o trabalho da minha principal professora, Dra. Ida Rolf,[19] uma versão britânica da Terapia Neuromuscular promulgada pelo Dr. Leon Chaitow,[20] e outros, muitos dos quais reivindicam a originalidade, mas que, na verdade, são parte de uma cadeia ininterrupta

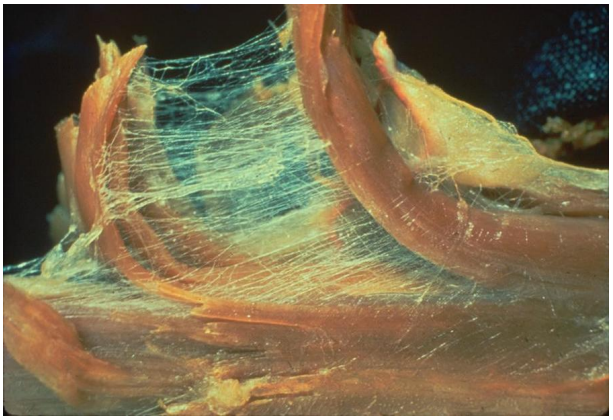

Figura In. 6 Ampliação da miofáscia: o "algodão doce" é o tecido colágeno (perimísio e endomísio) que envolve e está completamente enredado às fibras musculares carnudas. (Reproduzido com permissão de Ronald Thompson.)

de aprendizes práticos de curandeiros que retornam a Asclépio (*Lat:* Aesculapius), indo da antiga Grécia até as brumas da pré-história (Fig. In. 7).[21-22]

Embora o termo "miofascial" tenha conquistado aceitação ao longo dos últimos vinte anos, substituindo "muscular" em alguns textos, mentalidades e nomes comerciais, ele ainda é muito mal compreendido. Nas muitas aplicações das terapias miofasciais, as técnicas ensinadas estão realmente focadas nos músculos individuais (ou unidades miofasciais, para sermos mais exatos), e não levam em consideração especificamente o aspecto de comunicação da miofáscia através das linhas estendidas e dos vastos planos presentes no corpo.[23-24] A abordagem dos Trilhos Anatômicos, como vimos, não substitui essas técnicas, mas simplesmente adiciona uma dimensão de conectividade às nossas considerações visual, palpatória e de movimento na avaliação e no tratamento (Fig. In. 8). Os Trilhos Anatômicos preenchem a necessidade atual de uma visão global da estrutura humana e do movimento.

De todo modo, a palavra "miofascial" é apenas uma inovação terminológica, uma vez que sempre foi impossível, não importando o nome, tocar o tecido muscular a qualquer hora ou lugar sem também tocar e afetar os tecidos conjuntivos ou fasciais anexos. Mesmo que essa inclusão seja incompleta, uma vez que quase todas as nossas intervenções necessariamente também tocarão e afetarão as células e os tecidos neurais, vasculares e epiteliais. No entanto, a abordagem detalhada neste livro ignora em grande parte esses outros efeitos no tecido para se concentrar em um aspecto dos padrões da combinação – o desenho, se você preferir – do "corpo fibroso" no ser humano adulto em pé. Esse corpo fibroso é constituído por toda uma rede de colágeno, que inclui todos os tecidos que recobrem e unem os órgãos, bem como o colágeno nos ossos, cartilagens, tendões, ligamentos, pele e a miofáscia. A "miofáscia", especificamente, restringe nossa visão às fibras musculares embutidas em suas fáscias associadas (como na Fig. In. 6). A partir de agora, a fim de simplificar e enfatizar um princípio central deste livro – a natureza unitária da rede fascial –, esse tecido será mencionado em sua forma singular: miofáscia. Não há realmente nenhuma necessidade de um plural, porque ela surge e permanece uma única estrutura. Para a miofáscia, apenas uma faca pode criar o plural.

O termo "continuidade miofascial" descreve a conexão entre duas estruturas adjacentes longitudinalmente e alinhadas dentro da rede estrutural. Há uma "continuidade miofascial" entre o músculo serrátil anterior e o músculo oblíquo externo (Fig. In. 9). O "meridiano miofascial" descreve uma série interligada desses tratos conectados de tendões e músculos. A continuidade miofascial, em outras palavras, é uma parte local de um meridiano miofascial. Tanto o serrátil anterior quanto o oblíquo externo são parte da maior correia da Linha Espiral superior que envolve o tronco (Fig. In. 10).

A palavra "meridiano" é normalmente utilizada no contexto das linhas de transmissão energética no

Figura In. 7 Dra. Ida P. Rolf (1896-1979), criadora do modelo da Integração Estrutural da manipulação miofascial. (© Tom Myers, reproduzido com a cortesia da Marvin Solit.)

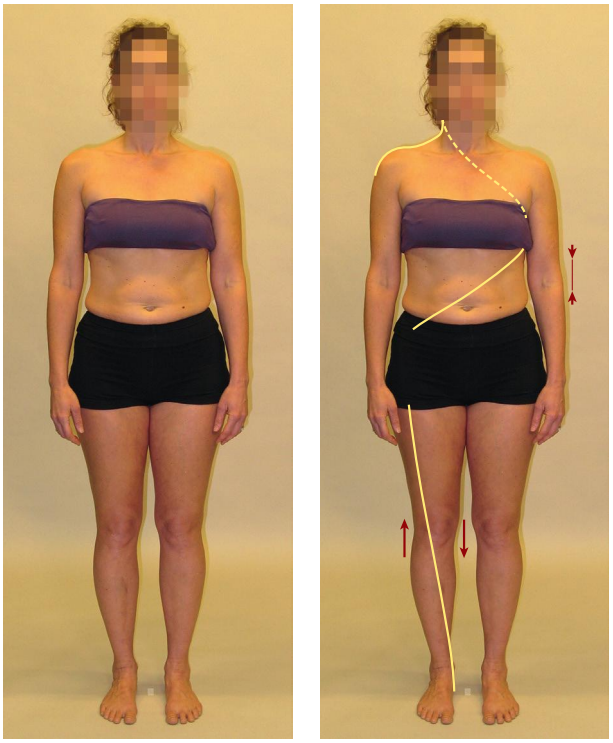

Figura In. 8 Encurtamento interno ou deslocamento dos meridianos miofasciais podem ser observados na postura em pé ou em movimento. Estas avaliações originam as estratégias de tratamento baseadas no todo. Você consegue olhar para A e ver o encurtamento e os deslocamentos do plano fascial observados em B? (Foto: cortesia do autor; para uma explicação sobre as linhas, ver Cap. 11.)

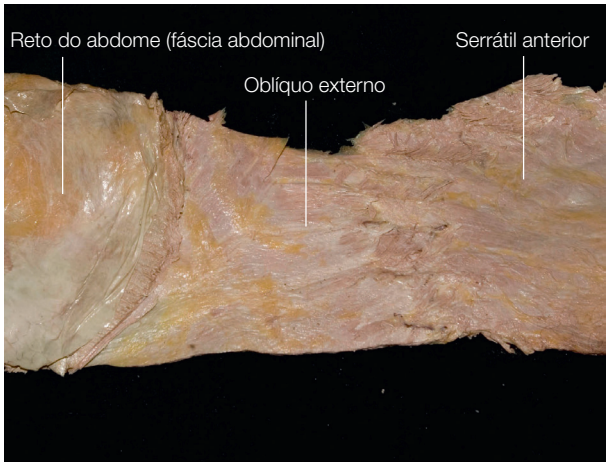

Figura In. 9 Evidência produzida por uma dissecação precoce parece indicar uma realidade estrutural para esses meridianos longitudinais. Aqui vemos o quão forte é a conexão da trama entre o músculo serrátil anterior e o músculo oblíquo externo, que é independente dos ossos aos quais estão ligados. As "sobreposições fasciais" são significativamente espessas: em nenhum momento essa lâmina alcança menos de 1 cm de profundidade. Essas conexões "interfasciais" raramente são mencionadas nos livros de anatomia. (Foto: cortesia do autor; dissecação pelo Laboratories of Anatomical Enlightenment.)

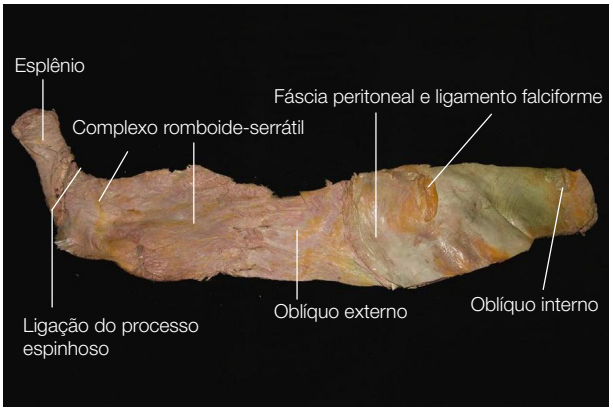

Figura In. 10 A continuidade miofascial observada na Figura In. 9 é, na verdade, parte do maior "meridiano" exibido aqui. Os esplênios no pescoço se conectam por meio do processo espinhoso com os romboides contralaterais, que estão por sua vez fortemente conectados ao serrátil, e por completo em torno da fáscia abdominal até o quadril ipsilateral. Este conjunto de conexões miofasciais, que naturalmente se repete no lado oposto, torna-se um foco para a capacidade do mamífero de girar o tronco, e está detalhado no Capítulo 6. Ver as Figuras 6.8 e 6.21 para uma comparação. (Foto: cortesia do autor; dissecação por Laboratories of Anatomical Enlightenment.)

campo da acupuntura.[25-27] Para não haver confusão: os meridianos miofasciais não são os meridianos da acupuntura, mas linhas de tração, com base na anatomia ocidental padrão, linhas que transmitem tensão e a repercutem, facilitando o movimento e proporcionando estabilidade através da miofáscia do corpo ao redor do esqueleto. Eles claramente têm alguma sobreposição com os meridianos da acupuntura, mas os dois não são equivalentes (para uma comparação, ver Apêndice 3). Para mim, o uso da palavra "meridianos" está mais ligado aos meridianos de latitude e longitude que cingem a Terra (Fig. In. 11). Da mesma forma, esses meridianos cingem o corpo, definem a geografia e a geometria dentro da miofáscia, as geodésicas da tensegridade móvel do corpo.

Este livro considera como essas linhas de tração afetam a estrutura e a função do corpo em questão. Embora muitas linhas de tração possam ser definidas, e os indivíduos possam criar tensões únicas e conexões por meio de anomalias de desenvolvimento, de lesões, de aderência ou de atitudes, este livro apresenta doze continuidades miofasciais comumente empregadas ao redor de toda a estrutura humana. As "regras" para a construção de um meridiano miofascial estão incluídas para que o leitor experiente possa construir outras linhas que podem ser úteis em determinados casos. A fáscia do corpo é versátil o suficiente para resistir a outras linhas de tensão, além das que estão citadas aqui, criadas por movimentos estranhos ou incomuns, facilmente observados em qualquer briga de criança. Estamos razoavelmente certos de que uma abordagem terapêutica bastante completa pode ser montada a partir das doze linhas que incluímos, mas estamos abertos às novas ideias que uma exploração adicional e uma pesquisa mais aprofundada irão trazer à luz (ver Apêndice 2). 1-4

Depois de considerar a estrutura e o movimento humano do ponto de vista de toda a rede fascial no Capítulo 1, o Capítulo 2 estabelece as regras e as possibilidades para o conceito dos Trilhos Anatômicos. Os Capítulos 3 a 9 apresentam as linhas dos meridianos miofasciais e consideram algumas das implicações terapêuticas e orientadas para o movimento de cada linha. Observe que no Capítulo 3 a "Linha Superficial Posterior" é apresentada em detalhes minuciosos, a fim de esclarecer os conceitos dos Trilhos Anatômicos. Os capítulos seguintes sobre os outros meridianos miofasciais são apresentados usando-se a terminologia e o formato desenvolvido neste capítulo. Qualquer que seja a linha que você quiser explorar, é melhor ler o Capítulo 3 em primeiro lugar. O restante do livro trata das considerações sobre avaliação e tratamento globais, que podem ser úteis na aplicação do conceito dos Trilhos Anatômicos, independentemente do método de tratamento.

História

O conceito dos Trilhos Anatômicos surgiu da experiência de ensino da anatomia miofascial para diversos grupos de terapeutas "alternativos", incluindo os

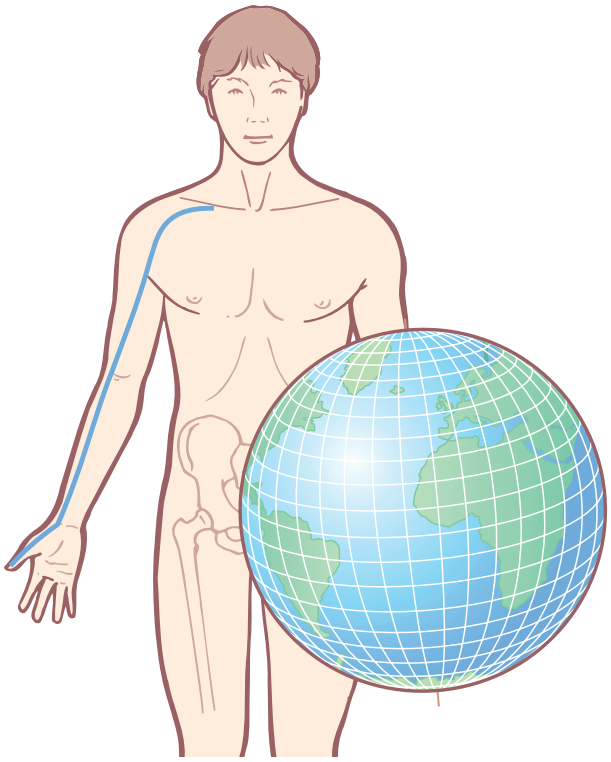

Figura In. 11 Embora os meridianos miofasciais possam coincidir com os meridianos orientais, eles não são equivalentes. Pense nesses meridianos como a definição de uma "geografia" dentro do sistema miofascial. Compare o meridiano do pulmão mostrado aqui com as Figuras In. 1 e 7.1 – Linha Profunda Anterior do Braço. Ver também Apêndice 3.

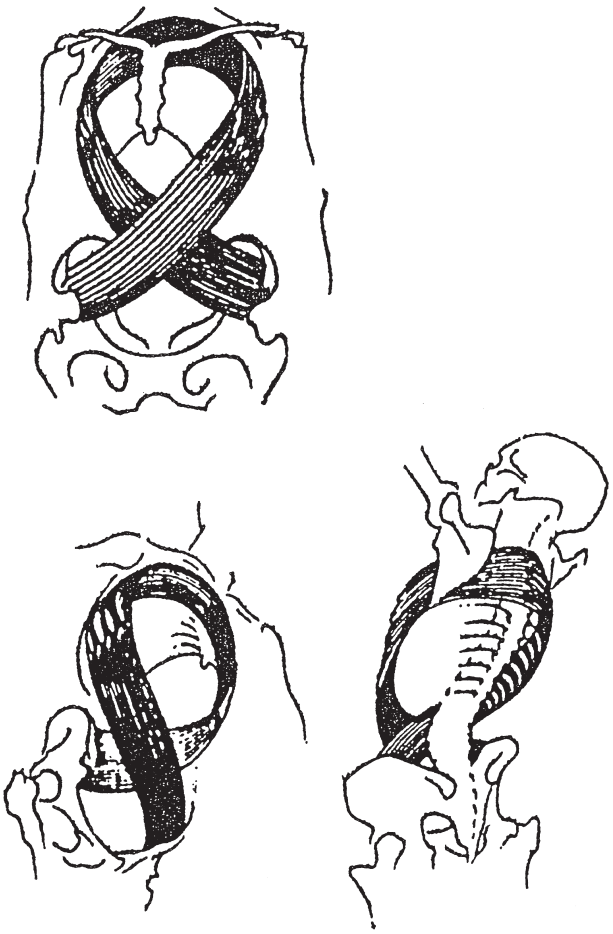

Figura In. 12 Embora o artigo original de Dart não contivesse ilustrações, esta ilustração de Manaka mostra o mesmo padrão Dart discutido, parte do que chamamos de Linha Espiral. (Reproduzido com permissão de Matsumoto K, Birch S, Hara Diagnosis: Reflections on the Sea, Paradigm Publications, 1988[33].)

terapeutas da Integração Estrutural no Rolf Institute, massoterapeutas, osteopatas, parteiras, bailarinos, professores de ioga, fisioterapeutas e preparadores físicos ao redor do mundo. O que começou literalmente como um jogo, um *aide-mémoire* para os meus alunos, lentamente transformou-se em um sistema digno de ser compartilhado. Persuadido a escrever pelo Dr. Leon Chaitow, essas ideias apareceram primeiro no *Journal of Bodywork and Movement Therapies*, em 1997.

Expandindo-se dos círculos anatômicos e osteopáticos para o mundo mais amplo da terapia dos tecidos moles, o conceito de que a fáscia conecta todo o corpo em uma "rede infinita"[28] vem conquistando terreno. Em razão dessa generalização, no entanto, o aluno pode ficar realmente confuso quando tiver de definir se deve cuidar de um persistente ombro congelado trabalhando as costelas, o quadril ou o pescoço. As próximas perguntas lógicas, "como, exatamente, essas coisas estão conectadas?", ou "algumas partes são mais conectadas do que outras?", não tinham respostas específicas. Este livro é o início de uma resposta a essas perguntas feitas pelos meus alunos.

Em 1986, o Dr. James Oschman[29-30], um biólogo de Woods Hole, que fez uma pesquisa bibliográfica completa nas áreas relacionadas à cura, entregou-me um artigo do antropólogo sul-africano Raymond Dart sobre a relação da dupla espiral dos músculos do tronco.[31] Dart tinha desenterrado o conceito não do solo das planícies australopitecas da África do Sul, mas da sua experiência como estudante da Técnica de Alexander.[32] A descrição da disposição dos músculos interligados está incluída neste livro como parte do que eu chamei "Linha Espiral", e seu artigo desencadeou uma jornada de descoberta que se estendeu até as continuidades miofasciais aqui apresentadas (Fig. In. 12). Estudos de dissecação, aplicação clínica, horas intermináveis de ensino, e a leitura de livros antigos refinou o conceito original até o seu estado atual.

Ao longo desta década, procuramos maneiras eficazes de descrever essas continuidades para tornar seu

entendimento e sua visão mais acessíveis. Por exemplo, a conexão entre o bíceps femoral e o ligamento sacrotuberal está bem documentada,[34] mas a inter-relação de bloqueio fascial entre os tendões e o gastrocnêmio na extremidade inferior da Figura In. 13 é mostrada com uma frequência menor. Estes fazem parte de uma continuidade da cabeça-hálux denominada Linha Superficial Posterior, que foram dissecadas intactas de tecidos frescos e preservados (ver Figs. In. 3 e In. 10) de cadáveres (Fig. In. 14). 2-2

A maneira mais simples de descrever essas conexões é como uma linha de tração geométrica que passa de uma "estação" (inserção muscular) para a próxima. Essa visão unidimensional está incluída em cada capítulo (Fig. In. 15). Outra maneira de considerar essas linhas é como parte de um plano da fáscia, especialmente as camadas superficiais da fáscia que se ajustam ao corpo como "maiôs" da camada profunda, portanto essa "área de influência" bidimensional também está incluída nas linhas de superfície (Fig. In. 16). Principalmente, é claro, essas cadeias de músculos e suas fáscias anexas são um volume tridimensional – e essa visão volumétrica é apresentada sob três pontos de vista no início de cada capítulo (Fig. In 17).

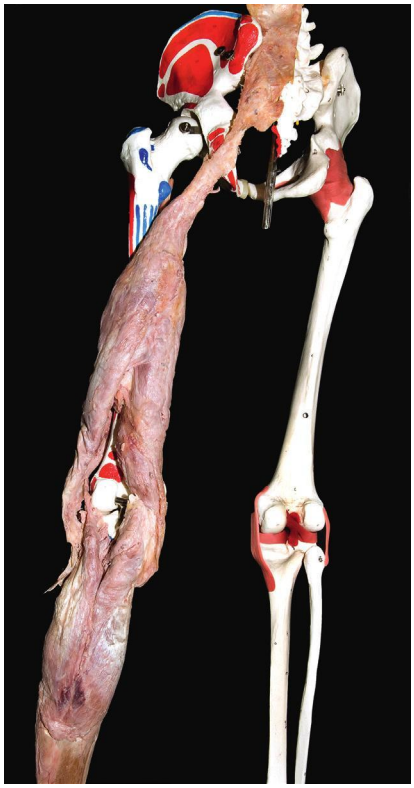

Figura In. 13 Os isquiotibiais têm uma clara continuidade fascial fibrosa com as fibras do ligamento sacrotuberal. Há também uma continuidade fascial entre os tendões isquiotibiais distais e as cabeças do gastrocnêmio, mas esta conexão é muitas vezes descartada e raramente descrita. (Foto: cortesia do autor; dissecação pelo Laboratories of Anatomical Enlightenment.)

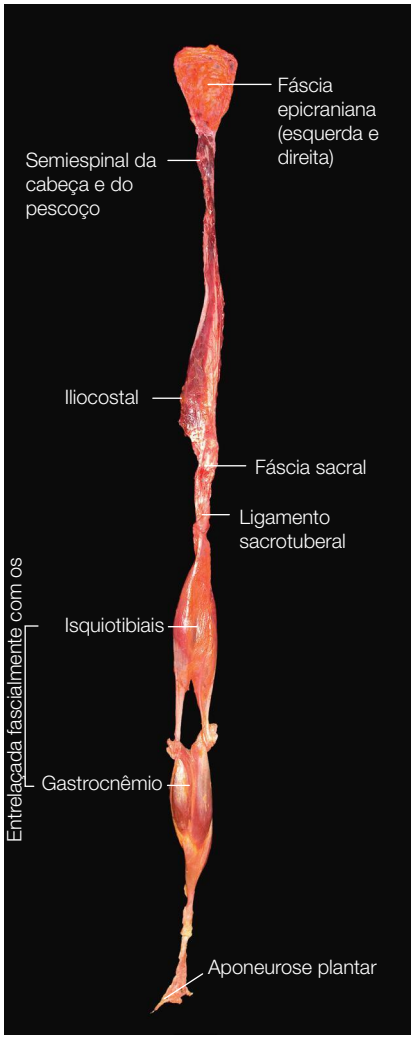

Figura In. 14 Uma Linha Superficial Posterior análoga dissecada intacta de um tecido fresco de cadáver. (Foto: cortesia do autor; dissecação pelo Laboratories of Anatomical Enlightenment). (Um vídeo desse espécime está disponível no site do conteúdo complementar). 4-3

Visões adicionais dos Trilhos Anatômicos em movimento foram desenvolvidas para a nossa série de vídeos, e para um Primal Pictures DVD-ROM (Fig. In. 18). As fotos a partir dessas fontes são utilizadas neste livro sempre que lançam uma luz adicional. Também usamos fotos de ação e de postura ereta com as linhas sobrepostas para dar algum sentido às linhas *in vivo* (Figs. In. 19 e In. 20).

Embora não tenha visto as continuidades miofasciais completamente descritas em outro lugar, fiquei um tanto contrariado (por saber que minhas ideias não eram totalmente originais) e aliviado (por perceber que eu não estava no caminho errado por completo) ao descobrir, depois de ter publicado uma versão ini-

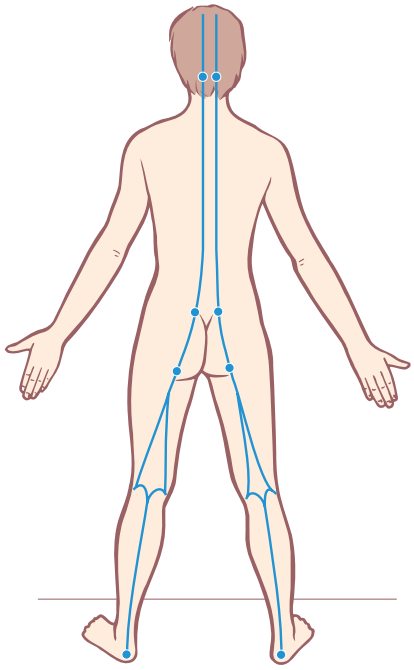

Figura In. 15 A Linha Superficial Posterior representada como uma linha unidimensional – uma linha estrita de tração.

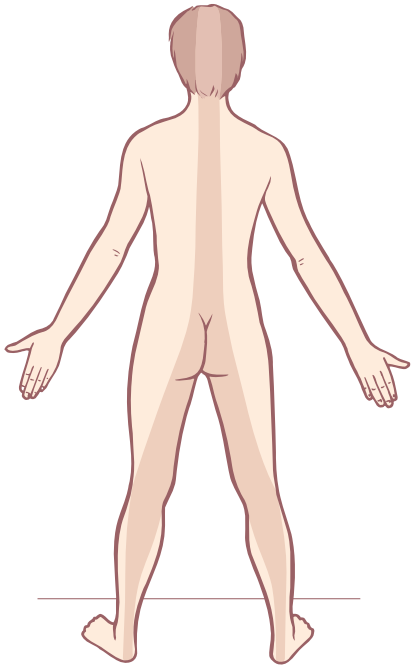

Figura In. 16 A Linha Superficial Posterior representada como um plano bidimensional – a área de influência.

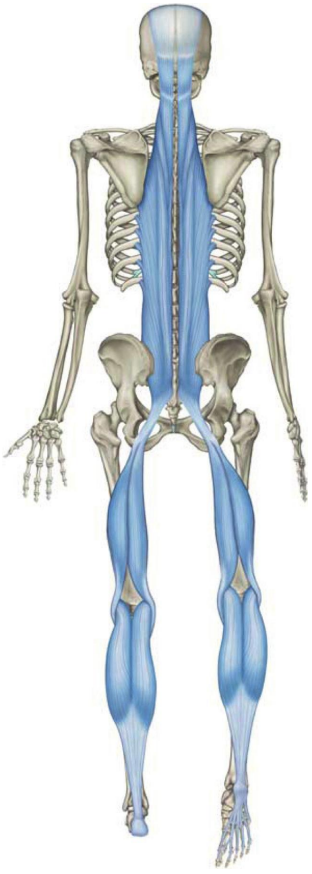

Figura In. 17 A Linha Superficial Posterior representada como um volume tridimensional – os músculos e as fáscias envolvidos.

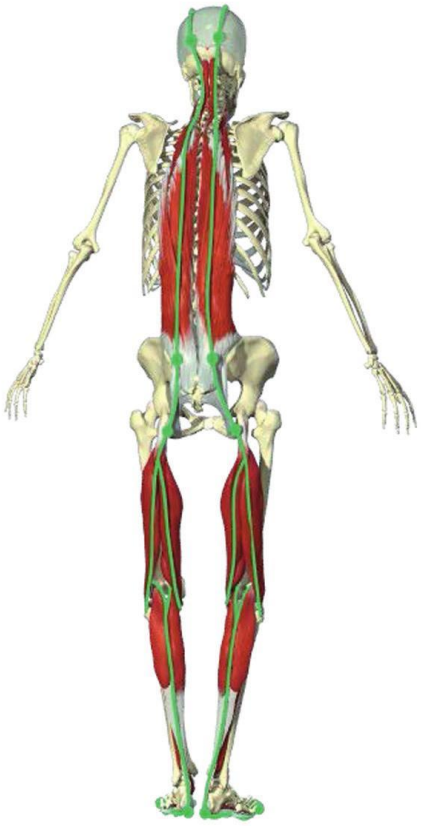

Figura In. 18 Uma fotografia retirada do programa de Primal Pictures DVD-ROM em Trilhos Anatômicos. (A imagem é uma cortesia da Primal Pictures, www.primalpictures.com.)

Figura In. 19 As linhas em ação no esporte – ver Capítulo 10. Nesta foto, a Linha Superficial Anterior é alongada e esticada pela inclinação para trás, pelo joelho flexionado e pela dorsiflexão do pé. Do lado direito, a Linha Superficial Posterior do Braço sustenta o braço no ar, e do lado esquerdo, a Linha Profunda Anterior do Braço é alongada das costelas ao polegar. A Linha Lateral do lado esquerdo está comprimida no tronco, e seu complemento está inversamente aberto.

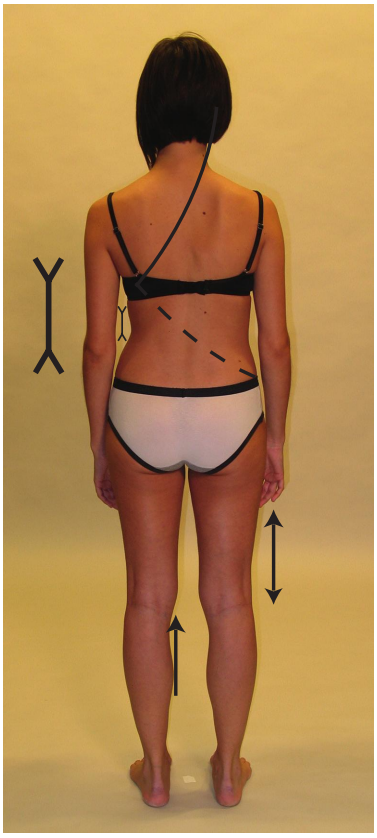

Figura In. 20 O diagrama das linhas de compensações posturais – ver Capítulo 11. (Foto: cortesia do autor.) 6-25

cial dessas ideias,[34-35] que um trabalho semelhante fora feito por alguns anatomistas alemães, como Hoepke, na década de 1930 (Fig. In. 21).[36] Há também semelhanças com as cadeias musculares (*chaînes musculaires*) de Françoise Mézière[37,38] (desenvolvidas por Leopold Busquet), ao qual fui apresentado antes de concluir este livro. Estas cadeias musculares são baseadas em conexões *funcionais* – que passam, por exemplo, a partir do quadríceps através do joelho até o gastrocnêmio e o sóleo – enquanto os Trilhos Anatômicos baseiam-se em conexões *fasciais* diretas. Os diagramas mais recentes do anatomista alemão Tittel também se baseiam no *funcional*, e não em ligações funcionais, mais do que fasciais, que passam pelos ossos de uma forma leve e desenvolta. Tittel desenhou alguns corpos maravilhosamente atléticos e sobre eles as conexões musculares funcionais. Também nesse caso, a diferença está entre essas conexões funcionais musculares, que são movimentos específicos e momentâneos, e as conexões da "trama" fascial dos Trilhos Anatômicos, que são mais permanentes e posturais.[39] Todos esses "mapas" coincidem de alguma forma com os Trilhos Anatômicos, e o trabalho pioneiro de todos esses autores é reconhecido com gratidão.

Desde a publicação da primeira edição, também entrei em contato com o trabalho de Andry Vleeming e seus colaboradores sobre as "correias miofasciais" em relação à força de fechamento da articulação sacroilíaca,[40,41] em especial quando aplicada clinicamente pela incomparável Diane Lee[42] (Fig. In. 22). A correia Anterior Oblíqua de Vleeming e a correia Posterior Oblíqua geralmente coincidem com as Linhas Funcionais encontradas no Capítulo 8 deste livro, embora sua correia Longitudinal Posterior faça parte do que é descrito neste livro muito mais como Linha Superficial Posterior (Cap. 3). Como anteriormente mencionado, este livro presunçoso que você segura em suas mãos vai além da investigação antecipada por Vleeming e Lee, para apresentar um ponto de vista que parece funcionar bem na prática, mas que ainda está para ser validado por publicações baseadas em evidências.

Com a confiança renovada de que essa confirmação venha acompanhada pelo cuidado que deve ser inerente a qualquer um sobre esse perigoso terreno científico, meus colegas e eu temos testado e ensinado um sistema de Integração Estrutural ("Kinesis Myofascial Integration"; ver Apêndice 2) baseado nesses meridianos miofasciais dos Trilhos Anatômicos. Profissio-

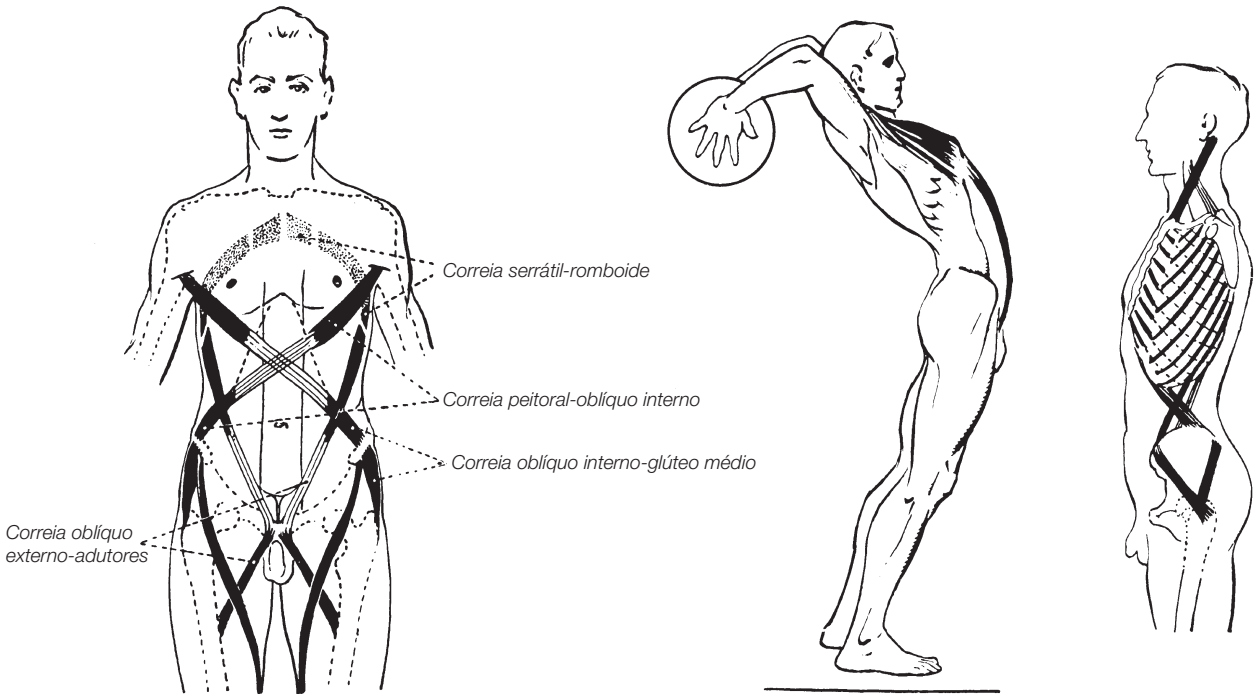

Figura In. 21 O anatomista alemão Hoepke detalhou alguns "meridianos miofasciais" em seu livro de 1936, que em uma tradução livre poderia ser "Jogo Muscular". Algumas ideias menos exatas, mas semelhantes, podem ser encontradas no *Plastische Anatomie* de Mollier (Mollier, 1938). (Reproduzido com permissão de Hoepke H, Das Muskelspiel des Menschen, Stuttgart; G Fischer Verlag, 1936.)

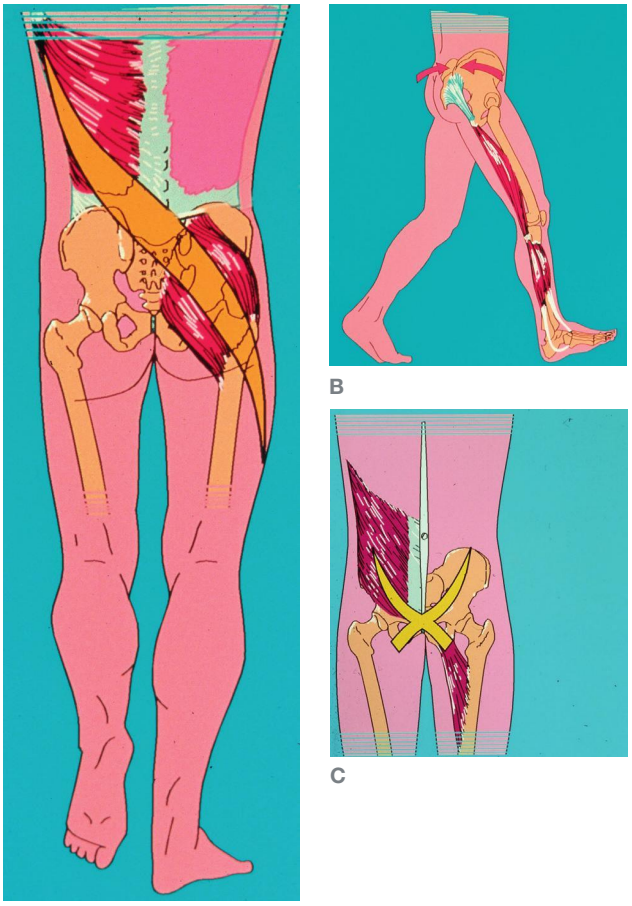

Figura In. 22 Andry Vleeming e Diane Lee descreveram as correias oblíquas Anterior e Posterior – muito semelhantes às Linhas Funcionais Anteriores e Posteriores descritas neste livro (e muito semelhantes às *ligne de fermeture* e *ligne d'ouverture* descritas por Mézière). Neste livro, a correia longitudinal Posterior de Vleeming (B) está contida principalmente dentro da Linha Superficial Posterior. [(A) Modificado com permissão de Vleeming et al., 1995; (B) reproduzido com permissão de Vleeming e Stoeckart, 2007 e (C) reproduzido com permissão de Lee, 2004.]

nais provenientes desses cursos relatam uma melhora significativa na sua capacidade de resolver problemas estruturais complexos, com um aumento das taxas de sucesso. Este livro foi concebido para que o conceito esteja disponível a um público mais vasto. Desde a publicação da primeira edição em 2001, esta intenção foi realizada: o material dos Trilhos Anatômicos está sendo usado em todo o mundo por uma grande variedade de profissões.

Referências bibliográficas

1. Biel A. Trail guide to the body. 3rd ed. Boulder, CO: Discovery Books; 2005.
2. Chaitow L, DeLany J. Clinical applications of neuromuscular techniques, vols. 1,2. Edinburgh: Churchill Livingstone; 2000.
3. Jarmey C, Myers TW. The concise book of the moving body. Berkely, CA: Lotus Publishing/North Atlantic Books; 2006.
4. Kapandji I. Physiology of the joints, vols. 1–3. Edinburgh: Churchill Livingstone; 1982.
5. Muscolino J. The muscular system manual. Hartford, CT: JEM Publications; 2002.
6. Platzer W. Locomotor system. Stuttgart: Thieme Verlag; 1986.
7. Simons D, Travell J, Simons L. Myofascial pain and dysfunction: the trigger point manual, vol. 1. Baltimore: Williams and Wilkins; 1998.
8. Schuenke M, Schulte E, Schumaker U. Thieme atlas of anatomy. Stuttgart: Thieme Verlag; 2006.
9. Luttgens K, Deutsch H, Hamilton N. Kinesiology. 8th ed. Dubuque, IA: WC Brown; 1992.
10. Kendall F, McCreary E. Muscles, testing and function. 3rd ed. Baltimore: Williams and Wilkins; 1983.
11. Fox E, Mathews D. The physiological basis of physical education. 3rd ed. New York: Saunders College Publications; 1981.
12. Alexander RM. The human machine. New York: Columbia University Press; 1992.
13. Hildebrand M. Analysis of vertebrate structure. New York: John Wiley; 1974.
14. Prigogine I. Order out of chaos. New York: Bantam Books; 1984.
15. Damasio A. Descartes mistake. New York: GP Putnam; 1994.
16. Gleick J. Chaos. New York: Penguin; 1987.
17. Briggs J. Fractals. New York: Simon and Schuster; 1992.
18. Sole R, Goodwin B. Signs of life: How complexity pervades biology. New York: Basic Books; 2002.
19. Rolf I. Rolfing. Rochester, VT: Healing Arts Press; 1977.
20. Chaitow L. Soft-tissue manipulation. Rochester, VT: Thorson; 1980.
21. Sutcliffe J, Duin N. A history of medicine. New York: Barnes and Noble; 1992.
22. Singer C. A short history of anatomy and physiology from the Greeks to Harvey. New York: Dover; 1957.
23. Barnes J. Myofascial release. Paoli, PA: Myofascial Release Seminars; 1990.
24. Simons D, Travell J, Simons L. Myofascial pain and dysfunction: the trigger point manual, vol. 1. Baltimore: Williams and Wilkins; 1998.
25. Mann F. Acupuncture. New York: Random House; 1973.
26. Ellis A, Wiseman N, Boss K. Fundamentals of Chinese acupuncture. Brookline, MA: Paradigm; 1991.
27. Hopkins Technology LLC. Complete acupuncture. CD-ROM. Hopkins, MN: Johns Hopkins University; 1997, 2013.
28. Schultz L, Feitis R. The endless web. Berkeley: North Atlantic Books; 1996.
29. Oschman J. Readings on the scientific basis of bodywork. Dover, NH: NORA; 1997.
30. Oschman J. Energy medicine. Edinburgh: Churchill Livingstone; 2000.
31. Dart R. Voluntary musculature in the human body: the double-spiral arrangement. Br J Phys Med 1950;13(12NS):265–8.
32. Barlow W. The Alexander technique. New York: Alfred A Knopf; 1973.
33. Matsumoto K, Birch S. Hara diagnosis: reflections on the sea. Paradigm Publications; 1988.
34. Myers T. The anatomy trains. J Bodyw Mov Ther 1997;1(2):91–101.
35. Myers T. The anatomy trains. J Bodyw Mov Ther 1997;1(3):134–45.
36. Hoepke H. Das Muskelspiel des Menschen. Stuttgart: Gustav Fischer Verlag; 1936.
37. Godelieve D-S. Le manuel du mezieriste. Paris: Editions Frison-Roche; 1995.
38. Busquet L. Les chaînes musculaires, vols. 1–4. Frères, Mairlot; 1992. Maîtres et Cles de la Posture.
39. Tittel K. Beschreibende und Funktionelle Anatomie des Menschen. Munich: Urban & Fischer; 1956.
40. Vleeming A Pool-Go, Udzwaard AL, Stoeckart R, et al. The posterior layer of the thoracolumbar fascia: its function in load transfer from spine to legs. Spine 1995;20:753.
41. Vleeming A, Stoeckart R. The role of the pelvic girdle in coupling the spine and the legs: a clinical-anatomical perspective on pelvic stability. In: Vleeming, A, Mooney V, Stoeckart R, editors. Movement, stability & lumbopelvic pain, integration of research and therapy. Edinburgh: Elsevier; 2007.
42. Lee DG. The pelvic girdle. 3rd ed. Edinburgh: Elsevier; 2004.

1 Fáscia e regulação biomecânica

Embora todos aprendam algo sobre ossos e músculos, a origem e a disposição da fascinante rede fascial que os une não é compreendida em toda sua extensão (Fig. 1.1). Mesmo que essa situação esteja mudando rapidamente, pois o aumento da pesquisa amplia nosso conhecimento,[1] a grande maioria do público – e até mesmo a maior parte dos terapeutas e atletas – ainda baseia seu pensamento sobre a própria estrutura e o movimento na ideia limitada de que existem músculos individuais que se ligam aos ossos que nos movem em todas as direções por meio de uma alavanca mecânica. Vejam como Schultz e Feitis colocam isso:

O conceito músculo-osso apresentado na descrição anatômica padrão oferece um modelo puramente mecânico do movimento. Ele separa o movimento em funções independentes, não oferecendo uma imagem da perfeita integração vista em um corpo vivo. Quando uma parte se move, o corpo responde como um todo. Funcionalmente, o único tecido que pode mediar essa responsividade é o tecido conjuntivo.[2]

Neste capítulo, vamos definir um contexto para os Trilhos Anatômicos, tentando fazer um resumo da compreensão holística do papel mecânico da fáscia ou do tecido conjuntivo como um único sistema regulatório para as biomecânicas celular e organísmica. Nesta terceira edição, foram incluídas pesquisas mais recentes sobre a remodelação após uma lesão e a resposta elástica para novos desafios de treinamento, bem como a construção da história das interações entre a fáscia e as células dos outros sistemas do corpo.

Por favor, observe que este capítulo apresenta um ponto de vista, um determinado conjunto de argumentos construídos na direção do conceito de Trilhos Anatômicos, e não é de forma alguma a história completa sobre os papéis ou a importância da fáscia. Aqui, falamos muito de geometria, de mecânica e de organização espacial, e realmente muito pouco de química. Preocupamo-nos com o papel de suporte saudável da fáscia na postura e no movimento, evitando totalmente qualquer discussão sobre patologia. Outras descrições mais diversas e excelentes são mencionadas aqui para o leitor interessado; aqueles com preocupações mais clínicas podem pular este antepasto e ir direto para o prato principal, que começa no Capítulo 3.

"Benditos sejam os laços que unem": a fáscia mantém nossas células unidas

A vida neste planeta constrói-se em torno de uma unidade básica – a célula. Embora possamos com facilidade imaginar grandes bolhas de protoplasma indiferenciado, mas ainda altamente organizado, não foi assim que a vida evoluiu. Durante quase metade dos 3,6 bilhões de anos, ou então para que a vida existisse neste planeta, todos os organismos eram unicelulares – primeiro como um simples protista procariota, que aparentemente se combinou simbioticamente para produzir a célula eucariótica familiar.[3] Os chamados animais "superiores" – incluindo os seres humanos que são o foco deste livro – não são feitos de células cada vez maiores, são ao contrário agregados coordenados desses minúsculos complexos de gotículas de bioquímica integrada. No nosso caso, algo em torno de 10^{13} ou 10^{14} (de 10 a 100 trilhões) dessas pequenas células ativas trabalham de alguma forma em conjunto (e mais um número semelhante ou maior de bactérias entéricas) para produzir o evento que conhecemos como nós mesmos. Podemos reconhecer feixes dessas células, mesmo depois de anos sem vê-los ou a uma grande distância, observando seu modo característico de movimento. O que mantém a nossa sopa de

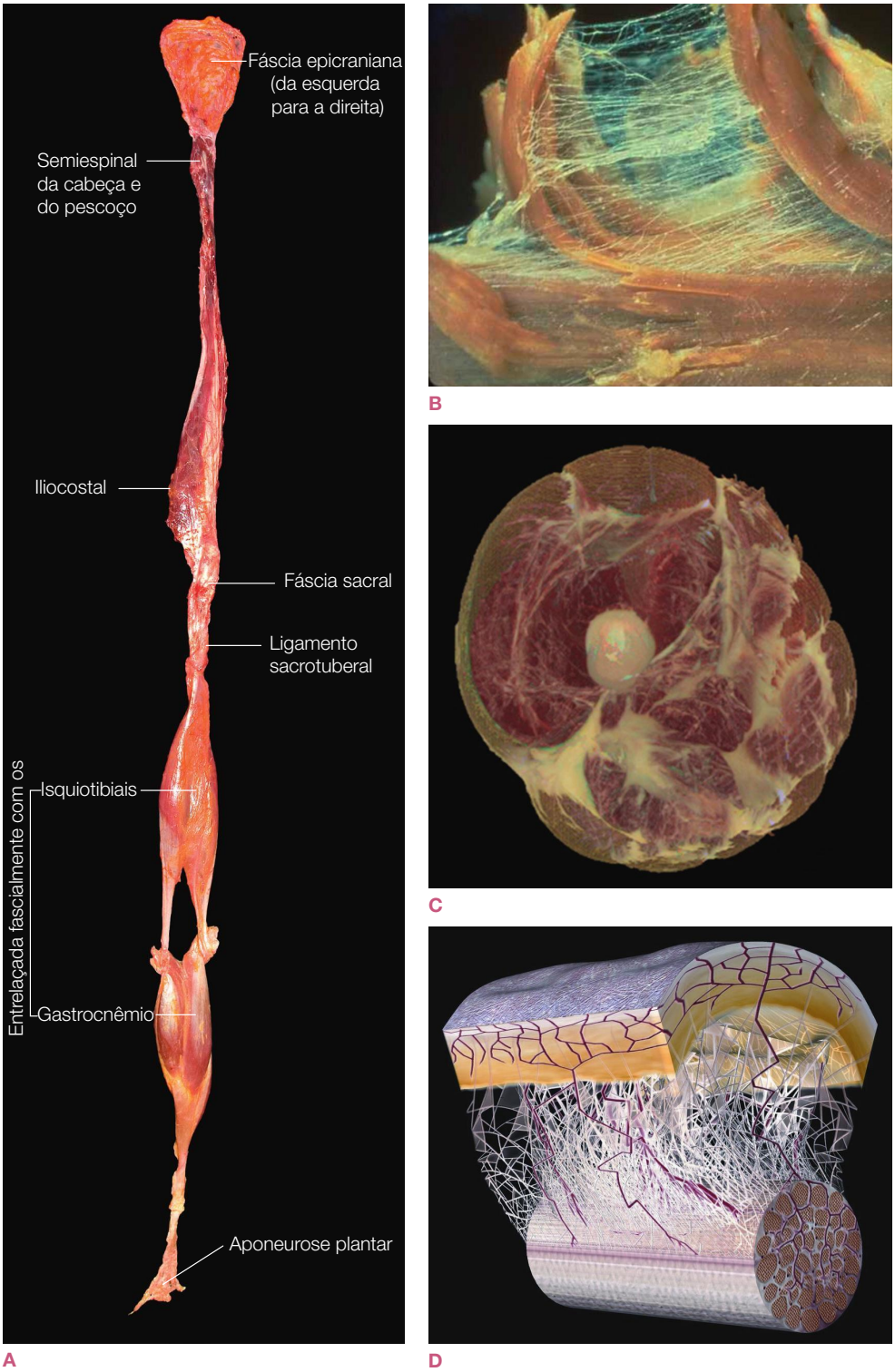

Figura 1.1 (A) Espécime de tecido fresco do meridiano miofascial chamado Linha Superficial Posterior, dissecado intacto por Todd Garcia dos Laboratories of Anatomical Enlightenment. (Foto: cedida pelo autor.) (Este espécime é explicado no vídeo que está no site de conteúdo complementar). (B) A dissecação das fibras do músculo liso mostra a fáscia endomisial que circunda e recobre. (Reproduzido com permissão de Ronald Thompson.) (C) A secção da coxa, obtida na Biblioteca Nacional de Medicina do Visible Human Project, com o uso do programa do National Institute of Health, pelo terapeuta estrutural Jeffrey Linn. Ela nos dá um primeiro indício de como o sistema fascial se pareceria caso apenas este sistema fosse removido do conjunto do corpo. Quando esse processo for feito em todo o corpo, teremos uma nova e poderosa representação anatômica do sistema responsivo que manipula, resiste e distribui forças mecânicas no corpo. (Reproduzido com permissão de Jeffrey Linn.) (D) Um diagrama do sistema fascial microvacuolar deslizante entre a pele e os tendões subjacentes, assim como descrito pelo Dr. J. C. Guimberteau. (Diagrama com permissão do Dr. J. C. Guimberteau, Cirurgião plástico, e da mão e da Endovivo Productions.) 4-7

células em constante mudança sob uma forma física tão consistente?

Como na sociedade humana, as células de um organismo multicelular combinam autonomia individual com interação social. Em nossos próprios tecidos, podemos identificar quatro tipos básicos de células: neural, muscular, epitelial e células do tecido conjuntivo (cada um com múltiplos subtipos) (Fig. 1.2). Poderíamos simplificar demais a situação dizendo que cada um deles tem enfatizado uma das funções compartilhadas por todas as células em geral (e o óvulo fecundado e as células-tronco em particular). Por exemplo, todas as células conduzem ao longo das suas membranas, mas os neurônios tornaram-se excelentes nisso (custando-lhes sua capacidade para contrair ou se reproduzir bem). Todas as células contêm pelo menos alguma actina e são, portanto, capazes de contração, mas as células musculares se tornaram mestres nessa arte. As células epiteliais também se contraem, mas de forma bem fraca, e se especializam em revestir superfícies, na absorção da nutrição e na secreção de produtos químicos, tais como hormônios, enzimas e outras moléculas mensageiras.

O quarto tipo, as células do tecido conjuntivo são geralmente menos eficazes na contração (com uma exceção importante explicada mais adiante neste capítulo) e bastante boas como condutores iônicos, mas sua especialidade é a secreção de uma incrível variedade de produtos dentro do espaço intercelular que se combina para formar nossos ossos, cartilagens, ligamentos, tendões, articulações e lâminas fasciais. Em outras palavras, são essas células que criam o substrato estrutural para todas as outras, construindo o "estofo" forte e maleável que nos mantém unidos. Esse material torna-se o ambiente compartilhado e comunicativo para todas as nossas células – o que Varela[4] denominou uma forma de "exossimbiose" – moldando-nos e permitindo movimentos dirigidos. (Como um aparte, não podemos deixar a palavra "ambiente" entrar na nossa discussão sem citar o mestre do termo, Marshall McLuhan:[5] "Ambientes não são invólucros passivos, mas são, pelo contrário, processos ativos que são invisíveis. As regras fundamentais, estrutura penetrante e padrões gerais de ambientes escapam à percepção fácil." Isso pode de alguma forma explicar por que o ambiente celular da matriz extracelular manteve-se praticamente "invisível" por alguns séculos de pesquisa.)

De acordo com *Gray's Anatomy*:[6]

Os tecidos conjuntivos desempenham vários papéis essenciais no corpo, tanto ***estrutural****, uma vez que muitos dos elementos extracelulares possuem propriedades mecânicas especiais, quanto* ***defensivo****, um papel que tem uma base celular. Eles muitas vezes também possuem importantes papéis tróficos e morfogenéticos, organizando e influenciando o crescimento e a diferenciação dos tecidos circundantes.*

Vamos deixar a discussão do suporte defensivo oferecido pelas células do tecido conjuntivo para os imunologistas. Abordaremos o papel trófico e morfogenético dos tecidos conjuntivos mais adiante neste capítulo, quando falarmos de embriologia e tensegridade.[7-9] Por enquanto, vamos nos preocupar com a função de suporte mecânico das células do tecido conjuntivo e com os produtos oferecidos ao corpo em geral e ao sistema locomotor em particular.

A matriz extracelular

As células de tecido conjuntivo introduzem uma ampla variedade de substâncias ativas estruturalmente dentro do espaço intercelular, incluindo os vários tipos de colágeno, bem como a elastina, as fibras de reticulina e as proteínas interfibrilares gelatinosas vulgarmente conhecidas como "substância fundamental", ou mais recentemente como glicosaminoglicanos (GAG) e proteoglicanos. O *Gray's Anatomy* chama esse complexo mucopolissacarídeo proteico de matriz extracelular:

O termo matriz extracelular (MEC) é aplicado à soma total de substância extracelular dentro do tecido conjuntivo. Essencialmente ele consiste em um sistema de fibrilas de proteínas insolúveis e complexos solúveis compostos de polímeros de carboidratos ligados às moléculas de proteína (ou seja, são proteoglicanos) que se ligam à água. Mecanicamente, a MEC evoluiu para distribuir as tensões do movimento e da gravidade enquanto mantém ao mesmo tempo a forma dos diferentes componentes do corpo. Ela também proporciona o ambiente físico-químico das células que a ela se incorporam, formando uma estrutura à qual elas aderem e na qual podem se mover, mantendo um meio apropriadamente poroso, hidratado, iônico, através do qual os metabólitos e os nutrientes podem se difundir livremente.[10]

Essa declaração é rica, ainda que um pouco densa; o restante deste capítulo é uma expansão dessas poucas frases, mostradas na Figura 1.3.

O Dr. James Oschman refere-se à MEC como a matriz viva, ressaltando que "a matriz viva é um trabalho em rede 'supramolecular' contínuo e dinâmico que se estende para todos os cantos e recantos do corpo: a matriz nuclear no interior de uma matriz celular no interior de uma matriz de tecido conjuntivo. Em essência, quando você toca um corpo humano, está tocando um sistema intimamente ligado, composto por praticamente todas as moléculas dentro do corpo ligadas entre si".[11]

Analisadas em conjunto, as células do tecido conjuntivo e seus produtos agem como um *continuum*,

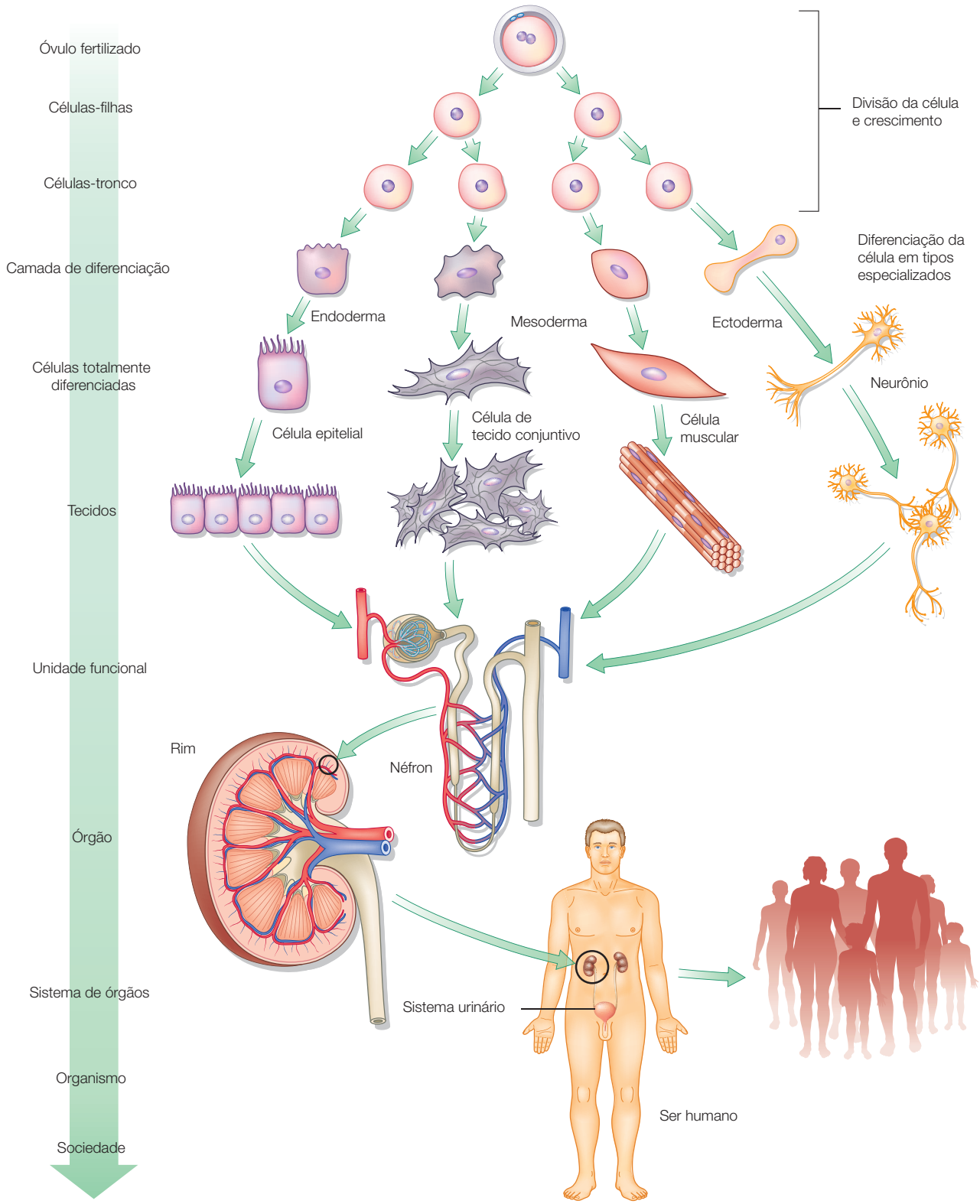

Figura 1.2 Cada um dos principais tipos de células do organismo se especializa em uma das funções compartilhadas pelo óvulo original e as suas células-tronco, por exemplo, secreção, condução, contração ou apoio. As células especializadas se combinam em tecidos, órgãos, organismos e sociedades.

como o nosso "órgão de forma".[12] Nossa ciência dedicou mais tempo às interações moleculares que dizem respeito à nossa função e foi menos exaustiva sobre como moldamos a nós mesmos, nos movemos através de ambientes e absorvemos e distribuímos o impacto em todas as suas formas – endógeno e exógeno. Dizem que nossa forma é adequadamente descrita pela nossa atual compreensão da anatomia, mas a maneira de pensar sobre a forma é em parte resultado das ferramentas que temos à nossa disposição. Para os primeiros anatomistas, a faca foi a principal ferramenta. "Anatomia" é, afinal de contas, separar as partes com uma lâmina. De Galeno a Vesalius e para além deles, as ferramentas de caça e de açougueiro é que foram aplicadas ao corpo, e que nos apresentaram as distinções fundamentais que hoje consideramos banais (Fig. 1.4). Essas facas (mais tarde bisturis e depois os *lasers*) cortam muito naturalmente ao longo das barreiras bilaminares do tecido conjuntivo entre os diferentes tecidos, enfatizando as distinções lógicas dentro da matriz extracelular, mas ocultando o papel do tecido conjuntivo sincício considerado como um todo (Figs. 1.5, 7.15 e 7.29). 6-20

Se imaginarmos que em vez de usar uma lâmina afiada poderíamos imergir um animal ou um cadáver em algum tipo de detergente ou solvente que lavasse todo o material celular e deixasse apenas a textura do tecido conjuntivo (MEC), veríamos todo o *continuum*, a partir da camada basal da pele, através do revestimento fibroso que cerca e recobre os músculos e órgãos, e o andaime de couro para a cartilagem e os ossos (Fig. 1.6A e B). Isso seria muito valioso para nos mostrar esse órgão fascial como um *continuum*, enfatizando a sua união, moldando a natureza em vez de simplesmente vê-la como uma linha onde as separações são feitas (Fig. 1.7). Este livro parte dessa ideia e este capítulo tenta preencher essa imagem.

Referimos-nos a esse extenso complexo corporal como fáscia, ou rede fascial. Na medicina, a palavra "fáscia" geralmente é aplicada de forma mais estreita às grandes lâminas e aos tecidos entrelaçados que recobrem ou cercam os músculos individuais, mas escolhemos aplicá-la de uma forma mais geral. Toda a nomenclatura das partes do corpo impõe uma distinção artificial, percebida do ponto de vista humano, sobre um evento que é unitário. Por isso, a partir do momento em que nos esforçamos para manter neste livro nossa visão sobre a natureza total, indivisível e onipresente dessa rede, optamos por chamá-la rede fascial. (Se desejar, substitua por "rede de colágeno" ou "faixa de tecido conjuntivo" ou "matriz extracelular", conforme descrito no *Gray's Anatomy*; aqui usaremos a simples "fáscia".)[13]

Tecido conjuntivo é um nome muito apropriado. Apesar de suas paredes em trama agirem nos líquidos diretos, e criarem bolsas e tubos independentes, suas funções de união superam as de separação. Ele liga todas as células do corpo aos seus vizinhos e, como veremos, até mesmo conecta a rede interna de cada célula

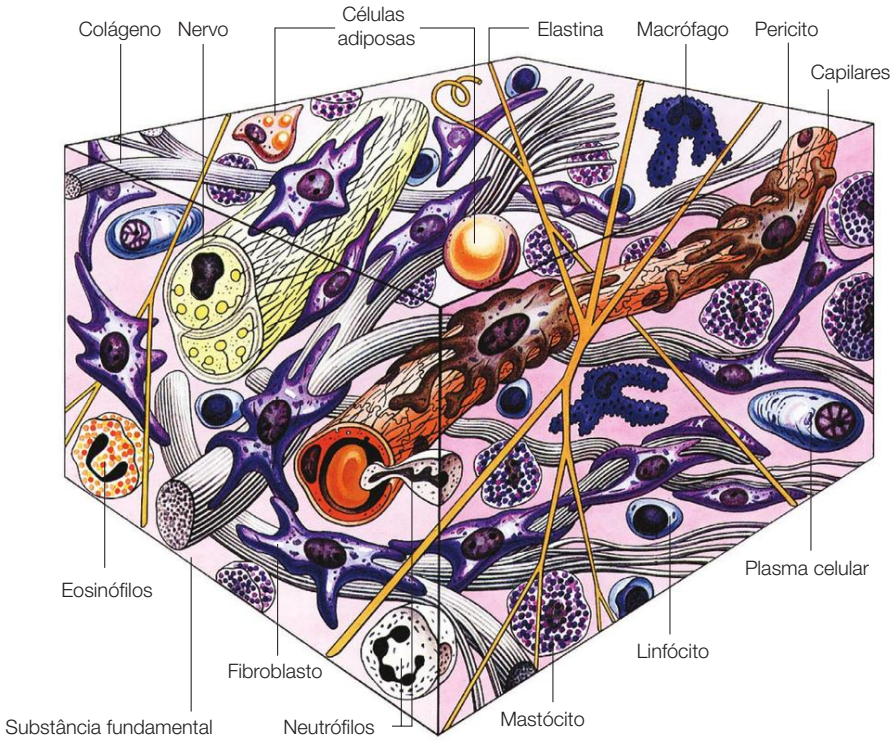

Figura 1.3 Todos os tecidos conjuntivos envolvem concentrações variadas de células, fibras e substância fundamental interfibrilar (proteoaminoglicanos). (Reproduzido com permissão de Williams, 1995.)

Figura 1.4 Vesalius, assim como os outros primeiros anatomistas que tiveram a oportunidade de estudar o corpo humano, usou uma faca para expor as estruturas. Essa herança de refletir sobre o corpo usando uma lâmina ainda está muito presente e afeta nossa reflexão sobre o que acontece dentro de nós mesmos. "Um músculo" é um conceito derivado não da fisiologia registrada, mas diretamente da abordagem do corpo feita com um bisturi. (Reproduzido com permissão de Saunders JB, O'Malley C. Dover Publications, 1973.)

A

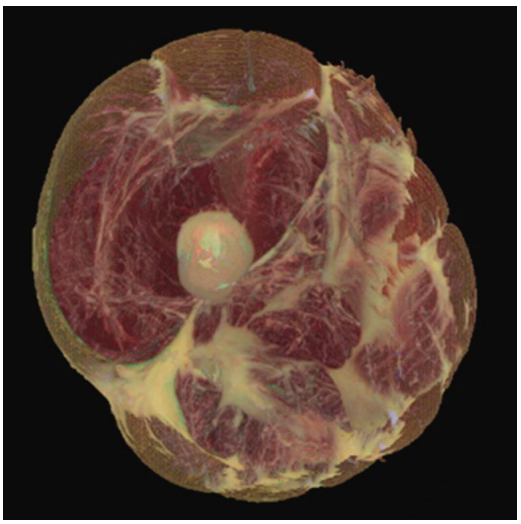

B

Figura 1.6 Secção da coxa, cedida pela National Library of Medicine's Visible Human Project de Jeffrey Linn. A visão mais conhecida (A) inclui músculo e fáscia do epimísio (mas não a gordura e as camadas areolares mostradas na Fig. 1.24). A visão (B) nos dá o primeiro indício de como o sistema fascial se pareceria se apenas este sistema fosse removido do conjunto do corpo. (Reproduzido com permissão de Jeffrey Linn.)

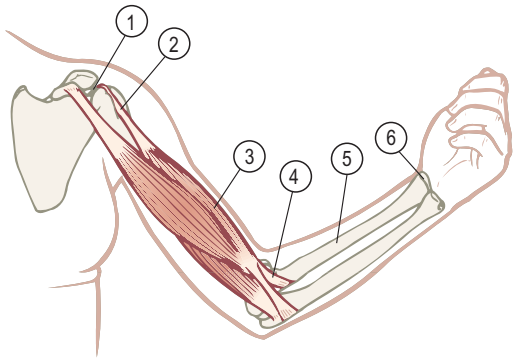

Figura 1.5 A parte de tração das forças mecânicas é transmitida pelos tecidos conjuntivos, e todos estes estão ligados uns aos outros. A cápsula da articulação (1) é contínua à inserção do músculo (2) que é contínuo à fáscia do epimísio (3) que é contínuo ao tendão (4) que é contínuo ao periósteo (5) que é contínuo à cápsula da articulação (6), etc. Para as dissecações dessas continuidades no braço, ver Figuras 7.7 e 7.29.

ao estado mecânico de todo o corpo. Fisiologicamente, de acordo com Snyder,[14] também "conecta os numerosos ramos da medicina".

Parte de sua natureza de conexão pode estar na sua capacidade de armazenar e de transmitir informações através de todo o corpo. Cada mudança na pressão (e na tensão adicional) na MEC faz com que a malha semicondutora de cristal líquido do colágeno úmido e outras proteínas gerem sinais bioelétricos que espelham com precisão as informações mecânicas originais.[15] O sistema perineural, de acordo com Becker, é

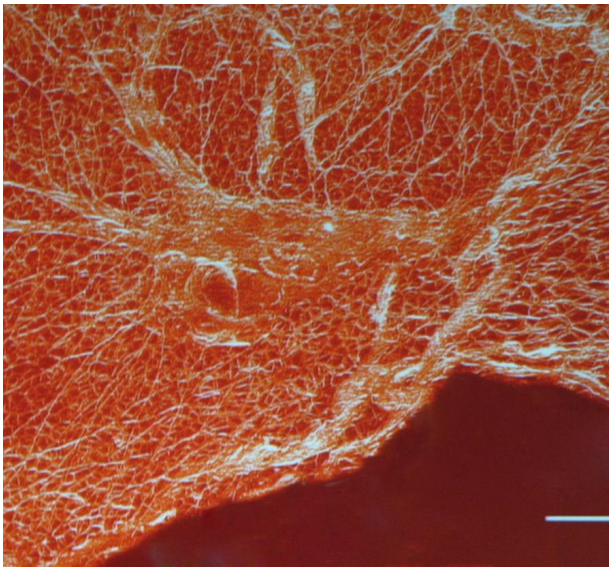

Figura 1.7 A matriz fascial da parte inferior da perna (de um rato) mostra a continuidade histológica entre os músculos sinergistas e até mesmo antagonistas. Essa reconstrução em 3-D, utilizando três secções congeladas dos compartimentos do crural anterior e lateral, realça as estruturas do tecido conjuntivo dentro de cada secção. As divisões menores são as fibras endomisiais que cercam cada fibra do músculo. As "divisões" entre esses músculos – tão definidas em nossos livros de anatomia – são quase imperceptíveis. (Reproduzido com permissão do Prof. Peter Huijing, PhD, Faculteit Bewegingswetenschappen, Vrije Universiteit Amsterdam.)

um paralelo antigo e importante para uma condução mais moderna ao longo das membranas nervosas.[16]

Embora haja várias células diferentes dentro do sistema do tecido conjuntivo – células de glóbulos vermelhos, células de glóbulos brancos, fibroblastos, mastócitos, células gliais, células de pigmento, células de gordura e osteócitos, entre outros – são os fibroblastos e seus parentes próximos que produzem a maioria dos elementos fibrosos e interfibrilares tão surpreendentemente úteis e variados. E é para a natureza desses elementos intercelulares que agora voltamos nossa atenção.

As *dramatis personae* dos elementos do tecido conjuntivo constituem uma lista curta, uma vez que não vamos explorar a química de suas muitas variações secundárias. Existem três tipos básicos de fibras: colágeno, elastina e reticulina (Fig. 1.8). A reticulina é uma fibra muito fina, um tipo de colágeno imaturo que predomina no embrião, mas é em grande parte substituída pelo colágeno no adulto. A elastina, como o próprio nome indica, é usada em áreas como a orelha, a pele ou os ligamentos específicos em que a elasticidade é necessária. (Essas fibras elásticas podem ser mais bem classificadas como outra forma de colágeno).[17] O colágeno, de longe a proteína mais comum no corpo, predomina na rede fascial, e é facilmente visto – na verdade é inevitável – em qualquer dissecação ou mesmo em qualquer corte de carne. Atualmente há 28 tipos de fibras de colágeno, mas não precisamos nos preocupar com essas distinções aqui, e o Tipo 1 é de longe o mais presente nas estruturas que estamos abordando. Essas fibras são compostas por aminoácidos que são montados como um Lego® no retículo endoplasmático e no complexo de Golgi dos fibroblastos e, em seguida, submetidos à extrusão dentro do espaço intercelular, onde formam espontaneamente (sob condições descritas a seguir) uma variedade de matrizes. A córnea transparente do olho, as válvulas do coração, os fortes tendões do pé, o pulmão esponjoso e as delicadas membranas que envolvem o cérebro são feitas de colágeno e são um exemplo de sua versatilidade.

A substância fundamental é um gel aquoso composto por mucopolissacarídeos ou glicosaminoglicanos, tais como ácido hialurônico, sulfato de condroitina, queratina, laminina, fibronectina e heparina. Esses coloides semelhantes a samambaias, que são parte do ambiente de quase todas as células vivas, ligam a água de tal modo que facilitam a distribuição dos metabólitos (pelo menos, quando esses coloides estão suficientemente hidratados) e fazem parte da barreira do sistema imunológico, sendo muito resistentes à propagação de bactérias. Produzido pelos fibroblastos e mastócitos, esses proteoglicanos formam uma "cola" contínua, mas altamente variável, que ajuda os trilhões de minúsculas gotas de células a se manterem unidas e ainda

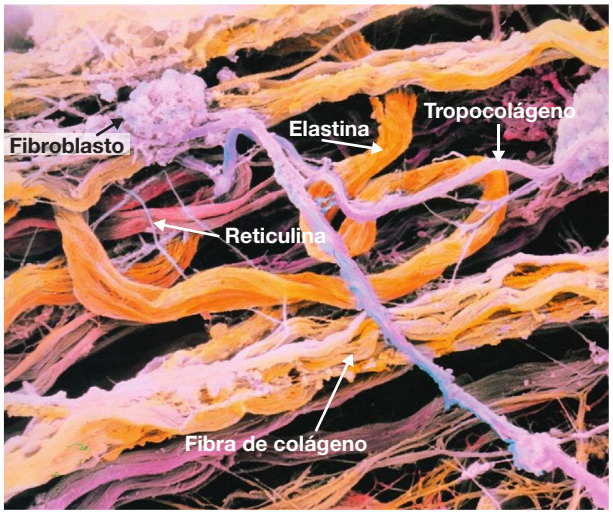

Figura 1.8 Essa fotomicrografia mostra muito claramente os fibroblastos (roxo) no terço superior durante a extrusão do tropocolágeno, que se combina à molécula de colágeno de três filamentos, que aparecem no terço inferior. Há também fibras de elastina amarelas torcidas e minúsculas fibras de reticulina no terço médio. (© Prof. P. Motta/Science Photo Library. Reproduzido com permissão.)

terem a liberdade de trocar as inumeráveis substâncias necessárias para viver. Em uma área ativa do corpo, a substância fundamental altera constantemente o seu estado para satisfazer as necessidades locais; em uma área "presa" ou "fixa" do corpo, ela tende a desidratar para se tornar mais viscosa, mais semelhante ao gel, e a se tornar um repositório para os metabólitos e as toxinas. O líquido sinovial nas articulações e o humor aquoso do olho são exemplos nos quais a substância fundamental pode ser encontrada em grandes quantidades, mas quantidades menores do que as distribuídas através de todos os tecidos moles.

Como construir um corpo

Para se levantar e andar, o ser humano precisa de materiais de construção diversos e complexos. Como em um experimento, imagine que vamos construir um corpo a partir de coisas que podem ser compradas em uma loja de informática ou de material de construção do bairro. Vamos imaginar que já temos o computador para executá-lo, e que já obtivemos pequenos servomotores para os músculos; mas, então, o que precisaríamos comprar para construir um modelo de trabalho real da estrutura do corpo? Em outras palavras, que tipo de materiais estruturais pode moldar as células do tecido conjuntivo?

Você pode sugerir madeira, tubo de PVC ou de cerâmica para os ossos, algum tipo de silicone ou plástico para a cartilagem e as válvulas do coração, barbante, corda e arame de todos os tipos, dobradiças, tubos de borracha, algodão para preencher os lugares vazios, filme plástico e sacos de plástico para selar as coisas externas, óleo e graxa para lubrificar as superfícies móveis, vidro para as lentes do olho, tecido e sacos de plástico, filtros e esponjas de vários tipos. E o que faríamos sem o Velcro® e a fita adesiva?

A lista poderia continuar, mas o ponto é este: as células do tecido conjuntivo constituem correlatos biológicos de todos esses materiais e de outros, por jogar de forma criativa com a função das células e os dois elementos da MEC – a matriz de fibra resistente e a substância fundamental viscosa. Como veremos, as fibras e a substância fundamental formam, na verdade, um espectro contínuo de materiais de construção, mas o mais comum é usar a distinção entre as duas (fibra de colágeno não solúvel em água e proteoglicanos hidrofílicos). A MEC, como veremos na seção sobre tensegridade, é realmente contínua com a matriz intracelular, mas reforço por enquanto a utilidade da distinção entre o que está fora da célula e o que está dentro.[18] 6-19

A Tabela 1.1 resume a maneira pela qual as células alteram as fibras e os elementos interfibrilares do tecido conjuntivo para formar todos os materiais de construção necessários para a nossa estrutura e o movimento.

Tomemos um exemplo comum para nos ajudar a entender a tabela: os ossos encontrados nas florestas ou vistos em sua aula de biologia (presumindo que você tenha idade suficiente para ter lidado com esqueletos de ossos verdadeiros e não de plástico) são realmente apenas metade de um osso. O objeto duro e quebradiço que vulgarmente chamamos osso é, de fato, apenas uma parte do material do osso original – a parte de sais de cálcio, a parte interfibrilar na tabela. A parte fibrilar,

Tabela 1.1 Materiais de construção

Tipo de tecido	Células	Tipos de fibras (proteínas de fibras insolúveis)	Elementos interfibrilares, substância fundamental, proteínas de ligação de água
Osso	Osteócitos, osteoblastos, osteoclastos	Colágeno	Substituído por sais minerais, carbonato de cálcio, fosfato de cálcio
Cartilagem	Condrócitos	Colágeno e elastina	Sulfato de condroitina
Ligamentos	Fibroblastos	Colágeno (e elastina)	Proteoglicanos mínimos entre fibras
Tendão	Fibroblastos	Colágeno	Proteoglicanos mínimos entre fibras
Aponeurose	Fibroblastos	Colágeno opaco	Alguns proteoglicanos
Gordura	Adiposas	Colágeno	Mais proteoglicanos
Aureolar frouxo	Fibroblastos, células brancas do sangue, adiposas, mastócitos	Colágeno e elastina	Proteoglicanos suficientes
Sangue	Células brancas e vermelhas	Fibrinogênio	Plasma

Células do tecido conjuntivo criam uma variedade impressionante de materiais de construção alterando uma variedade limitada de fibras e elementos interfibrilares. A tabela mostra apenas os principais tipos de tecidos conjuntivos estruturais, a partir do mais sólido até o mais fluido.

o colágeno, foi retirada do osso por secagem ou cozimento no momento da sua preparação; caso contrário, ela iria apodrecer e cheirar mal.

Talvez seu professor de ciências o tenha auxiliado a compreender isso quando o fez pegar um osso de galinha fresca e imergi-lo em vinagre em vez de cozinhá-lo. Ao fazer isso durante alguns dias (e trocando o vinagre, uma ou duas vezes), você pode sentir um tipo diferente de osso. O ácido acético dissolve os sais de cálcio e o que resta é o elemento fibrilar do osso, uma rede de colágeno cinza exatamente com a mesma forma do osso original, mas assemelhando-se muito ao couro. É até mesmo possível dar um nó nesse osso. Claro que o osso vivo inclui ambos os elementos, e assim combina a resistência do colágeno às forças de tração e de cisalhamento com a relutância dos sais minerais para sucumbir às forças de compressão.

Para tornar a situação mais complexa (como sempre), a relação entre o elemento fibroso e os sais de cálcio muda ao longo de sua vida. Em uma criança, a proporção de colágeno é mais elevada, por isso os ossos longos vão se quebrar com menos frequência, uma vez que são mais resilientes à tração.[17] Quando se quebram, muitas vezes o fazem como um galho verde na primavera (Fig. 1.9A), fraturando no lado que está sob tensão e dobrando-se como um tapete no lado que está sendo comprimido. Os ossos jovens são difíceis de quebrar, mas também difíceis de juntarem corretamente, embora muitas vezes se fixem com rapidez suficiente por causa da capacidade de resposta do sistema jovem e da prevalência do colágeno para se entrelaçar novamente.

Em uma pessoa mais velha, ao contrário, na qual o colágeno está desgastado e deteriorado, e por isso a proporção de sais minerais é mais elevada, é mais provável que o osso se quebre como um galho velho da parte inferior de um pinheiro (Fig. 1.9B): em linha reta através do osso em uma fratura limpa. É facilmente colocado de volta no lugar, mas é difícil de curar, precisamente porque é a rede de colágeno que deve atravessar a fratura, e entrelaçar primeiramente a si mesma, para fornecer um andaime fibroso para os sais de cálcio preencherem a abertura e recriarem o apoio de compressão sólida. Por essa razão, fraturas ósseas em pessoas idosas geralmente são fixadas com pinos para proporcionar um contato sólido entre as superfícies durante o tempo necessário para que a rede de colágeno remanescente se conecte com o outro lado da fratura.

Do mesmo modo, os vários tipos de cartilagem apenas refletem diferentes proporções dos elementos no interior dela. A cartilagem hialina – como a do nariz – representa a distribuição-padrão entre o colágeno e o sulfato de condroitina semelhante ao silicone. A cartilagem elástica – como a da orelha – contém mais fibras de elastina amareladas dentro da condroitina. A fibrocartilagem – como na sínfise púbica ou nos discos

A B

Figura 1.9 (A) O osso jovem, com um maior teor de fibra, se rompe como a madeira verde, comprimindo de um lado, fragmentando-se do outro. (B) O osso velho, com um teor de cálcio apatita proporcionalmente maior, quebra-se com facilidade como a madeira seca. (Reproduzido com permissão de Dandy, 1998.)

intervertebrais – tem uma proporção maior de colágeno fibroso resistente em comparação com a quantidade de condroitina semelhante ao silicone.[19] Dessa forma, podemos ver que o osso e a cartilagem são formas muito densas de tecido fascial – uma diferença de grau, em vez de uma verdadeira diferença de tipo.

Em relação à gordura, os terapeutas manuais experientes vão reconhecer que alguns tipos de gordura permitem que sua mão acesse com mais facilidade as camadas abaixo delas, enquanto outras gorduras são menos maleáveis, parecendo repelir a mão do terapeuta e resistir às tentativas de sentir através dela. (Sem nenhum preconceito implícito aqui, mas o autor não consegue deixar de pensar em alguns ex-jogadores de rúgbi que ele conhece.) A diferença aqui não é tanto na química da própria gordura, mas na proporção e na densidade dos favos colagenosos da fáscia que envolvem e mantêm as células de gordura.

Em resumo, as células do tecido conjuntivo reúnem a necessidade combinada de flexibilidade e estabilidade nas estruturas animais, misturando principalmente uma pequena variedade de fibras de colágeno – densas ou frouxas, dispostas regular ou irregularmente – dentro de uma matriz que varia de bastante fluida até glutinosa, plástica e, finalmente, sólida cristalina.

Plasticidade do tecido conjuntivo

Ainda que a metáfora do edifício consiga mostrar a variedade de materiais que o tecido conjuntivo tem

à sua disposição, ela é limitada para retratar a versatilidade e a capacidade de resposta da matriz, mesmo depois de ela ter sido feita e expelida no espaço intercelular. Não só as células do tecido conjuntivo produzem todos esses materiais, como também esses elementos se reorganizam (se remodelam) a si mesmos e às suas propriedades – dentro de certos limites, é claro – em resposta às diversas exigências impostas pela atividade individual e pela lesão. Como os elementos intercelulares supostamente "inertes" poderiam mudar em resposta à exigência?

É importante entender o mecanismo de remodelação do tecido conjuntivo quando se pretende intervir na estrutura e no movimento humano. Retomando nossa metáfora, o corpo humano é um "edifício" talentoso com capacidade de mudar, de se autorreparar se estiver danificado e, na verdade, de se reconstruir no curto e no médio prazo para responder às diferentes "condições meteorológicas", tais como um vento predominante, um tufão ou uma seca prolongada.

Quando o estresse passa por um material, ele acaba deformando-o, nem que seja apenas um pouco, pois isso "estica" as ligações entre as moléculas. Nos materiais biológicos, entre outros, isso cria um ligeiro fluxo elétrico através do material conhecido como carga piezelétrica (pressão) (Fig. 1.10A e B).[20] Essa carga, representativa da tensão através do tecido, pode ser "lida" pelas células na vizinhança da carga, e as células do tecido conjuntivo são capazes de responder aumentando, reduzindo ou alterando os elementos intercelulares na área.

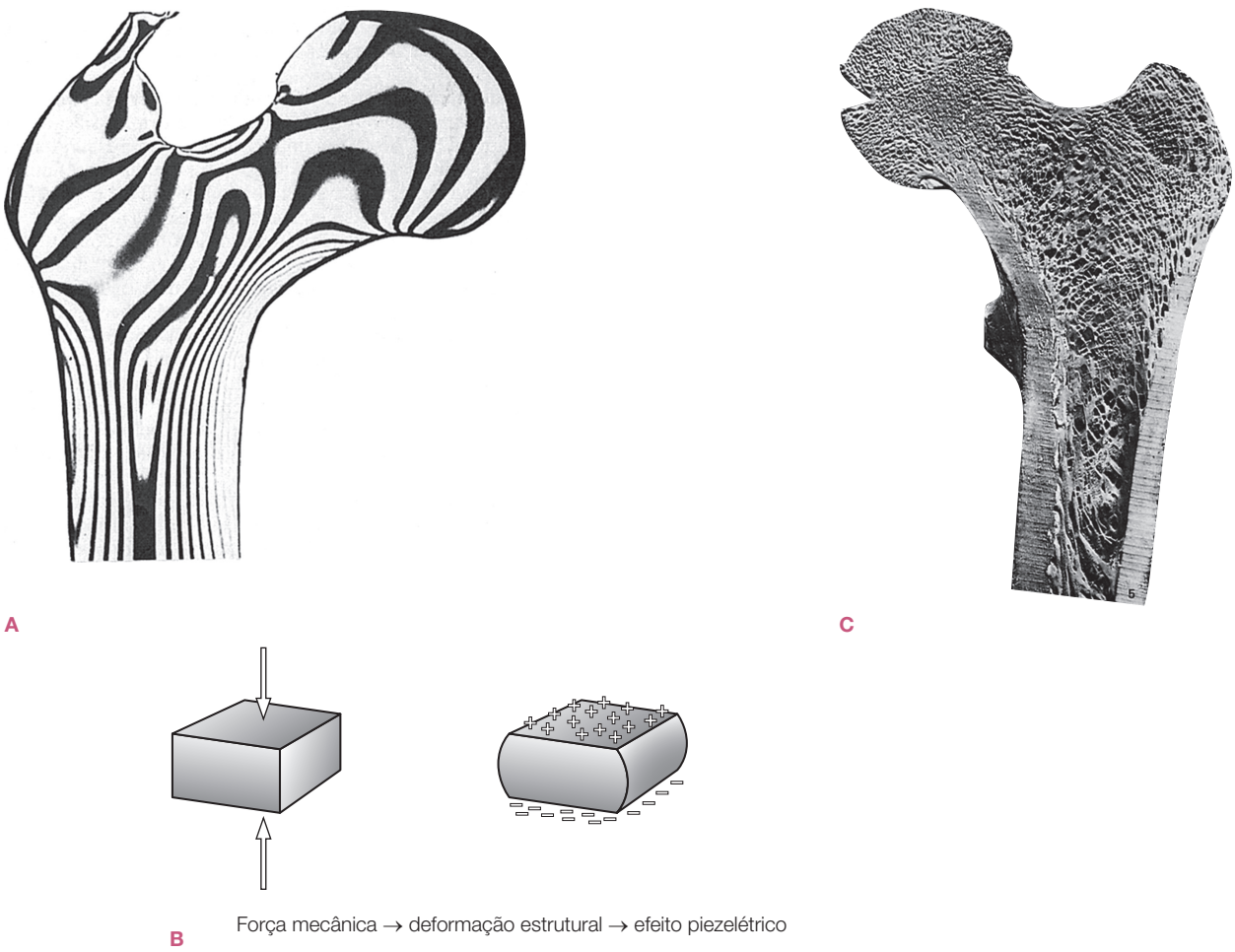

Figura 1.10 "Praticamente todos os tecidos do corpo geram campos elétricos quando são comprimidos ou alongados [que são] representativos das forças que atuam sobre os tecidos envolvidos... contendo informações sobre a natureza precisa dos movimentos que estão ocorrendo... Um dos papéis desta informação está no controle da forma" (Oschman 2000, p. 52). (A) Linhas de estresse em um modelo de fêmur de plástico pressionado. (De von Knieff, 1977.[21] Reproduzido com permissão de Williams, 1995.) (B) Qualquer força mecânica que cria deformação estrutural cria um efeito piezelétrico, que em seguida se distribui em torno do sistema de tecido conjuntivo. (Reproduzido com permissão de Oschman, 2000.) (C) As trabéculas ósseas que se formam em resposta aos estresses individualizados. (Reproduzido com permissão de Williams,1995.)

Um exemplo: a cabeça do fêmur da maioria das pessoas é feita de osso esponjoso, poroso. Uma análise das trabéculas dentro do osso mostra que elas são construídas de uma forma brilhante, na visão de um engenheiro, para resistir às forças que estão sendo transmitidas a partir da pelve para a diáfise do fêmur. Esse arranjo nos fornece ossos que são os mais leves possíveis dentro dos parâmetros de segurança, e pode ser facilmente explicado pela ação da seleção natural. Mas a situação é mais complexa do que isso; o osso interno é moldado para refletir não só as necessidades das espécies, mas também a forma e a atividade individual. Se fôssemos seccionar o fêmur de uma pessoa com uma postura e de outra com um uso e uma postura diferentes, veríamos que cada cabeça do fêmur tem uma trabécula ligeiramente diferente, projetada precisamente para resistir melhor às forças que essa pessoa em particular cria de forma característica (Fig. 1.10C). Sob esse ponto de vista, o tecido conjuntivo responde à exigência. Seja qual for a exigência que você faz ao corpo – esforço contínuo ou passar o dia no sofá vendo televisão, correr 80 km por semana ou ficar agachado 50 horas por semana nas plantações de arroz – os elementos extracelulares são alterados ao longo do trajeto do estresse para atender à exigência dentro dos limites impostos pela nutrição, idade e síntese de proteínas (genética).

No osso as correntes de estresse executam esse aparente milagre de remodelação preferencial dentro dos elementos intercelulares por meio de uma associação esparsa, mas ativa, de dois tipos de osteócitos: os osteoblastos e osteoclastos. Cada um deles é enviado com ordens simples: os osteoblastos modelam um novo osso; os osteoclastos limpam o osso velho. Os osteoblastos têm a autorização para moldar o novo osso onde bem desejarem – desde que esse lugar esteja dentro do periósteo. Os osteoclastos podem comer qualquer osso, exceto aquelas partes que são carregadas piezeletricamente (mecanicamente estressadas).[22] Permitir que as células operem livremente sob essas regras ao longo do tempo, significa que uma cabeça do fêmur é especificamente projetada tanto para resistir às forças individuais que passam através dela, quanto para ser capaz de mudar (com algum tempo para a reação) para agrupar novas forças quando elas são aplicadas de forma consistente.

Esse mecanismo explica como os ossos dos pés dos bailarinos ficam mais resistentes durante um estágio de dança no verão: dançar mais cria forças maiores que criam o aumento do estresse que reduz a capacidade dos osteoclastos para removerem osso enquanto os osteoblastos continuam remodelando-o – e o resultado é um osso mais denso. Isso também explica em parte por que o exercício é útil para as pessoas com osteoporose incipiente: as forças criadas pelo aumento do estresse sobre os tecidos servem para desencorajar a absorção osteoclástica. O processo inverso opera nos astronautas e cosmonautas privados da força da gravidade que cria a carga de pressão através dos ossos: os osteoclastos fazem a festa e os heróis que regressam devem ser transportados em cadeiras de rodas para fora da nave até que seus ossos, de volta à gravidade, tornem-se menos porosos.

Essa extraordinária capacidade de responder às exigências é levada em consideração na grande variedade de formas das articulações em todo o espectro humano, apesar da média das consistentes imagens na maioria dos livros de anatomia. Um recente estudo detalhou nítidas diferenças na estrutura da articulação subtalar.[23] Diferenças menores podem ser observadas em todo o corpo. Na Figura 1.11A vemos uma vértebra torácica "normal". No entanto, na Figura 1.11B, podemos ver o corpo distorcido à medida que a pressão cria uma exigência para a remodelação de acordo com a lei de Wolff,[24] e a formação de esporas hipertróficas conforme o periósteo é afastado dos tecidos conjuntivos e músculos circundantes por causa do excesso de tensão (ver também Cap. 3 sobre o esporão de calcâneo). Muitas vezes uma fratura não soldada pode ser revertida criando-se um fluxo de corrente através da ruptura, reproduzindo o fluxo piezelétrico normal, por meio do qual o colágeno se orienta e começa o processo de

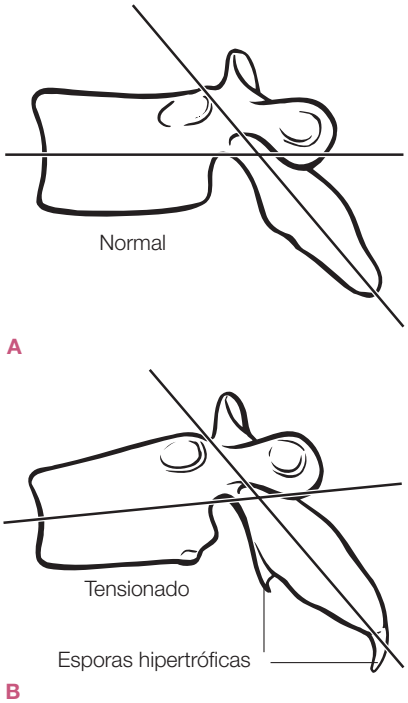

Figura 1.11 Até mesmo os ossos acabam alterando sua forma dentro de certos limites, adicionando e subtraindo massa óssea, em resposta às forças mecânicas ao seu redor. (Reproduzido com permissão de Oschman, 2000.)

preenchimento da abertura, que é seguido pelos sais de cálcio e pela cura completa.[25-26]

Esse mesmo processo de resposta ocorre em toda a rede fibrosa extracelular, e não apenas no interior dos ossos. Podemos imaginar uma pessoa que desenvolve, por qualquer motivo (p. ex., miopia, depressão, simulação ou lesão) uma "queda" comum: a cabeça vai para a frente, o peito se retrai, as costas se curvam (Fig. 1.12). A cabeça, pelo menos um sétimo do peso corporal na maioria dos adultos, deve ser impedida de cair ainda mais para a frente por alguns músculos da parte de trás. Estes músculos devem permanecer em contração isométrica/excêntrica (carga excêntrica) durante o tempo todo em que essa pessoa está acordada.

Os músculos são projetados para contrair e relaxar sucessivamente, mas esses músculos específicos estão agora sob uma tensão constante, uma tensão que lhes rouba sua capacidade plena e facilita o desenvolvimento de pontos-gatilho. A tensão é transmitida através da fáscia, dentro e ao redor do músculo (e muitas vezes mais além em ambas as direções ao longo dos meridianos miofasciais). Essencialmente, esses músculos ou partes de músculos estão sendo forçados a agir como faixas (Fig. 1.13A e B).

Quando alongado, o músculo vai tentar retornar ao seu comprimento de repouso antes de desistir e adicionar mais células e sarcômeros para fechar o vão criado.[27] A fáscia se alonga rapidamente e acaba se rompendo (a forma mais frequente de lesão do tecido conjuntivo). Se o alongamento for aplicado devagar o suficiente, ele irá se deformar plasticamente: vai mudar seu comprimento e manter essa mudança. Estique lentamente uma sacola de plástico comum para ver esse tipo de plasticidade modelada: a sacola vai esticar, e quando você largá-la a área permanecerá esticada e não voltará ao que era. 4-2

Em suma, o músculo é elástico, a fáscia é plástica.[28,29] Ainda que isso seja uma generalização útil sob o ponto de vista clínico para o terapeuta manual, ela definitivamente não é verdade. Já mencionamos que alguns tecidos fasciais – a orelha, por exemplo – têm maiores proporções de elastina, o que torna o tecido não muscular bastante deformável dentro de uma variação elástica relativamente ampla. Além disso, porém, as combinações de colágeno puro como tendões, ligamentos e aponeuroses têm propriedades elásticas mais limitadas que permitem um breve armazenamento de energia significativa em extensão e uma abreviação do recuo conforme essa energia é "devolvida". O tendão do calcâneo, por exemplo, é bastante complacente, e demonstrou-se que, em uma pessoa que anda e corre, o tríceps sural (sóleo e gastrocnêmio) basicamente se contrai isometricamente enquanto o tendão alterna ciclos de alongamento e de encurtamento[30-33]

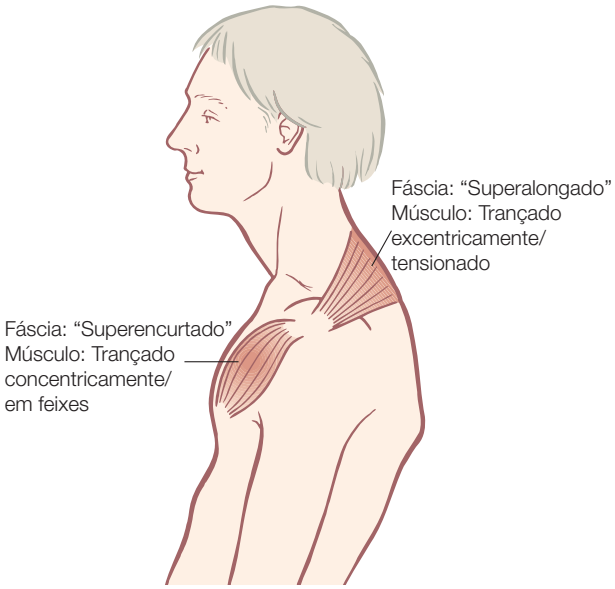

Figura 1.12 Quando segmentos corporais são puxados para fora do lugar e os músculos são obrigados a manter posições estáticas – esticada/contraída ("superalongado") ou encurtada/contraída ("superencurtado") –, vemos o aumento da ligação fascial e tixotropia da matriz extracelular circundante (MEC).

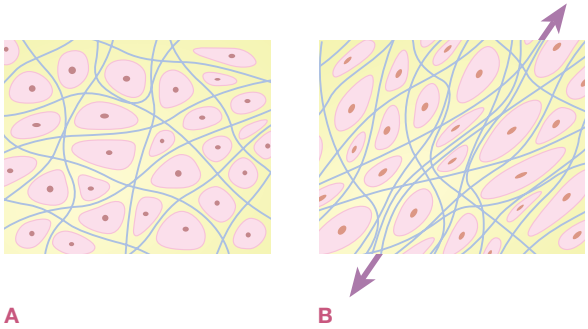

Figura 1.13 (A) A MEC é projetada para permitir o livre fluxo dos metabólitos a partir do sangue para a célula e retornar ao fluxo do líquido intersticial e da linfa. (B) O estresse mecânico crônico em uma área resulta no aumento da deposição das fibras de colágeno e na diminuição da hidratação da substância fundamental da MEC, o que resulta na diminuição da nutrição para determinadas células em "correntes contrárias" causadas pelo aumento da matriz.

O mecanismo da deformação plástica fascial (viscoelasticidade em oposição à elasticidade) não é compreendido por completo, mas uma vez verdadeiramente deformada, a fáscia não "recobra a forma antiga". Ao longo do tempo e dada a oportunidade – ou seja, trazendo as duas superfícies fasciais novamente para uma aposição e mantendo-as assim, como se retornassem à situação de queda – ela irá, no entanto, estabelecer novas fibras que irão religar a área.[34] Mas isso não é o

mesmo que o recuo elástico no próprio tecido. A plena compreensão desse conceito é fundamental para o sucesso da aplicação da manipulação fascial sequencial. Terapeutas praticantes, de acordo com nossa experiência, fazem frequentes afirmações que demonstram uma crença subjacente de que a fáscia é ou elástica ou voluntariamente contrátil, mesmo que "saibam" que ela não é. A natureza essencial da fáscia é sua plasticidade – o seu presente para o corpo e a chave para desvendar seus padrões de longo prazo. Voltaremos a falar da contratilidade e da elasticidade fascial no nível celular na seção "tensegridade", mais adiante neste capítulo.

Voltemos à nossa queda: eventualmente, os fibroblastos na área (e células-tronco mesenquimais adicionais ou fibroblastos que podem migrar para lá) secretam mais colágeno no interior e em torno do músculo para criar uma faixa melhor. As longas moléculas de colágeno, segregadas dentro do espaço intercelular pelos fibroblastos, são polarizadas e se orientam como agulhas de uma bússola ao longo da linha de tensão mecânica (Fig. 1.14). Elas se ligam umas às outras por meio de numerosas ligações de hidrogênio através da cola interfibrilar (proteoglicanos ou substância fundamental), formando uma matriz semelhante a uma faixa em torno do músculo.

A Figura 1.15 ilustra esse fenômeno muito bem. Ela mostra uma dissecação de algumas das fibras fasciais que se estendem sobre o esterno entre os dois músculos peitorais. Se compararmos as fibras que se estendem do canto superior direito até a parte inferior esquerda, poderemos ver que elas são mais densas e mais fortes do que aquelas que se estendem do canto superior esquerdo até o canto inferior direito. Isso significa que habitualmente havia mais tensão nessa única direção, talvez por ser canhoto, ou (e isso é totalmente especulativo) por ser um motorista de ônibus de uma grande cidade que usou principalmente sua mão esquerda para girar o volante de rotação horizontal. Essa tensão causou linhas de piezeletricidade, e os fibroblastos responderam formando um novo colágeno, que se orientou ao longo das linhas de tensão para criar mais resistência.

Enquanto isso, o músculo, com excesso de trabalho e desnutrido, pode apresentar uma função reduzida, dor e fraqueza no ponto-gatilho, juntamente com um aumento da tixotropia na substância fundamental circundante, e um aumento da toxicidade metabólita. Felizmente – e este é o tônus dado pela Integração Estrutural, pela ioga e por outras terapias miofasciais – esse processo funciona muito bem em sentido inverso: a tensão pode ser reduzida por meio da manipulação ou do treinamento, a fáscia reabsorvida de forma enzimática, e o músculo restaurado para a função completa. Dois elementos, no entanto, são necessários para

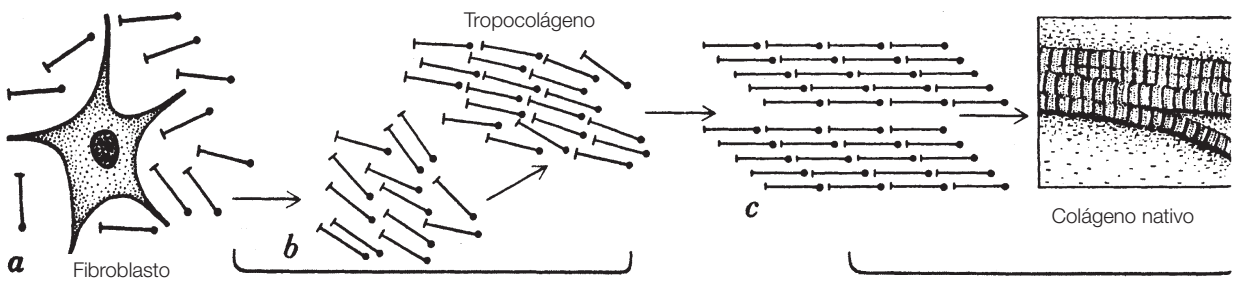

A



B

Figura 1.14 (A) As moléculas de colágeno, fabricadas no fibroblasto e expelidas no espaço intercelular, são polarizadas para que se orientem ao longo da linha de tensão e criem uma faixa para resistir a essa tensão. Em um tendão, quase todas as fibras se alinham em fileiras, como soldados. (Reproduzido com permissão de Juhan, 1987.)[79] (B) Se não há "tensão prevalecente", as fibras de colágeno (FC) irão se orientar, queiram ou não, como as fibras de um feltro. (Reproduzido de Kessel e Kardon, 1979.)[35]



Figura 1.15 Uma dissecação da fáscia peitoral superficial na região do esterno. Observe como uma das pernas do evidente "X" em todo o esterno, da parte direita superior até a parte inferior esquerda na foto, é mais prevalente do que a outra, quase certamente como resultado de padrões de uso. (Reproduzido com permissão de Ronald Thompson.)

que a resolução dessas situações seja alcançada com sucesso por meio do movimento ou da manipulação:

1. uma reabertura do tecido em questão para ajudar a restaurar o fluxo do líquido, a função muscular e a conexão com o sistema sensório-motor, *e*
2. uma flexibilização da tração biomecânica que causou o aumento do estresse sobre esse tecido em primeiro lugar.

Qualquer uma dessas produz apenas resultados temporários ou insatisfatórios. O segundo ponto pede que olhemos para além da "eliminação da dor" e nos faz pensar na recomendação da proeminente fisioterapeuta Diane Lee: "São as vítimas que choram, não os criminosos." Cuidar das vítimas e capturar os bandidos locais é abordado pelo ponto 1, ir atrás dos "figurões" é o trabalho do ponto 2.

Na queda mostrada na Figura 1.12 (uma reminiscência da síndrome cruzada de Vladimir Janda[36]), os músculos da parte de trás do pescoço e da parte superior dos ombros se tornaram tensos, fibróticos e doloridos e vão exigir algum trabalho. Mas a tração concêntrica na frente, seja a partir do peito, do abdome, dos quadris, ou de outro lugar, exigirá primeiramente um alongamento e um rearranjo das estruturas abaixo dele para apoiar o corpo em sua "nova" (ou mais frequentemente "original", natural) posição.

Em outras palavras, temos de olhar globalmente, agir localmente, e então agir globalmente para integrar os nossos recursos locais à estrutura total da pessoa. Ao definir nossa estratégia de terapia nesta maneira global-local-global, estamos agindo exatamente como a própria MEC faz, como vamos explorar mais adiante na seção sobre tensegridade. As células do tecido conjuntivo produzem MEC em resposta às condições locais, que por sua vez afetam as condições globais que vão novamente prejudicar as condições locais em um processo recorrente interminável.[37] Entender os meridianos miofasciais auxilia na organização da pesquisa, tanto para o culpado silencioso quanto para as descompensações globais necessárias – invertendo a espiral descendente de aumento da imobilidade. 6-23

Deformações mais graves da rede fascial podem exigir mais tempo; programa de ginástica terapêutica; manipulação periarticular (como é encontrada na osteopatia e na quiropraxia); apoio externo, como órteses ou aparelhos; ou mesmo uma intervenção cirúrgica, mas o processo descrito anteriormente é contínuo e onipresente. Em uma grande parte da restauração do equilíbrio postural, seja por meio do esquema dos Trilhos Anatômicos ou de outro modelo qualquer, é possível utilizar técnicas não invasivas. Um programa preventivo de conscientização estrutural (pode ser chamado de "alfabetização cinestésica") também pode ser incorporado de maneira fácil e produtiva ao ensino público.[38-41]

A fim de construir uma nova imagem da MEC agindo como um todo, e com esses conceitos introdutórios já estabelecidos, podemos agora circunscrever nossa introdução especial para a fáscia no interior de três ideias específicas, mas interligadas:

- fisiologicamente, olhando para ela como um dos "sistemas de comunicação holística";
- embriologicamente, por meio da visão de seu arranjo de "bolsa dupla";
- geometricamente, comparando-a com uma estrutura de "tensegridade".

Essas metáforas são apresentadas em termos breves e gerais – não há espaço para desenvolvê-las totalmente e ainda se ocupar do nosso propósito original. Para os espíritos mais científicos, observamos que os aspectos dessas metáforas antecipam a investigação de apoio. Nesse ponto, no entanto, alguma exploração especulativa parece útil. A anatomia foi exaustivamente explorada nos últimos 450 anos. Novas descobertas e novas estratégias terapêuticas não virão da descoberta de novas estruturas, mas de um olhar diferente para as estruturas já conhecidas.

Tomadas em conjunto, as seguintes seções expandem a noção do papel da rede fascial como um todo, e formam uma estrutura de suporte para o conceito de Trilhos Anatômicos. Seguindo essas ideias, este capítulo termina com uma nova imagem de como o sistema fascial pode colocar todos esses conceitos trabalhando juntos *in vivo* – para formar o nosso sistema regulatório biomecânico.

As três redes holísticas interligadas

Vamos começar com um exercício mental, alimentado pela seguinte pergunta: quais sistemas fisiológicos do corpo, se pudéssemos por meio de uma mágica extraí-los intactos, iriam nos mostrar a forma precisa do corpo, por dentro e por fora? Em outras palavras, o que são os sistemas verdadeiramente holísticos?

Imagine se pudéssemos por meio de uma mágica tornar invisível cada parte do corpo, e deixar apenas o sistema anatômico, de modo que pudéssemos ver esse sistema em pé no espaço e se movendo como na vida. Quais sistemas nos mostrariam a forma exata e completa do corpo em questão?

Há três respostas positivas para a nossa questão em termos anatômicos palpáveis: o sistema nervoso, o sistema circulatório e o sistema fibroso (fáscia) – temos de admitir que é uma concepção bem banal, pois Vesalius publicou em 1548 desenhos com versões de cada um deles. Vamos examinar cada um deles (com pleno conhecimento de que todos são sistemas líquidos que estão separados incompletamente, interligados, e nunca funcionam um sem o outro), antes de passar a olhar para as suas semelhanças e especialidades e especular sobre seu lugar na experiência somática de consciência.

A rede neural

Se pudéssemos tornar tudo invisível em torno dele e deixar o sistema nervoso em pé como na vida (um pedido exagerado até mesmo para a magia, considerando-se a fragilidade do sistema nervoso), veríamos a forma exata do corpo, totalmente e com todas as variações individuais (Fig. 1.16). Veríamos o cérebro, é claro, inexplicavelmente omitido por Vesalius e a medula espinal, que ele deixou encoberta pelas vértebras. Todos os principais troncos dos nervos espinhais e cranianos iriam se ramificar em galhos cada vez menores até que alcançássemos os minúsculos tentáculos que se insinuam em todas as partes da pele, do sistema locomotor e dos órgãos. Vesalius apresenta apenas os grandes troncos de nervos, sendo os menores muito delicados para seus métodos. Uma versão mais moderna e detalhada, embora ainda mostre apenas a representação dos grandes troncos nervosos, pode ser vista na obra de arte Sacred Mirrors no www.alexgrey.com.

Veríamos claramente cada órgão da cavidade ventral do sistema autônomo transparente se estendendo a partir dos troncos simpático e parassimpático. O sistema digestório é rodeado pelo plexo submucoso, que tem tantos neurônios espalhados ao longo dos quase 8 m do sistema digestório quanto o cérebro.[42] O coração seria particularmente vigoroso com os feixes e nós de nervos que o mantêm ajustado.

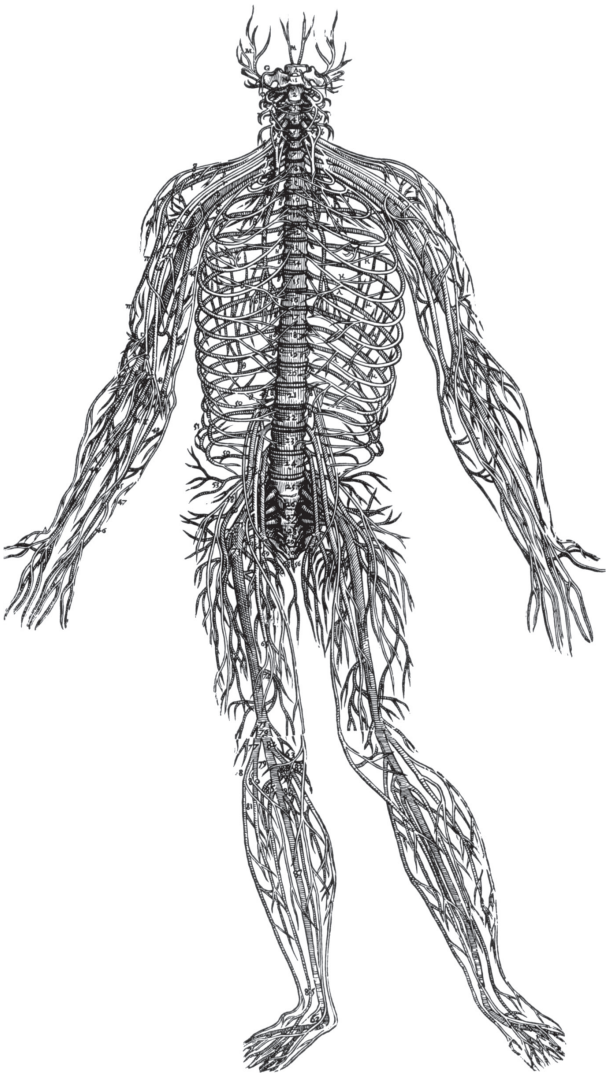

Figura 1.16 É surpreendente, dados os métodos disponíveis na época, que Vesalius tenha feito uma versão tão precisa do delicado sistema nervoso. Uma versão moderna e estritamente cuidadosa apenas desse sistema não incluiria a coluna vertebral, como Vesalius fez e, certamente, incluiria, além do cérebro, os nervos autônomos e as muitas fibras mais finas que ele não teve condições de dissecar. (Reproduzido com permissão de Saunders JB, O'Malley C. Dover Publications, 1973.)

Naturalmente, esse sistema não é distribuído de forma igual por toda parte; a língua e os lábios são dez vezes mais densamente inervados do que a parte posterior da perna. As partes mais sensíveis (p. ex., as mãos, o rosto, os órgãos genitais, os músculos dos olhos e do pescoço) apareceriam com uma maior densidade em nossa "pessoa neural" transparente, enquanto os tecidos dos ossos e das cartilagens densos de outra forma seriam escassamente representados. Nenhuma parte do corpo, no entanto, com exceção dos lúmens abertos dos tubos circulatório, respiratório e digestório, ficaria de fora.

Se o seu sistema nervoso está funcionando corretamente, não há nenhuma parte de você que você não possa sentir (consciente ou inconscientemente), então todo o corpo está representado nessa rede. Se vamos coordenar as ações de trilhões de entidades quase independentes, precisamos desse sistema informativo que "ouve" o que está ocorrendo em todo o organismo, pesa a totalidade das muitas impressões separadas e produz rapidamente respostas químicas e mecânicas coordenadas, tanto para as condições externas quanto internas. Portanto, cada parte do corpo tem de estar em contato estreito com os ultrarrápidos tentáculos do sistema nervoso.

A unidade funcional desse sistema é apenas o neurônio, e seu centro fisiológico é claramente o maior e o mais denso plexo de neurônios em seu interior – o cérebro.

A rede líquida

Da mesma forma, se tornássemos tudo invisível menos o sistema vascular, teríamos mais uma vez uma representação transparente que nos mostraria a forma exata do corpo em questão (Fig. 1.17). Centrado em torno da bomba incessante do coração, suas principais artérias e veias vão e vêm dos pulmões, e para fora através da aorta e das artérias para os órgãos e todas as partes do corpo através da vasta rede de capilares.

Embora o conceito possa ser visto claramente na primeira tentativa feita por Vesalius, observe que em sua concepção as veias e as artérias não se juntam umas com as outras – se passariam mais dois séculos para que William Harvey descobrisse os capilares e a natureza fechada da rede circulatória. A descrição completa iria mostrar dezenas de milhares de quilômetros (cerca de 100.000 km) de redes de capilares, dando-nos outro "corpo vascular" transparente que estaria completo até o detalhe mais ínfimo (Figs. 1.18-1.20 ou ver o sistema completo modelado na página www.bodyworlds.com). Se incluíssemos o linfático e a circulação do líquido cerebrospinal em nossas considerações sobre o sistema vascular, o nosso "humano líquido" estaria ainda mais completo, até as nuances mais finas de tudo, exceto cabelo e algumas lacunas criadas pelas partes avasculares da cartilagem e do osso denso.

Em qualquer organismo multicelular – e especialmente verdadeiro para aqueles que se arrastaram para a terra seca – as células internas, que não estão em comunicação direta com o mundo exterior, dependem do sistema vascular para trazer alimento químico desde as bordas exteriores do organismo até o meio, e transportar a química tóxica do centro para a borda, onde ela pode ser dispersada. Os órgãos da cavidade ventral – os pulmões, o coração, o sistema digestório e os rins – são projetados para fornecer esse serviço para

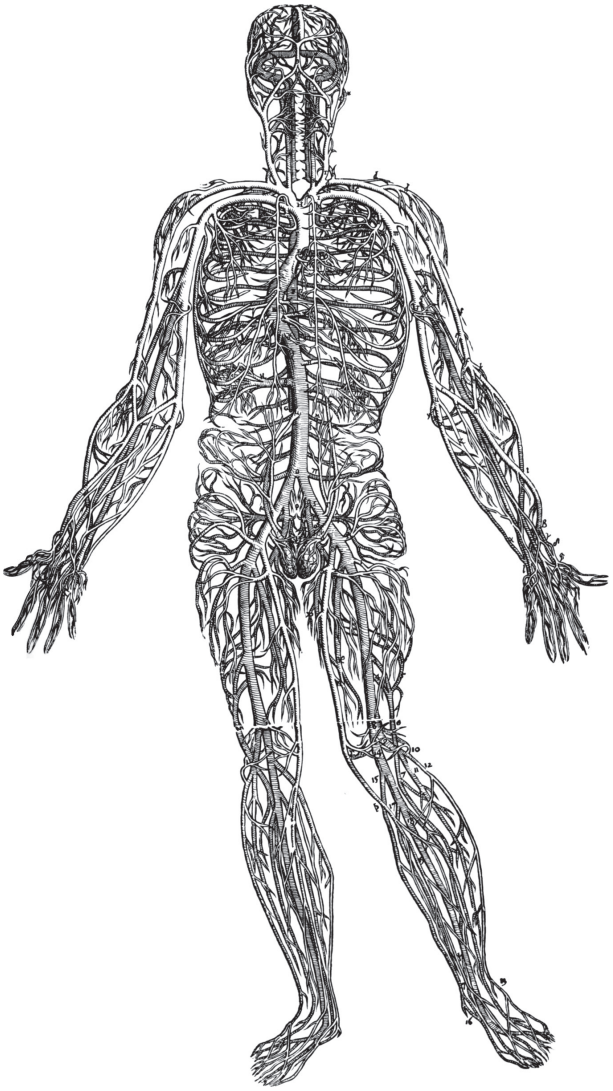

Figura 1.17 Vesalius, em 1548, também criou uma imagem completa do segundo sistema de nosso corpo, o sistema circulatório. (Reproduzido com permissão de Saunders JB, O'Malley C. Dover Publications, 1973.)

Figura 1.18 Molde do sistema venoso dentro do fígado, vista inferior. A bolsa no centro é a vesícula biliar. (© Ralph T. Hutchings. Reproduzido de Abrahams et al., 1998.)

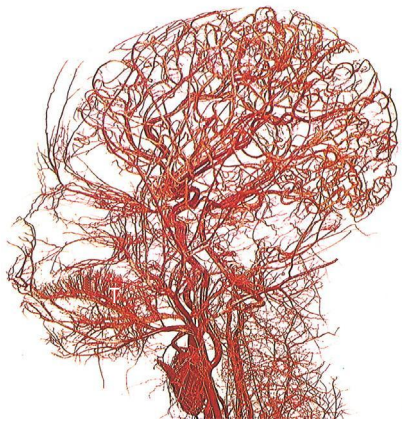

Figura 1.19 Mesmo a partir da representação desse pequeno número de grandes artérias, podemos observar algo sobre essa pessoa. Você pode imaginar que é uma pessoa da etnia nilo-hamítica, por exemplo, mas na realidade é um bebê entre 37 e 40 semanas. (© Ralph T. Hutchings. Reproduzido de Abrahams et al., 1998.)

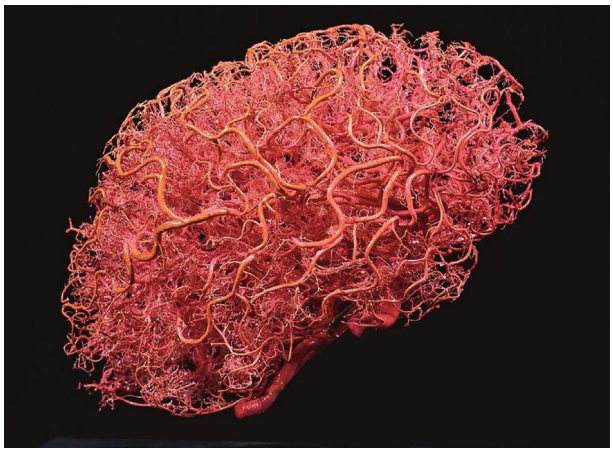

Figura 1.20 Até mesmo o próprio cérebro é repleto de vasos sanguíneos (e o coração está cheio de nervos). Será que apenas os neurônios do cérebro "pensam"? (© Ralph T. Hutchings. Reproduzido de Abrahams et al., 1998.)

as células internas do corpo. Para fornecer um abrangente e completo "mar interior" com correntes nutritivas e de limpeza, a rede de capilares deve penetrar na vizinhança imediata da maioria das células individuais, de qualquer tipo, para serem capazes de entregar os produtos por meio da difusão a partir das paredes dos capilares. A cartilagem e as lesões ligamentares demoram mais para cicatrizar porque suas células estão tão distantes das margens desse mar interior que devem contar com a infiltração vinda de mais longe.

A rede fibrosa

Pode não ser nenhuma surpresa, em razão do nosso assunto, que o sistema fascial é a nossa terceira rede de comunicação de todo o corpo; a única surpresa é o quão pouco, até recentemente, a importância dessa rede tem sido reconhecida e estudada como um todo (Fig. 1.21).

Se tornássemos invisíveis todos os tecidos do corpo humano, com exceção dos elementos fibrilares do tecido conjuntivo – colágeno, elastina e reticulina – veríamos todo o corpo, por dentro e por fora, de forma semelhante às redes neural e vascular, embora, mais uma vez, as áreas de densidade possam diferir. Os ossos, cartilagem, tendões e ligamentos seriam grossos como uma fibra de couro, para que a área ao redor de cada articulação fosse especialmente bem representada. Cada músculo seria revestido por essa fibra e impregnado em uma rede de algodão-doce em torno de cada célula muscular e feixe de células (ver Fig. 1.1B). O rosto seria menos denso, como nos órgãos mais porosos, como o baço e o pâncreas, embora mesmo estes sejam revestidos por bolsas mais densas e resistentes. Ainda que se organize em múltiplos planos cruzados, ressaltamos mais uma vez que nenhuma parte dessa rede seria distinta ou separada da rede como um todo; cada uma dessas bolsas, cordões, lâminas e redes duras como o couro está ligada à outra, da cabeça aos dedos do pé. O centro dessa rede seria nosso centro mecânico de gravidade, que no corpo em pé está localizado no meio da parte inferior do ventre, conhecido nas artes marciais como o "hara".

A declaração audaciosa é de que a rede fascial permeia então o corpo como parte do ambiente imediato de cada célula. Sem o apoio delas, o cérebro seria como um creme inconsistente, o fígado se espalharia pela cavidade abdominal e acabaríamos como uma poça aos nossos próprios pés. Somente nos lúmens abertos do trato respiratório e digestório existe uma ligação, fortalecendo, conectando e separando a rede de fáscia ausente. Mesmo nos tubos do aparelho circulatório, repletos de fluxo sanguíneo, ele próprio um tecido conjuntivo, existe o potencial para a fibra formar um coágulo que estanque um vazamento (e em alguns lugares onde não precisamos de um, como quando a placa se deposita em uma artéria).

Não poderíamos extrair 1 centímetro cúbico, e muito menos a libra de carne de Shylock, sem levar conosco um pouco dessa malha de colágeno. Ao mínimo toque entramos em contato com o tônus dessa rede, registrando-o, conscientes disso ou não, e afetando-o, seja qual for a nossa intenção.

Essa rede onipresente tem muito de uma treliça molecular regular (ver Fig. 1.14A) para ser qualificada como um cristal líquido, o que nos leva a questionar em quais frequências essa "antena" biológica está sintonizada, e como ela pode ser ajustada a um espectro mais amplo de frequências, ou harmonizada no interior de si mesma. Embora essa ideia possa parecer

absurda, as propriedades elétricas da fáscia foram observadas, mas pouco estudadas até hoje, e agora estamos vislumbrando alguns dos mecanismos de tal "sintonização" (pré-estresse – ver a seção sobre tensegridade mais adiante).[43-46]

Assim como a rede neural e vascular, a rede fascial ainda tem de ser representada tal como é por algum artista conhecido atualmente. A representação de Vesalius que mais se aproxima é o conhecido desenho do corpo sem a pele (Fig. 1.21), que certamente nos dá uma ideia da estrutura da trama do corpo fibroso, mas realmente mostra a miofáscia – músculo e fáscia juntos – com uma ênfase nítida no músculo. Esse é um prejulgamento que ainda faz parte de muitas anatomias, incluindo aquelas amplamente usadas na atualidade: a fáscia é em grande parte removida e descartada para dar acesso visual aos músculos e aos outros tecidos subjacentes.[45-49]

Essas representações comuns também removeram e descartaram duas camadas fasciais superficiais importantes: a derme, que fornece um revestimento protetor para a pele, e a camada areolar adiposa, com seu estoque bem provido de células brancas do sangue (Fig. 1.22). Se deixássemos essas espessas camadas em toda a imagem, veríamos o equivalente animal de uma "casca" de um cítrico sob a pele muito fina. A remoção dessas camadas e do resto do "material envolvente" ajuda a contribuir para uma visão da rede fascial como um andaime "morto" em torno das células, a ser separado e descartado do caminho para as "coisas boas". Atualmente, no entanto, estamos nos esforçando para inverter essa tendência de criar uma imagem da rede

A

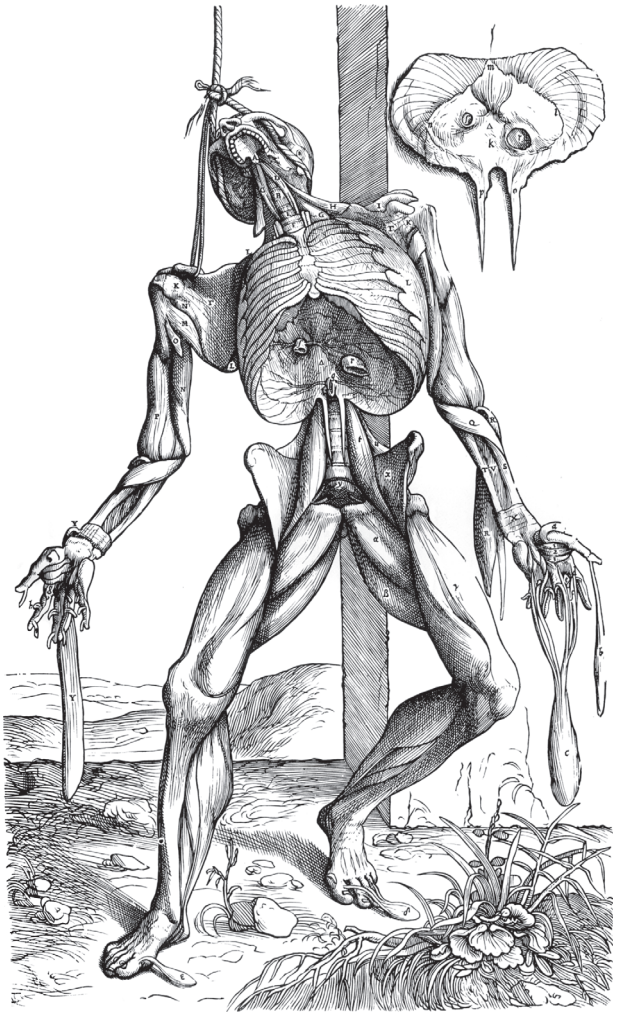

B

Figura 1.21 (A) Vesalius mostra a rede fibrosa de uma forma conhecida – como uma camada de músculos – mas as camadas sobrepostas da trama fascial foram removidas. (B) A segunda visão mostra uma camada mais profunda da musculatura; septos fasciais preencheriam todos os intervalos e as linhas entre os músculos. Em (B), observe a linha preta que se estende desde a parte inferior do diafragma até o arco interno do pé, e a compare com a Linha Profunda Anterior (Cap. 9). (Reproduzido com permissão de Saunders JB, O'Malley C. Dover Publications, 1973.)

A

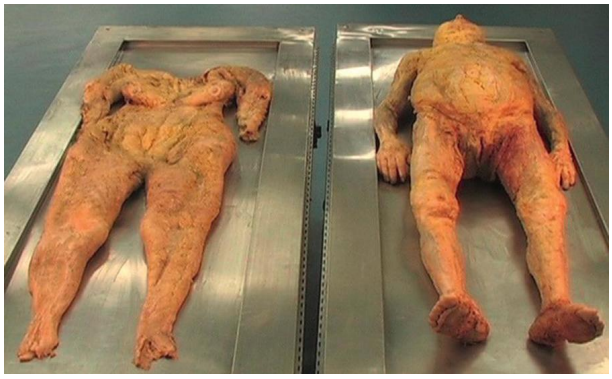

B

Figura 1.22 (A) Extraordinária dissecação de um monobloco da camada areolar/adiposa da fáscia preenche o que a imagem da Figura 1.21 (ou Fig. 1.6) não mostrou. Essa imagem não inclui a camada dérmica da pele, mas inclui a gordura, a matriz de colágeno em torno da gordura e, claro, os diversos leucócitos no nível histológico. (B) Aqui vemos o espécime completo, juntamente com o doador que o forneceu. Conceito de Hedley dessa camada fascial como um órgão quase autônomo, semelhante à casca da toranja ilustrada na Figura 1.23, foi dada uma realidade concreta por meio dessa proeza da dissecação. (© Gil Hedley, 2005 – www.gilhedley.com. Reproduzido com permissão.)

fascial com *todo o resto*, incluindo as fibras musculares removidas.

Novos métodos de representar a anatomia nos aproximaram muito dessa imagem. O terapeuta da Integração Estrutural, Jeffrey Linn,[50] utilizando o conjunto de dados do Visible Human Project, criou a Figura 1.1C eliminando matematicamente tudo o que não era fáscia em um corte da coxa; ele nos oferece a melhor aproximação de um "humano fascial" que ainda temos – embora essa visão também omita as duas camadas fasciais superficiais.

Caso fosse possível estender esse método para todo o corpo, veríamos uma representação anatômica inteiramente nova. Veríamos as lâminas fasciais organizando os líquidos corporais na direção das áreas de fluxo. Reconheceríamos o septo intermuscular como cabos de estais que servem de suporte e as membranas semelhantes à vela como elas realmente são. As articulações densamente representadas seriam reveladas como um sistema de órgãos de movimento do tecido conjuntivo. 6-21

Levará ainda algum tempo antes que tais métodos possam ser usados para mostrar todo o sistema fascial, pois isso incluiria (como não mostra a Fig. 1.1C, mas a Fig. 1.1B) a lã de algodão impregnando cada músculo, assim como o sistema perineural de oligodendrócitos, as células de Schwann, as células gliais e as gorduras auxiliares que abraçam o sistema nervoso, bem como o complexo de bolsas, ligamentos e teias de aranha que contêm, fixam e organizam os sistemas dos órgãos ventrais.

E se pudéssemos depois obter essa representação em movimento, veríamos as forças de tensão e de compressão deslocando-se através dessas lâminas e planos, sendo reunidas e acomodadas em todos os movimentos normais.

A toranja fornece uma boa metáfora para o que estamos tentando visualizar (Fig. 1.23). Imagine que com algum tipo de mágica você pudesse extrair todo o suco de uma toranja sem destruir sua estrutura interna. Você ainda teria a forma da toranja intacta com a casca da derme e camadas areolares, e veria todas as paredes que suportam os gomos (que, quando dissecada, se tornariam as membranas de parede dupla, pois cada metade dessa parede pertence a um gomo – assim como nosso septo intermuscular). Além disso, veríamos todas as pequenas paredes transparentes que separavam as células individuais de suco no interior de cada gomo. A rede fascial fornece o mesmo serviço dentro de nós, exceto que ela é construída a partir de colágeno flexível em vez de celulose mais rígida. As bolsas fasciais organizam nosso "suco" em feixes independentes que resistem ao chamado de gravidade para mergulhar na parte inferior. Esse papel de direção e organização dos líquidos no interior do corpo é fundamental para um entendimento de como a terapia manual ou cinética dessa matriz pode afetar a saúde.

Quando gira a toranja sob a sua mão antes de fazer um suco, você está quebrando essas paredes e é isso que facilita a extração do suco. O trabalho fascial (claro que aplicado de uma forma mais criteriosa) faz o mesmo em um ser humano, deixando nossos "sucos"

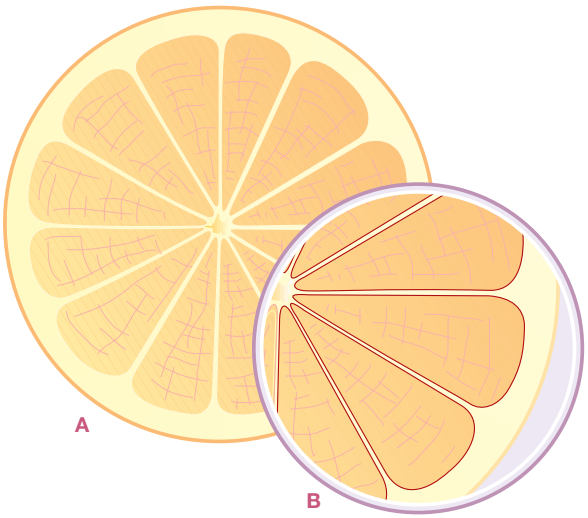

Figura 1.23 A estrutura de uma pessoa não é diferente de uma toranja. A pele é muito parecida com a nossa própria pele – projetada para lidar com o mundo exterior. A casca é semelhante ao "terno de gordura", visto na Figura 1.22, que todos nós vestimos. Cada segmento é separado do seguinte pela parede que vemos quando, para o café da manhã, cortamos a toranja ao meio. Mas se a descascamos e separamos os gomos como faríamos com uma laranja, percebemos que o que se parece com uma única parede, na verdade, são duas paredes – cada metade permanece com cada gomo. Os septos intermusculares são da mesma forma. Geralmente os separamos com uma faca, por isso pensamos neles como simplesmente o epimísio de cada músculo. Mas assim como as paredes são deixadas depois de comer uma toranja, as paredes são o que restam na Figura 1.6, e podemos ver como as estruturas são fortes, dignas de uma consideração à parte.

mais livres para fluir para as áreas de nossa anatomia que são mais "secas".

Se tivéssemos de adicionar os elementos interfibrilares ou da substância fundamental ao nosso humano fascial, essa imagem seria substancialmente preenchida, os ossos se tornariam opacos com os sais de cálcio, a cartilagem translúcida com a condroitina, e todo o "mar" do espaço intercelular glutinoso com os ácidos glicosaminoglicanos. 6-12

Vale a pena focar nosso microscópio por um momento para ver essa cola açucarada em ação.

Na Figura 1.13, imaginamos nós mesmos no nível celular (semelhante à Fig. 1.3). As células são deliberadamente deixadas em branco e indefinidas; elas poderiam ser quaisquer células – células do fígado, do cérebro, musculares. Bem próximo está um capilar; quando o sangue é empurrado na direção do capilar por meio da sístole do coração, suas paredes se expandem e algum sangue é forçado – a parte de plasma, pois as células vermelhas do sangue são demasiado rígidas para passarem – na direção do espaço intersticial. Esse líquido carrega com ele oxigênio, nutrientes e mensageiros químicos transportados pelo sangue, e todos eles têm como destino essas células. No meio encontra-se o material que ocupa a região intercelular: as fibras do tecido conjuntivo, a substância fundamental da mucosa interfibrilar e o próprio líquido intersticial, que é muito semelhante (de fato, facilmente permutável) ao plasma e à linfa do sangue. O plasma, denominado líquido intersticial quando é empurrado através das paredes dos capilares, deve passar pelo corredor polonês da matriz do tecido conjuntivo – tanto fibrosa quanto glutinosa – para obter nutrientes e outras moléculas mensageiras para as células-alvo. Quanto mais densa a malha de fibra e menos hidratada a substância fundamental, mais difícil esse trabalho se torna. As células perdidas nas "contracorrentes" da circulação líquida não funcionarão de forma plena. (Ver Fig. 1.3 e a discussão que a acompanha).

A facilidade com que os nutrientes fazem isso para as células-alvo é determinada pela: 6-20

1. densidade da matriz fibrosa;
2. viscosidade da substância fundamental.

Se as fibras são muito densas, ou a substância fundamental muito desidratada e viscosa, essas células não serão cuidadosamente bem alimentadas e hidratadas. É a principal intenção das intervenções manuais e do movimento – muito além do valor educativo que elas possam ter – abrir esses dois elementos para permitir o livre fluxo de nutrientes para essas células, e eliminar os produtos residuais. A condição das fibras e da substância fundamental é, naturalmente, determinada em parte pelos fatores genéticos e nutricionais, bem como pelo exercício, mas áreas locais podem estar sujeitas a um "entupimento", quer através da fibra ou da cola quando o excesso de tensão, um trauma ou um movimento insuficiente permitiram que esse entupimento ocorresse. Uma vez que a obstrução for dispersa, por qualquer meio, o livre fluxo da química de e para as células permite que a célula pare de funcionar somente no metabolismo, o modo de "sobrevivência" recupera essa sua função "social" especializada, seja pela contração, secreção ou condução. E como diz Paracelso:[51] "Há apenas uma doença e seu nome é o congestionamento."

Voltemos ao nível macro, precisamos de uma observação final sobre a distribuição da rede em geral: vale a pena fazer uma separação, apenas para a análise clínica, entre os elementos fibrosos que habitam as duas grandes cavidades do corpo – dorsal e ventral (Fig. 1.24).

A dura-máter, a aracnoide-máter e a pia-máter são bolsas de tecido conjuntivo que envolvem e protegem o cérebro, e por sua vez estão cercadas e inundadas pelo líquido cerebrospinal (LCE). Essas membranas surgem a partir da crista neural, uma área especial na junção entre a mesoderma e a ectoderma no embrião

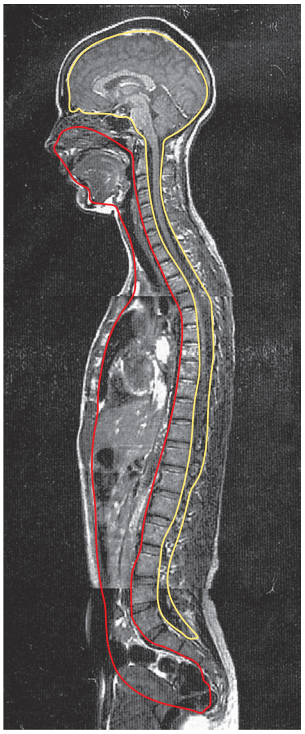

Figura 1.24 O tema deste livro é a miofáscia no chassi locomotor do corpo. Mas a rede de tecido conjuntivo se estende até as cavidades dorsal (amarelo) e ventral (vermelho), para cercar e recobrir os órgãos. (Imagem fornecida pelo Dr. N. Roberts, Magnetic Resonance Centre, da Universidade de Liverpool. Reproduzido com permissão de Williams, 1995.)

em desenvolvimento.[52] Elas interagem com o sistema nervoso central e o LCE para produzir uma série de pulsos palpáveis dentro da cavidade dorsal e, por extensão, para a rede fascial como um todo.[53-55] Esses pulsos são bem conhecidos dos osteopatas cranianos e de outras pessoas que os utilizam terapeuticamente, embora o mecanismo ainda não seja bem compreendido, e até mesmo a existência desses movimentos de onda ainda seja negado por alguns.[56-57]

Além dos bilhões de neurônios que compõem o cérebro e a medula espinal, no interior da cavidade dorsal existem células adicionais do tecido conjuntivo que circundam e recobrem todo o sistema nervoso, a chamada rede perineural. Esses astrócitos, oligodendrócitos, células de Schwann e outras neuróglias são "em maior número [do que os neurônios], mas receberam menos atenção, porque não eram considerados como diretamente envolvidos na transmissão neural", de acordo com Charles Leonard.[58] De fato, as neuróglias superam os neurônios em uma proporção de 10 para 1. Atualmente, elas estão "começando a lançar uma sombra sobre a brilhante atuação dos neurônios". Durante o desenvolvimento, as células de suporte orientam os neurônios ao seu destino final, fornecem nutrientes para os neurônios, criam barreiras de proteção, secretam substâncias químicas neuroprotetoras e, literalmente, fornecem a cola e o esqueleto para manter o sistema nervoso unido. Uma pesquisa recente apontou a participação da neuróglia na função cerebral, particularmente na área das emoções.[59] As neuróglias aparentemente também atuam como "porteiros" para a sinapse, separando quais dos neuropeptídios podem entrar no espaço sináptico para afetar a transmissão neural, bem como ajudando a varrer o excesso de neurotransmissores na fenda sináptica.[60]

Se pudéssemos suspender o sistema perineural intacto do corpo, ele iria mostrar o contorno exato do sistema nervoso, como cada nervo, tanto central quanto periférico, está coberto ou envolvido por esse sistema. Esses revestimentos aceleram a transmissão do sinal neural (fibras mielinizadas transmitem mais rápido do que fibras não mielinizadas). Muitas das chamadas doenças "neurológicas", como doença de Parkinson, poliomielite, neuropatia diabética ou esclerose múltipla, são de fato problemas da neuróglia, que então interrompem o trabalho fácil entre os próprios nervos.

As células perineurais também têm seu próprio sistema de transmissão de sinal, talvez um precursor mais antigo para as capacidades digitais altamente específicas da transmissão neuronal. No funcionamento normal e na cicatrização de feridas, as ondas lentas de corrente contínua que percorrem a rede perineural ajudam a organizar a geração e a regeneração, e podem agir como uma espécie de "percussor" de integração para o organismo.[61-63]

No desenvolvimento embrionário, as células perineurais assumem um papel morfogenético. Por exemplo, as células do neocórtex nascem nas profundezas do cérebro, nas margens dos ventrículos. No entanto, elas devem se localizar de forma incrivelmente precisa em uma camada com exatamente seis células de espessura, sobre a própria superfície do cérebro. Esses neurônios em desenvolvimento usam longas extensões da neuróglia vizinha, deslizando pela extensão como um mergulhador que usa uma corda guia, para atingir sua exata posição final na superfície do cérebro através da rede de apoio do tecido conjuntivo.[64]

A tentação de dar um passo maior que a perna e conferir a essa rede perineural um papel na consciência é quase irresistível.[65,66]

Na cavidade ventral, a rede fibrosa organiza os tecidos orgânicos, proporcionando alguns dos suportes tróficos e os morfogenéticos mencionados no início deste capítulo na citação do *Gray's Anatomy*, e à qual voltaremos em breve. As bolsas que envolvem o coração, os pulmões e os órgãos abdominais se desenvolvem a partir dos revestimentos do celoma durante o desenvolvimento embrionário. O resultado é uma série de "pudins" de órgãos com espessuras diferentes em bolsas de tecido, ligados frouxa ou fortemente à coluna e entre eles, e que se movem dentro de um intervalo limitado pelas ondas contínuas do diafragma muscular no meio e, em menor grau, por outros movimentos corporais, bem como pelas forças exógenas, como a gravidade. 4-10

De acordo com uma observação interessante feita pelo fisioterapeuta e osteopata francês Jean-Pierre Barral, essas superfícies de interface das membranas serosas que se deslocam umas sobre as outras poderiam ser consideradas como uma série de "articulações" interorgânicas.[67] Ele fez um estudo fascinante sobre a excursão normal dos órgãos dentro de suas bolsas fasciais durante a respiração, bem como sobre sua motilidade inerente (um movimento semelhante ao pulso craniossacral). Segundo Barral, os ligamentos que unem esses órgãos às estruturas vizinhas determinam seus eixos normais de movimento. Quaisquer aderências menores adicionais que restrinjam ou distorçam esses movimentos (que são, afinal, repetidos perto de 20 mil vezes por dia) podem afetar de forma adversa não só a função do órgão ao longo do tempo, mas também expandir-se para a superestrutura miofascial circundante.

Se a cavidade dorsal contém uma seção da rede fibrosa, e a cavidade ventral outra, o livro que você tem em mãos representa o terceiro segmento da rede fascial: a miofáscia do sistema locomotor que circunda ambas as cavidades. É interessante que uma abordagem terapêutica tenha derivado de cada uma dessas seções da rede fascial. Terapeutas tanto da manipulação visceral quanto da craniana assumem que os efeitos das torções e restrições em seus respectivos sistemas se refletem na estrutura musculoesquelética. Essa é uma afirmação que não desejamos refutar, embora assumamos que tais efeitos se efetuem em ambos os sentidos. Para ser bem claro, no entanto, o nosso campo para o resto deste livro está (arbitrariamente) confinado à porção de toda a rede fascial que compreende o sistema miofascial "voluntário" ao redor do esqueleto.

Isso sugere que uma abordagem completa para o "corpo fibroso" – uma abordagem de "medicina espacial", se você assim desejar – seria mais eficiente se feita por um profissional que tem habilidades em quatro áreas intimamente e em definitivo ligadas, mas ainda distintas:

- as meninges e o perineuro que circundam e permeiam os tecidos predominantemente ectodérmicos da cavidade dorsal, em geral tratados pelos métodos semelhantes à osteopatia craniana, terapia craniossacral, técnica sacro-occipital, e métodos que lidam com a tensão neural adversa no nervo craniano e bainhas periféricas;
- as bolsas peritoneal, pleural e pericardial, bem como seus anexos ligamentares que circundam e permeiam os tecidos predominantemente endodérmicos da cavidade ventral, são abordados pelas técnicas e conhecimentos de manipulação visceral e métodos asiáticos de relaxamento dos órgãos;
- a "bolsa externa" (ver a seção seguinte sobre embriologia para uma explicação sobre esse termo) da miofáscia, que contém todos os meridianos miofasciais aqui descritos e produz as muitas formas de tecidos moles do corpo, tais como tensão-contratensão, terapia do ponto-gatilho, liberação miofascial e integração estrutural, finalmente;
- a "bolsa interna" do periósteo, cápsulas articulares, ligamentos espessos, cartilagem e ossos que compõem o sistema esquelético respondem às técnicas comuns de mobilização conjunta e de impulso para a quiropraxia e a osteopatia, bem como às técnicas de relaxamento dos tecidos moles profundos encontrados na integração estrutural.

Um quinto conjunto de habilidades que abrange todas essas quatro áreas é definir todas elas em movimento, o que implica a série de competências em movimento abordadas pela fisiatria, medicina de reabilitação, fisioterapia, ioga, Pilates, Feldenkrais, a Técnica de Alexander, e uma série de programas de treinamento pessoal e postural.

E quando poderemos criar um programa educacional em que os terapeutas estejam familiarizados com todos esses cinco conjuntos de habilidades? Muitas escolas defendem a inclusão, mas são extremamente poucos os terapeutas que podem navegar por todo o corpo fibroso com facilidade e também defini-lo em movimento.[68,69]

Três redes holísticas interligadas: um resumo

Será muito proveitoso comparar as semelhanças e as diferenças entre essas três redes holísticas, antes de abordar a origem embrionária dessa rede fascial.

Todas as três são redes

No início, observamos que todas são redes complexas, com um *core* central fundamental geneticamente determinado, embora elas pareçam estar distribuídas de modo caótico (em seu sentido matemático) em seus limites externos. Essa natureza fractal sugere que elas seriam bastante instáveis em suas estruturas de menor escala, mas bastante estáveis nas suas estruturas maiores. *In vivo*, é óbvio que elas são também completamente entrelaçadas umas às outras, tanto funcional quanto anatomicamente, e todo esse exercício de separação é apenas uma fantasia útil (Tab. 1.2).

Todas as três são construídas a partir de tubos

Também podemos observar que todas as unidades dessas redes são tubulares. O tubo cilíndrico é uma forma biológica fundamental – todos os primeiros organismos multicelulares tinham uma forma basica-

Tabela 1.2 Resumo das redes de comunicação holística

Variável	Neural	Líquida Todas as redes Todas tubulares	Fibrosa
Tipo de tubo	Unicelular (neurônio)	Multicelular (capilares)	Produtos celulares (fibrila)
Informação	Digital codificada/binária	Química	Mecânica (tensão/compressão)
Função	Simulador de ambiente	Meio (mar interno) equilíbrio	Organização espacial
Metáfora celular	Metanúcleo	Metacitoplasma	Metamembrana
Velocidade da transmissão	Segundos	Minutos-horas	1. Velocidade do som (transmissão de força) 2. Dias-anos (ajustamento/compensação)
Elemento	Tempo	Matéria	Espaço
Consciência	Memória temporal	Memória emocional	Sistemas de crença

A tabela resume as informações transportadas nas três redes de comunicação holística. Pode haver exceções e ressalvas para essas generalizações, mas a ideia geral permanece. A questão de fundo (que tipo de consciência existe em cada sistema) é pura especulação do autor, baseada na observação e experiência empírica. Ela representa um apelo para que a consciência se expanda além do domínio do cérebro e inclua o conhecimento acumulado do restante do sistema nervoso, a sabedoria química do sistema líquido e a sabedoria espacial encontrada no semicondutor de cristal fluido da rede do tecido conjuntivo.

mente tubular, que ainda se encontra no *core* de todos os animais superiores.[70] Cada um desses sistemas comunicantes também é construído em torno de unidades tubulares (Fig. 1.25). (É claro que esses tubos não esgotam o assunto sobre o uso dos tubos no corpo, pois o sistema digestório é um tubo, a medula espinal é um tubo, bem como os bronquíolos, os nefrônios do rim, o ducto colédoco e os outros ductos glandulares – eles estão, literalmente, em todos os lugares).

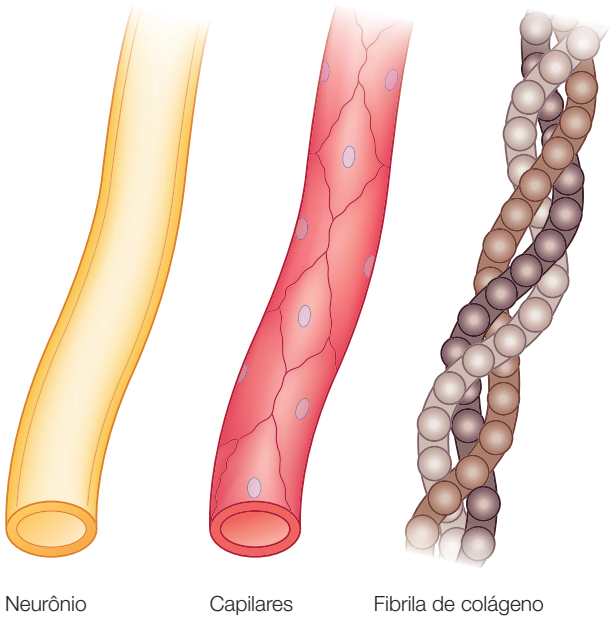

Figura 1.25 Cada uma das principais redes de comunicação do corpo é composta por subunidades tubulares. Os nervos são tubos unicelulares, os tubos capilares são multicelulares e os tubos com as fibras de colágeno são produtos celulares, tecidos pelos fibroblastos.

O neurônio é um tubo unicelular que mantém um desequilíbrio de íons de sódio no exterior do tubo e de íons de potássio no interior até que um poro na membrana se abra por meio de uma potencial ação. O capilar é um tubo que contém sangue com paredes de células epiteliais que limitam o caminho do fluxo de glóbulos vermelhos, permitindo a difusão do plasma e a fuga das células sanguíneas brancas. A unidade básica da rede fascial é a fibrila de colágeno, que não é celular como as outras duas, mas sim um produto celular. A forma molecular, no entanto, também é tubular, uma hélice tripla (como uma corda de cordões triplos). Alguns sugeriram que esse tubo também tem um centro oco, embora se isso é verdade ou se algo flui através desse pequeno tubo ainda está aberto à investigação.[71] Assim, enquanto todas as redes são tubulares, a construção dos tubos não é a mesma.

Nem mesmo a escala. Os axônios dos nervos "tubos" têm um diâmetro que vai de cerca de 1 μm a 20 μm,[72] enquanto os capilares podem variar de 2 μm a 7 μm.[73] O "tubo" colágeno é muito menor, cada fibra tem apenas de 0,5 a 1,0 μm de diâmetro, mas é muito longo e parecido com um cabo.[74] Se uma velha corda tripla – uma hélice tripla como a fibra de colágeno – tivesse 1 cm de espessura, ela deveria ter mais do que 1 m de comprimento para coincidir com os contornos de uma molécula de colágeno.

Todas as três transmitem informações

Embora cada uma dessas redes se comunique, a informação transportada por elas difere. A rede neu-

ral transporta informação codificada, geralmente em uma forma binária: ligada ou desligada. A lei Starling determina que ou os estímulos aplicados a um nervo atingem o limiar para que ele reaja ou não o atingem e ele permanece quieto.[75] O sistema nervoso, em outras palavras, funciona em frequência modulada (FM) e não amplitude modulada (AM). Um ruído alto não produz picos maiores no oitavo nervo craniano, ele simplesmente produz mais picos – interpretados pelo lobo temporal como um ruído mais alto. Mas qualquer que seja a informação enviada, ela é codificada como "pontos e traços" e deve ser decodificada corretamente.

Como um exemplo da limitação dessa codificação, pressione a palma de sua mão sobre a órbita de seu olho fechado até que "veja" uma luz. Havia alguma luz? Não, a pressão apenas estimulou o nervo óptico. Este vai para uma parte do cérebro que só pode interpretar os sinais de entrada como luz. Portanto, o sinal "pressão" foi erroneamente decodificado como "luz". O famoso neurologista Oliver Sacks produziu alguns livros que detalham muitas histórias das condições em que o sistema neurológico "engana" seu dono e o leva a ver, sentir ou acreditar que o mundo é algo diferente do que aparece para o resto de nós. Um de seus livros menos célebres, *A Leg to Stand On*,[76] relata sua experiência pessoal de amnésia sensório-motora que é tão relevante para o terapeuta manual ou do movimento.

A rede circulatória transporta informação química ao redor do corpo em um meio líquido. As inúmeras trocas de substâncias físicas reais (em oposição à informação codificada realizada pelo sistema nervoso) se passam através desses antiquíssimos conduítes.

Embora seja preciso ficar claro que esses dois sistemas funcionam perfeitamente no corpo vivo, a diferença entre esses dois tipos de informação transmitida é facilmente explicada. Se eu desejo erguer um copo até minha boca, posso conceber essa ideia em meu cérebro (talvez estimulado pela sede, talvez por meu desconforto em um primeiro momento, isso não importa), transformá-la em um código de pontos e traços, e enviá-lo para fora através da coluna vertebral, através do plexo braquial, até o meu braço. Se alguma agência de segurança interceptou essa mensagem a meio caminho entre os dois, o sinal real não terá qualquer sentido – apenas uma série de bifurcações ligado-desligado, como no código Morse. Na junção neuromuscular, o significado da mensagem é decodificado – e os músculos relevantes se contraem de acordo com a sequência codificada.

Suponhamos, porém, que a fim de executar comandos do sistema nervoso, o músculo necessite de mais oxigênio. Simplesmente não é possível para mim, mesmo que eu possa conceber essa ideia em meu cérebro, codificar algum sinal que poderia ser decodificado em algum lugar abaixo do sistema nervoso como uma molécula de oxigênio. Pelo contrário, é necessário que a molécula real de oxigênio seja capturada do ar pelo agente tensoativo na fronteira do epitélio do alvéolo, atravesse essa camada superficial, sobre o espaço intersticial e a camada de tecido conjuntivo, passe através da parede capilar alveolar, "mergulhe" através do plasma até encontrar uma célula de glóbulo vermelho, passe através da membrana da célula vermelha do sangue e se ligue a uma espessa molécula de hemoglobina, percorra com a célula vermelha do sangue até o braço, desprenda-se da hemoglobina, escape do glóbulo vermelho, passe com o plasma através da parede capilar, passe entre as fibras e a substância fundamental no espaço intersticial e abra caminho através da membrana da célula em questão, para finalmente entrar no ciclo de Krebs para elevar o meu braço. Por mais complexa que essa série de eventos possa parecer, isso está acontecendo milhões e milhões de vezes a cada minuto em seu corpo.

Esses sistemas têm correlações sociais, que podem igualmente servir para ilustrar as diferentes funções das redes neurais e circulatórias. É cada vez mais comum para nós, como sociedade, codificar dados em uma forma irreconhecível e decodificá-los na outra ponta. Embora este livro possa ser uma forma primitiva de tal codificação, chamadas telefônicas, vídeos e a internet oferecem um exemplo melhor. Minha filha vive longe de mim; quando eu escrevo "eu te amo" no e-mail, isso é transformado em um padrão de elétrons que não tem qualquer semelhança com a mensagem em si, e nem significado para qualquer outra pessoa que possa interceptá-la ao longo do caminho. Na outra ponta, porém, há uma máquina que decodifica os elétrons e novamente os transforma em uma mensagem com o significado que eu espero que lhe provoque um sorriso. Isso é muito semelhante à forma como a rede neural coordena tanto a percepção sensorial quanto a reação motora.

Se, por outro lado, um e-mail ou um telefonema simplesmente não puder fazê-lo, e ela precisar de um verdadeiro abraço, devo entrar em minha pequena "célula de sangue", o meu automóvel, e viajar pelos "capilares" das estradas e "artérias" das rotas aéreas até chegar à proximidade física que permite um verdadeiro abraço, e não um virtual. Essa é a forma como a rede líquida circulatória trabalha para proporcionar uma troca química direta.

O terceiro sistema, o fascial, transmite informações mecânicas – a interação entre a tensão e a compressão – ao longo da rede fibrosa, dos proteoglicanos glutinosos, e até mesmo através das próprias células. Observe, por favor, que *não* estamos falando aqui dos fusos musculares, dos órgãos tendinosos de Golgi e de outros receptores de alongamento. Esses órgãos de sentido proprioceptivo são como o sistema nervoso se

informa, à sua maneira codificada de sempre, sobre o que está acontecendo na rede miofascial. O sistema fibroso tem uma maneira muito mais antiga de "falar" consigo mesmo: simples puxões e empurrões, comunicando-se ao longo da fibra da fáscia e da substância fundamental, de fibra para fibra e de célula para célula, diretamente (Fig. 1.26).[77] 4-9

A transmissão biomecânica da informação mecânica tem sido estudada menos do que a comunicação neural ou circulatória, mas é claramente importante.[78] Voltaremos às suas particularidades na seção sobre tensegridade. Por ora, podemos constatar que os meridianos miofasciais dos Trilhos Anatômicos são simplesmente alguns caminhos comuns para esse tipo de comunicação de tração.

Um movimento de tração na rede fascial é comunicado através de todo o sistema como um fio puxado em um suéter, ou uma tração na extremidade de uma rede tecida vazia. Na maior parte do tempo, essa comunicação acontece fora do nosso nível de consciência, mas por meio dela criamos uma forma para nós mesmos, registrada no cristal líquido do tecido conjuntivo, um padrão reconhecível de postura e de "maneira de agir" (definida como "postura em ação" – nossos padrões característicos de fazer – de acordo com Feldenkrais),[79] que tendemos a manter inalterado para o melhor ou o pior.

Assim como o tipo de informações transportadas, a escala de tempo de comunicação no interior desses sistemas também difere. O sistema nervoso é amplamente considerado como o mais rápido, trabalhando em milissegundos para segundos a uma velocidade que vai de 10 a 270 km/h – não como a eletricidade na velocidade da luz.[80] A mensagem neural mais lenta, dor latejante, corre ao longo de minúsculos nervos a cerca de 1 m por segundo, e por isso pode demorar cerca de dois segundos para ir, em um homem alto, do dedo que foi arrancado de seu pé até seu cérebro. Outras mensagens passam mais rapidamente, mas ainda na mesma ordem – o tempo de reação de um lutador de artes marciais treinado é de 1/30 de um segundo a partir da recepção de um estímulo até o início de uma resposta em movimento. Isso se aproxima do tempo de reação para um arco reflexo simples como a resposta do reflexo patelar.

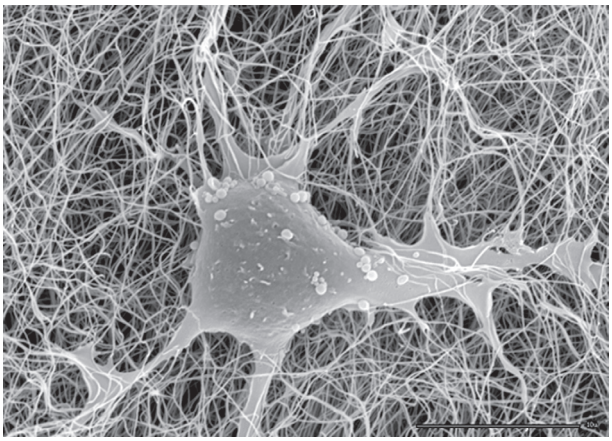

Figura 1.26 O tecido conjuntivo forma um sincício – uma continuidade de células e fibras intercelulares – no qual as células podem exercer tensão através de toda a rede da MEC. (Reproduzido com permissão de Jiang H, Grinnell F. American Society for Cell Biology, 2005.)

O sistema circulatório trabalha em uma escala de tempo mais lento. O padrão é que a maioria das células vermelhas do sangue retornem através do coração a cada 1,5 minuto.[80] Apesar de o cinema usar de forma recorrente o argumento de que a droga causa um nocaute instantâneo, mesmo as drogas injetáveis demoram alguns minutos para chegar ao cérebro. Muitos níveis químicos no sangue (p. ex., os níveis de sal e açúcar) oscilam em ciclos de várias horas, de modo que podemos estabelecer o ritmo médio de resposta desse sistema de minutos até horas. É claro, muitos ritmos líquidos trabalham em escalas mais lentas – do pulso lento da "maré longa" no sistema cranial até o ciclo de 28 dias do sistema menstrual.

O sistema nervoso e os sistemas líquidos se desenvolveram em conjunto, tanto no indivíduo quanto em nossa espécie, por isso a divisão entre eles é meramente um exercício analítico. Ainda assim, a distinção é proveitosa.

A escala de tempo do sistema fascial é interessante na medida em que tem dois ritmos; pelos menos os dois nos interessam. Por um lado, o jogo de tensão e compressão se comunica pelo corpo como uma "vibração" mecânica que se desloca à velocidade do som. Isso equivale aproximadamente a 1.100 km/h, que é mais de três vezes mais rápido do que o sistema nervoso. Assim, ao contrário da sabedoria convencional, a rede fibrosa se comunica mais rapidamente do que o sistema nervoso. É possível sentir isso quando se anda de uma sala para outra onde há um desnível inesperado de 2,5 cm ou mais. O sistema nervoso, que ajusta as molas dos músculos responsivos ao nível esperado do solo, não está preparado para o forte choque que ocorre, que é então absorvido quase que totalmente pelo sistema fascial em uma fração de segundo. Mais adiante retomaremos o mecanismo dessa comunicação imediata na seção sobre tensegridade; mas, agora, observemos que cada nuance da mudança das forças mecânicas é "percebida" e comunicada ao longo da trama da rede fibrosa.

Por outro lado, a velocidade com que esse sistema responde com a compensação por todo o corpo estrutural é muito mais lenta. Os terapeutas que trabalham com a estrutura corporal muitas vezes descobrem que

a dor no pescoço deste ano foi construída no ano passado pela dor na parte média das costas, que por sua vez deriva de um problema sacroilíaco de três anos atrás, e que de fato vem de uma tendência ao longo da vida de não levar a sério a entorse do tornozelo. Uma cuidadosa anamnese é sempre necessária quando se trabalha com o sistema de fibras, pois mesmo os pequenos incidentes podem repercutir mais adiante em algum espaço e tempo distantes do incidente inicial.

Esses padrões de compensação, muitas vezes com uma fixação na miofáscia bem distante do local da dor, são o feijão com arroz dos terapeutas da Integração Estrutural. "Onde você pensa que é, não é" foi um dos aforismos Ida Rolf. Outro: "Se os seus sintomas melhoram, isso não é bom para você." O interesse dela estava em resolver padrões de compensação, não apenas em erradicar sintomas, que então tendem a aparecer alguns meses ou mesmo anos mais tarde sob outra forma.

Por exemplo, uma mulher de meia-idade veio ao meu consultório algum tempo atrás queixando-se de dores no lado direito do pescoço. Como trabalhava em um escritório, ela tinha certeza de que a dor estava relacionada com seu trabalho no computador e com o "esforço repetitivo" de usar teclado e mouse. Ela já havia tentado todos os meios de cura, foi a um quiropata, um fisioterapeuta e um massagista. Cada um desses métodos ofereceu alívio temporário, mas "assim que recomeço a trabalhar, ela volta".

Quando diante de uma situação como essa, há duas possíveis "causas": a que é oferecida, que o trabalho realmente está produzindo o problema ou, inversamente, que alguma outra área do padrão do paciente não está apoiando a nova posição exigida pela sua mesa de trabalho. Ao examinar essa mulher (usando o método de observação demonstrado no Cap. 11), verificamos que a caixa torácica tinha se deslocado para a esquerda, deixando o suporte para fora sob o ombro direito (um padrão semelhante pode ser visto na Fig. In. 8). A caixa torácica tinha se deslocado para a esquerda para tirar o peso do pé direito. Este não compartilhava a sua parte do peso desde uma leve lesão no lado medial do joelho enquanto praticava esqui três anos antes. Agora todo o padrão foi colocado na faixa neuromiofascial.

Ao trabalhar manualmente com os tecidos do joelho e da perna (cicatrizados há muito tempo, mas ainda não recuperados), e em seguida com o quadrado lombar, iliocostal e outros determinantes da posição da caixa torácica, conseguimos apoiar o ombro direito a partir de baixo, de modo que ele não fique mais "pendurado" a partir do pescoço. A mulher foi capaz de apontar e clicar quantas vezes desejasse sem que o problema "relacionado ao trabalho" voltasse.

Em resumo, podemos ver o tecido conjuntivo como uma viva e responsiva matriz de treliça de cristal semicondutor, armazenando e distribuindo informações mecânicas. Como uma das três redes anatômicas que governam e coordenam todo o corpo, a MEC pode ser vista como uma espécie de *metamembrana*, de acordo com Deane Juhan.[81] Assim como a membrana é atualmente vista envolvendo o interior bem como a superfície de uma célula, a metamembrana fibrosa circunda e recobre todas as nossas células, tecidos, órgãos, e até nós mesmos. Desenvolvemos essa ideia ainda mais na seção sobre embriologia adiante.

Todos os sistemas se entrelaçam

É evidente que examinar essas redes holísticas separadas umas das outras tem sido apenas mais um truque analítico reducionista – elas sempre estão interagindo, e sempre presentes no indivíduo e na espécie, desde o começo dos tempos (Fig. 1.27). Poderíamos facilmente falar de uma única rede "neuromiofascial" que abrangesse todas essas três redes que atuam isoladamente para responder às mudanças no ambiente.[82] Não podemos separar inteiramente a comunicação mecânica da rede fibrosa da comunicação neurológica que deveria ocorrer quase simultaneamente. Da mesma forma, nenhuma dessas redes pode ser considerada em separado da química dos líquidos que traz o alimento que permite principalmente que cada uma delas trabalhe. Na verdade, cada um dos sistemas biológicos é fundamentalmente um sistema químico fluido, e assim dependente do fluxo. 4-2

Persisto nessa metáfora para mais uma imagem, cada sistema tem um conjunto de "embaixadores" que trabalham em ambas as direções, com a capacidade de alterar o estado dos outros sistemas e mantê-los interinformados (Fig. 1.28). Os hormônios e os neurotransmissores informam a rede circulatória sobre o que a rede neural está "pensando"; os neuropeptídios e outros produtos químicos semelhantes aos hormônios mantêm o sistema nervoso atualizado sobre o que o sistema circulatório está "sentindo". A rede circulatória alimenta as proteínas da rede fibrosa e mantém a turgescência dentro das bolsas do sistema de pressão dentro do corpo; a rede fibrosa orienta o fluxo dos líquidos, permitindo e restringindo para melhor ou para pior como já descrito anteriormente. Ela também afeta o tônus dos miofibroblastos através do líquido químico, como iremos descrever mais adiante, na seção sobre a tensegridade.

O sistema nervoso se alimenta no sistema fibroso por meio dos nervos motores que alteram o tônus dos músculos. Para o clínico, talvez a perna mais interessante desse banquinho de três pernas seja o conjunto de mecanorreceptores que se alimentam de informação a partir da rede fascial e a devolvem ao sistema nervoso. Essa rede fascial é o maior "órgão sensorial"

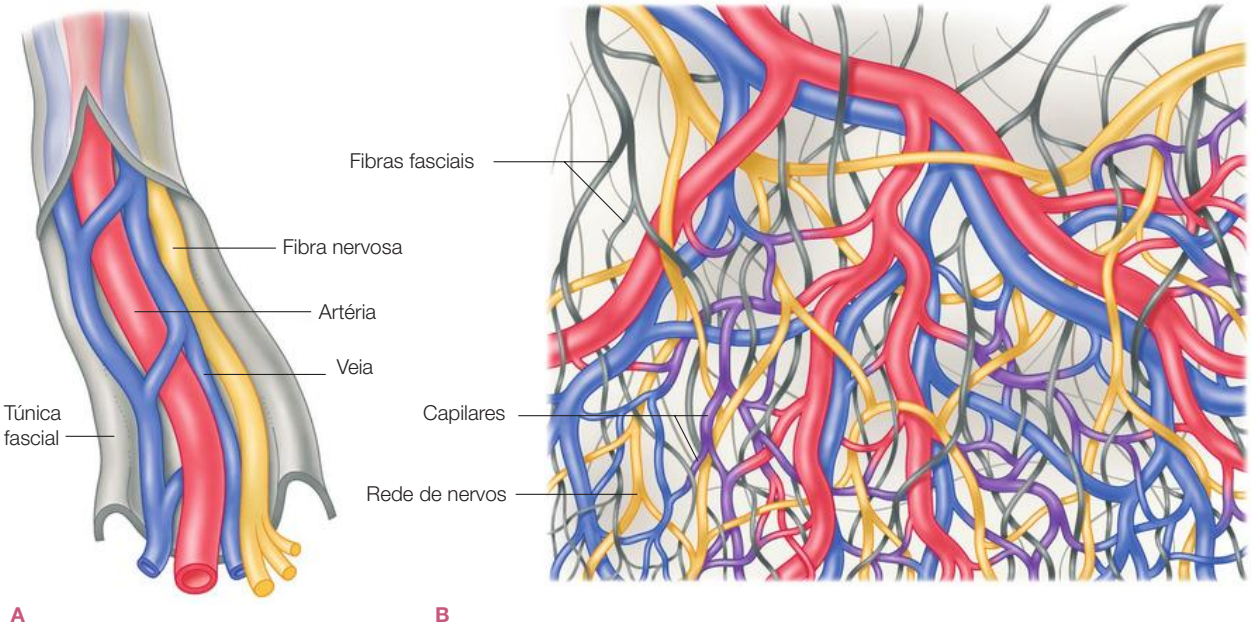

Figura 1.27 Os sistemas neural, vascular e fascial correm paralelamente nos feixes neurovasculares (A) que estendem as vísceras para fora na direção dos membros e recessos mais distantes do corpo, com os tecidos conjuntivo e neural forjando o caminho. Quando chegam ao seu destino, no entanto, eles se espalham em três redes emaranhadas que juntas ocupam o mesmo espaço (B).

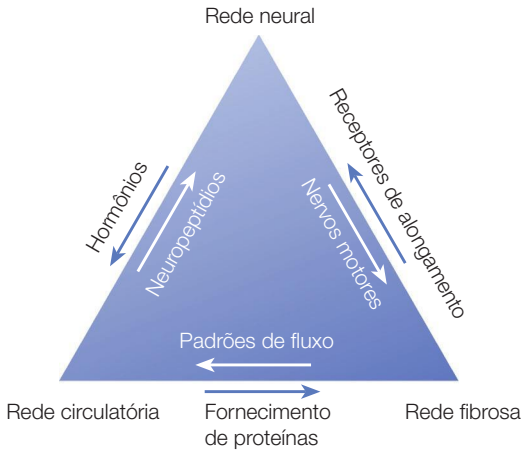

Figura 1.28 As relações entre essas redes holísticas são complexas. Cada uma delas tem "embaixadores" nas outras redes para alterar seu estado e manter os sistemas interinformados e regulados.

no corpo, superando até mesmo os olhos ou os ouvidos em sua rica diversidade e proliferação de receptores de alongamento principalmente.[83] O número desses nervos sensoriais ultrapassa com frequência o dos nervos motores em qualquer nervo periférico dado na razão de 3 para 1.

Existem diversos tipos diferentes de receptores dentro do substrato intersticial da MEC, incluindo os receptores de Golgi, os corpúsculos de Pacini, as terminações de Ruffini e os onipresentes terminais livres ou terminações nervosas intersticiais.[84] Essas terminações especializadas pegam e repassam informações sobre mudanças no alongamento, carga, pressão, vibração e força tangencial (cisalhamento). As terminações nervosas livres são especialmente interessantes, na medida em que são as mais abundantes (elas estão até no interior do osso), estão conectadas às funções autônomas, como a vasodilatação, e podem funcionar como mecanorreceptores ou nociceptores (dor).[85]

Obviamente, o sistema nervoso é responsivo e pode mudar o tônus muscular em resposta aos sinais. Descrevemos anteriormente como o sistema fascial tem suas próprias respostas (geralmente mais lentas) às mudanças mecânicas. O conjunto de tramas, que sempre fazem parte de uma pessoa viva, aponta para uma rica diversidade de modos de intervenção ao próprio corpo fibroso ou à rede neurológica no seu interior.

Vamos demonstrar esse entrelaçamento dos três sistemas com um exemplo: as pessoas que se deprimem, por qualquer motivo, geralmente expressam esse sentimento de forma somática, como se sua respiração estivesse presa – em geral, para o observador, a aparência revela um peito retraído, sem excursão completa para cima das costelas durante a inspiração. Pense na situação inversa, poucas pessoas com um peito alto, estufado, saem por aí dizendo: "Estou tão deprimido."

A postura depressiva pode começar como uma percepção dentro da representação nervosa do ego contra o mundo que envolve culpa, dor ou ansiedade, mas que logo se expressa por meio do sistema motor como um padrão recorrente de contração. Depois de um tempo, o sistema fascial acaba se adaptando a esse padrão de contração crônica, estendendo-se muitas vezes para todo o corpo – o padrão no peito exige compensação nas pernas, no pescoço e nos ombros, bem como nas costelas e nos sistemas de pressão da cavidade ventral. A diminuição da respiração cria, por sua vez, um equilíbrio diferente da química no sangue e em outros líquidos corporais, diminuindo o oxigênio e elevando os níveis de cortisol. Uma simples alteração na taxa de recaptação da serotonina com medicamentos antidepressivos, ou mesmo uma mudança na percepção interna da autoestima, podem não ser totalmente eficazes na mudança de todo esse padrão, porque ele também está inscrito em um hábito de movimento, em um "conjunto" da rede fascial, bem como em um conjunto das vias químicas nos líquidos.

Na medicina moderna, os aspectos neural e químico de tais padrões são muitas vezes considerados, ao passo que o aspecto "Medicina Espacial" desses padrões é muitas vezes ignorado. O tratamento eficaz considera todos os três, mas os métodos de tratamento individual tendem a favorecer um mais do qualquer outro. É o velho ditado: "Se sua mão é um martelo, tudo parece um prego." Seja qual for a ferramenta que estamos usando para intervir, é bom lembrar-se de todos esses três sistemas de comunicação holística.

A teoria da bolsa dupla

Quando a BBC perguntou ao grande naturalista britânico J. B. S. Haldane se seu estudo ao longo da vida lhe tinha ensinado algo sobre a mente do Criador, ele respondeu: "Ora, claro que sim, ele mostra um excessivo apreço pelos besouros." (Haldane gostava tanto dessa resposta que deu um jeito para que a mesma pergunta fosse feita várias vezes, para que pudesse encantar a si mesmo e aos outros com pequenas variações para a mesma réplica).

Para o anatomista moderno, diante da mesma pergunta, a resposta pode apenas ser: "um apreço exagerado pela bolsa dupla". As bolsas de duas camadas aparecem tantas vezes na anatomia do tecido conjuntivo, geralmente derivadas da embriologia, que vale a pena se desviar um pouco para uma breve exploração antes de retornar à sua relevância para a teoria dos Trilhos Anatômicos *per se*. Nós também aproveitamos a oportunidade, já que estamos falando em embriologia, para apontar algumas das maiores balizas no desenvolvimento da rede fascial em geral.

Cada célula é envolvida por uma bolsa dupla (Fig. 1.29), o coração e os pulmões são envolvidos por uma bolsa dupla, assim como o abdome e o cérebro também são envolvidos por pelo menos duas bolsas, senão três. O argumento desta seção é o de que vale a pena olhar para o sistema musculoesquelético também como um sistema de bolsa dupla.

Se voltarmos aos primórdios, descobriremos que o óvulo, mesmo antes de ser expulso do folículo ovariano (Fig. 1.30), é cercado pela bolsa dupla interna e externa da teca.[86] Uma vez liberado, como a maioria das células, ele é delimitado por uma membrana de fosfolipídio bilaminar, que atua como uma bolsa dupla em torno do conteúdo da célula.

O óvulo expulso do folículo na ovulação está ainda rodeado por outra membrana, um revestimento translúcido de gel mucopolissacarídeo chamado zona pelúcida (ver Fig. 1.31), um glicocálice especialmente espesso, através do qual o esperma vencedor deve passar antes de atingir a verdadeira membrana do ovo. Normalmente nossa imagem da fecundação é darwiniana, com a vitória sendo dada ao espermatozoide que nada mais rápido e é mais agressivo, mas o fato é que entre 50 e 1.000 espermatozoides mais rápidos batem inutilmente sua cabeça contra a zona pelúcida, fazendo depressões com a hialuronidase em suas cabeças (e morrendo) até que algum outro, lento e sortudo, entre em contato com a membrana celular propriamente dita e faça de fato a fertilização.

Quando o óvulo fertilizado se divide, é essa zona pelúcida que contém o zigoto (Fig. 1.31A). Como o óvulo inicial é enorme, isso permite que ele se divida várias vezes dentro da zona pelúcida, e cada conjunto sucessivo de células ocupa quase a mesma quantidade de espaço que a grande célula inicial. Assim, essa casca de "substância fundamental" em torno do zigoto forma a primeira *metamembrana* para o organismo. É o primeiro dos produtos do tecido conjuntivo a fazer isso, mais tarde será acompanhado por elementos fibrilares de reticulina e de colágeno. Mas esse exsudado é o ambiente organísmico inicial, e a membrana organísmica original. 1-1

Com a primeira divisão, uma pequena quantidade de citoplasma escapa das duas células-filhas, formando uma fina película de líquido que circunda as duas células, e entre as células e a zona pelúcida (Fig. 1.31B).[87] Esse é o primeiro indício da matriz líquida, o líquido linfático ou intersticial que será o principal meio de troca entre a comunidade de células no interior do organismo.

Observe também que, embora a única célula esteja organizada em torno de um ponto, o organismo de duas células é organizado em torno de uma linha desenhada entre os dois centros das células. O zigoto logo irá alternar entre a organização em torno de um

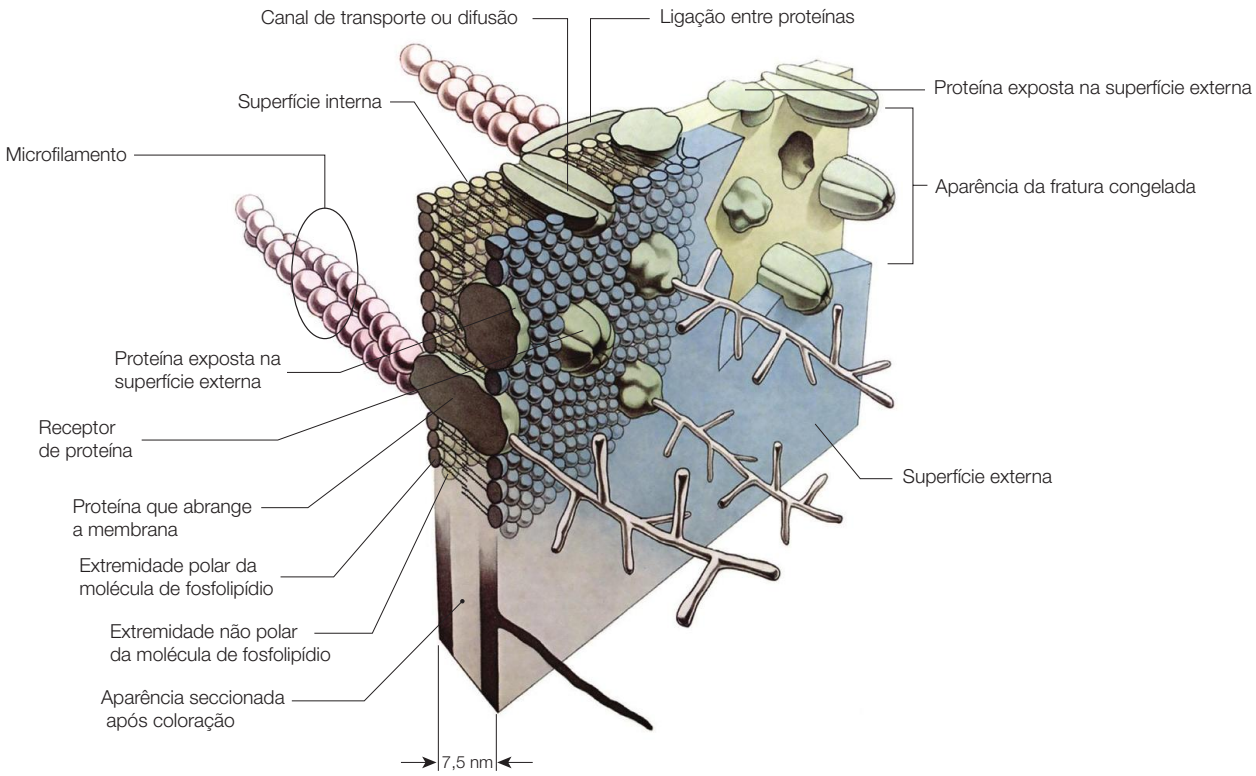

Figura 1.29 A membrana bilaminar das células forma o modelo original para a imagem da bolsa dupla que se repete ininterruptamente na microanatomia. (Reproduzido com permissão de Williams, 1995.)

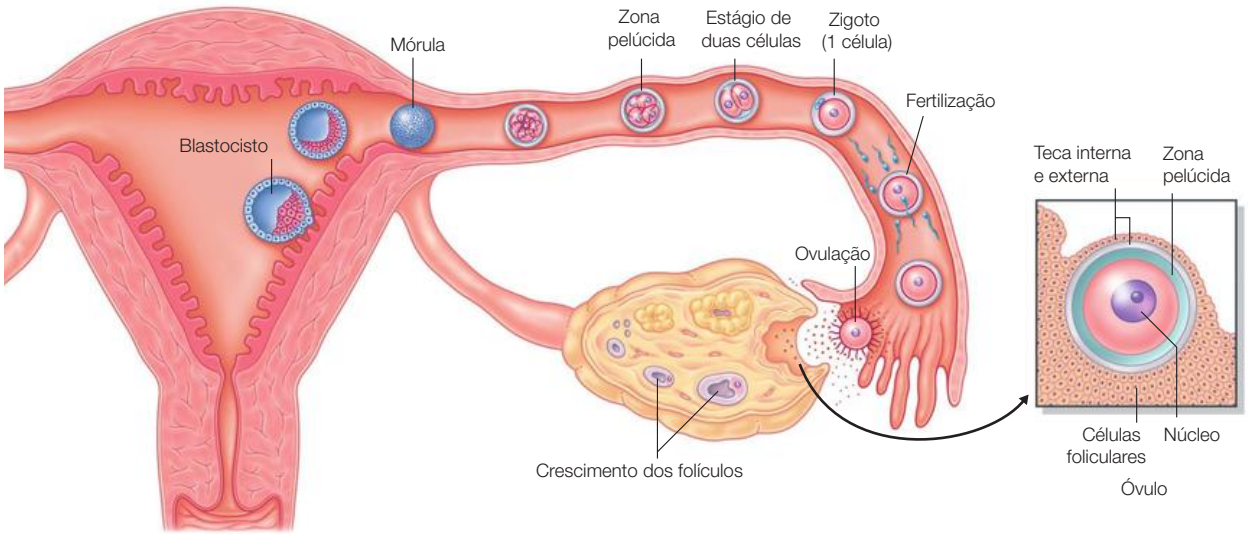

Figura 1.30 A zona pelúcida mucosa cerca o óvulo e continua como uma membrana organísmica em torno da mórula e do blastocisto até ficar mais fina e se desintegrar no final da primeira semana de desenvolvimento embrionário, conforme a blastosfera se expande, se diferencia e se prepara para a implantação.

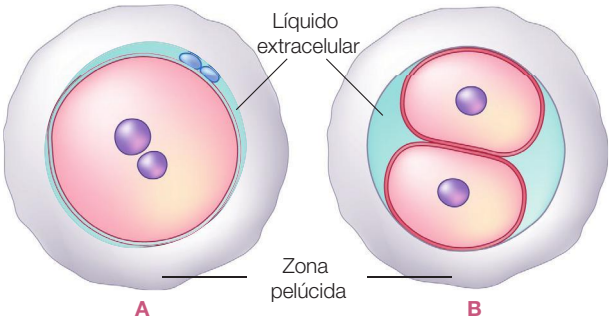

Figura 1.31 Depois de o óvulo ser fertilizado, sua membrana e a zona pelúcida pegajosa envolvem o mesmo espaço (A). Com a primeira divisão celular, o organismo de duas células é mantido no lugar pela metamembrana da zona (B). Esta continua como o limite organísmico até o estágio de blastocisto.

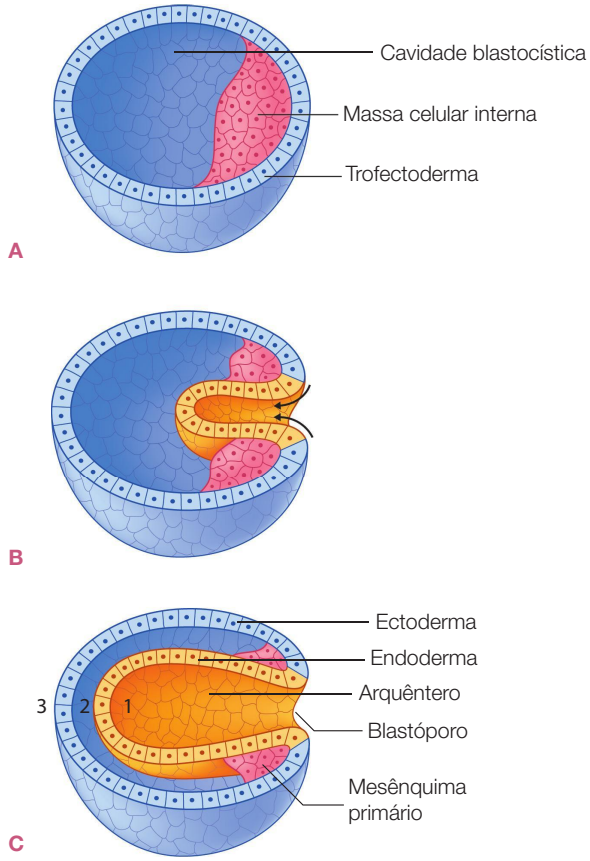

Figura 1.32 O primeiro movimento autônomo definitivo do embrião é dobrar a blastosfera sobre si mesmo para formar uma bolsa dupla; esta conecta o epiblasto e o hipoblasto na membrana bilaminar. Este movimento forma a primeira bolsa dupla.

ponto e depois a organização em torno de uma linha. Além disso, o organismo de duas células se assemelha a dois balões (dois sistemas pressurizados) empurrados juntos, de modo que sua borda é uma membrana de camada dupla, outra forma popular em toda a embriogênese.

As células continuam a se dividir, criando uma mórula com cerca de 50-60 células (grupo de bagas) ainda dentro dos limites da zona (ver Fig. 1.30). Depois de cinco dias, a zona afinou e desapareceu, e a mórula se expande em uma blastosfera (Fig. 1.32A), uma esfera aberta de células (que ecoa então na forma da esfera original do óvulo).

Na segunda semana de desenvolvimento, essa blastosfera invagina sobre si mesma durante a gastrulação (Fig. 1.32B). A gastrulação é um processo fascinante em que certas células em um "canto" da esfera enviam pseudópodes que se unem às outras células e, em seguida, criam primeiro uma fossa, enrolando-se nas extensões, depois uma cratera, e finalmente um túnel que cria uma camada interna e uma externa de células (Fig. 1.32C).[88] Essa é a forma básica da bolsa dupla, uma meia que no meio do caminho virou do avesso, ou uma xícara de duas camadas. Observe que essa forma antiga semelhante ao tunicado cria três espaços potenciais:

1. o espaço dentro da bolsa interna;
2. o espaço entre a bolsa interna e a externa;
3. o ambiente que vai além da bolsa externa.

Se a "boca" da estrutura está aberta, então não existe qualquer diferença entre o espaço 1 e o espaço 3, mas se o esfíncter da boca está fechado, existem três zonas distintas separadas pelas duas bolsas.

O resultado dessa inversão são as duas bolsas do âmnio e o saco vitelino, com o conhecido disco trilaminar do ectoderma, mesoderma e endoderma imprensado no meio (Fig. 1.33 – observe a semelhança entre a forma das duas células na Fig. 1.31B). O ectoderma, em contato com o saco amniótico e os líquidos, vai formar o sistema nervoso e a pele (e é por isso associado à "rede neural", como descrito anteriormente). O endoderma, em contato com o saco vitelino, vai formar os revestimentos de todos os nossos tubos circulatórios, bem como os órgãos do canal alimentar, junto com as glândulas (e é a principal fonte da rede vascular líquida). O mesoderma entre os dois irá formar todos os músculos e os tecidos conjuntivos (sendo assim, o precursor da rede fibrosa), bem como o sangue, a linfa, os rins, a maioria dos órgãos genitais e as glândulas do córtex adrenal.[88]

A formação da rede fascial

Vamos deixar de lado por um momento a bolsa dupla e acompanhar o desenvolvimento da rede fibrosa no interior do embrião, essa especialização celular inicial no interior do embrião é um momento muito importante que ocorre em cerca de duas semanas no

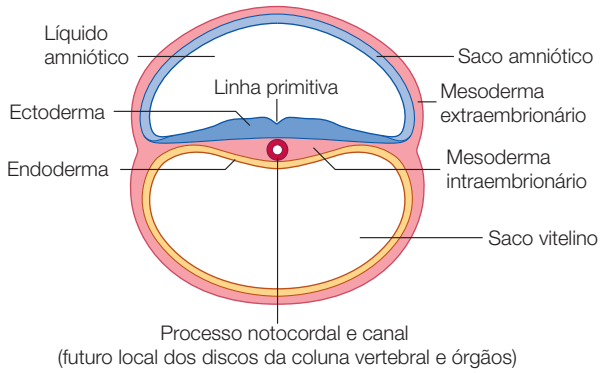

Figura 1.33 A gastrulação, um movimento giratório de dentro para fora da meia embrionária, forma o disco trilaminar (ectoderma, mesoderma e endoderma) entre os dois grandes sacos do âmnio e o vitelino (corte transversal). Essa ação transforma a bolsa dupla em um tubo. Repare como a forma se assemelha à Figura 1.31B.

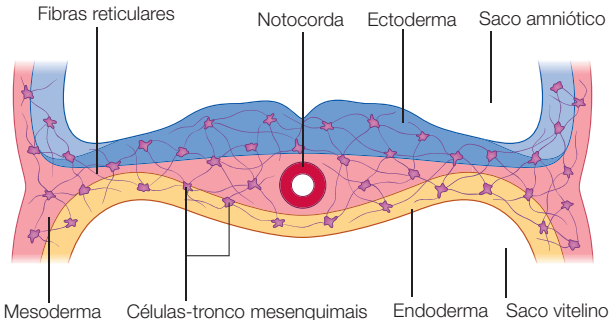

Figura 1.34 As células mesenquimais do mesoderma paraxial se dispersam através de todas as três camadas do embrião para formar a rede reticular, a precursora e o alicerce para a rede fascial, a fim de manter relações espaciais entre as rápidas diferenciações celulares.

processo de desenvolvimento. Até este ponto, a maioria das células são cópias carbono uma da outra; não houve quase nenhuma diferenciação. Portanto, um arranjo espacial não é crucial. Durante esse tempo, a "cola" mucosa entre as células e suas junções intermembranosas são suficientes para manter o pequeno embrião intacto. Agora, no entanto, como ocorre uma crescente especialização, torna-se imperativa a manutenção de arranjos espaciais concretos enquanto o movimento ainda é permitido, pois o embrião começa a aumentar exponencialmente em tamanho e a se dobrar em uma complexidade inimaginável.

Quando olhamos mais de perto esta camada do meio, o mesoderma, vemos um espessamento no meio abaixo da linha primitiva chamada notocorda, que acabará formando a coluna vertebral – corpos vertebrais e discos. Bem na lateral desta, no mesoderma paraxial, está uma seção especial do mesoderma chamada mesênquima (literalmente, a bagunça no meio).[88] As células mesenquimais, que são as células-tronco embrionárias dos fibroblastos e outras células do tecido conjuntivo, migram entre as células em todo o organismo para habitar todas as três camadas (Fig. 1.34). Ali elas secretam reticulina (uma forma imatura de colágeno, com muitas fibras finas) no espaço intersticial.[89] Essas fibras de reticulina se ligam umas às outras, quimicamente e como o Velcro®, para formar uma rede em toda a extensão do corpo – apesar de neste ponto o corpo inteiro ter apenas cerca de 1 mm de comprimento.

Sublinhemos a esse respeito que algumas dessas células mesenquimais pluripotentes são retidas nos tecidos do corpo, prontas para se converterem em qualquer função de tecido conjuntivo que se fizer mais necessária. Caso nos alimentemos demais, elas podem se converter em células de gordura para lidar com o excesso; quando nos ferimos, elas podem se tornar fibroblastos e ajudar a curar a ferida; ou se estamos sujeitos a uma infecção bacteriana, elas podem se converter em células brancas do sangue e lutar contra a infecção.[90] Elas são um exemplo perfeito da adaptabilidade suprema e da capacidade de resposta do sistema de tecido fibroso/conjuntivo às nossas necessidades de mudança.

As fibras reticulares que essas células mesenquimais geram serão gradualmente substituídas, uma a uma, por fibras de colágeno, mas o fato é: esta é a fonte de nossa rede fibrosa singular, e o argumento por trás da nossa preferência por "fáscia" no singular em vez do plural "fáscias". Embora possamos, para fins analíticos, falar de fáscia plantar, de ligamento falciforme, de tendão central do diafragma, de fáscia lombossacral, ou dura-máter, cada uma delas é uma distinção imposta pelo homem a uma rede que é, na verdade, *unitária* da cabeça aos pés e desde o nascimento até a morte. Apenas com uma faca essas ou quaisquer outras partes individuais podem ser separadas do conjunto. Essa rede fibrosa pode se desgastar com a idade, ser dilacerada por uma lesão ou ser dividida com um bisturi, mas a realidade fundamental é a unidade de toda a rede de colágeno.[91] A nomeação das partes tem sido uma das nossas atividades humanas favoritas desde o Gênesis, e na verdade uma forma muito útil, desde que não percamos de vista a totalidade fundamental.

Uma vez que as três camadas e a rede de ligação da fáscia estão estabelecidas, o embrião realiza uma magnífica proeza de auto-origami, dobrando-se e redobrando-se para formar um ser humano a partir desse arranjo trilaminar simples (Fig. 1.35A). O mesoderma se estende para a parte da frente a partir do meio, formando as costelas, os músculos abdominais e a pelve,

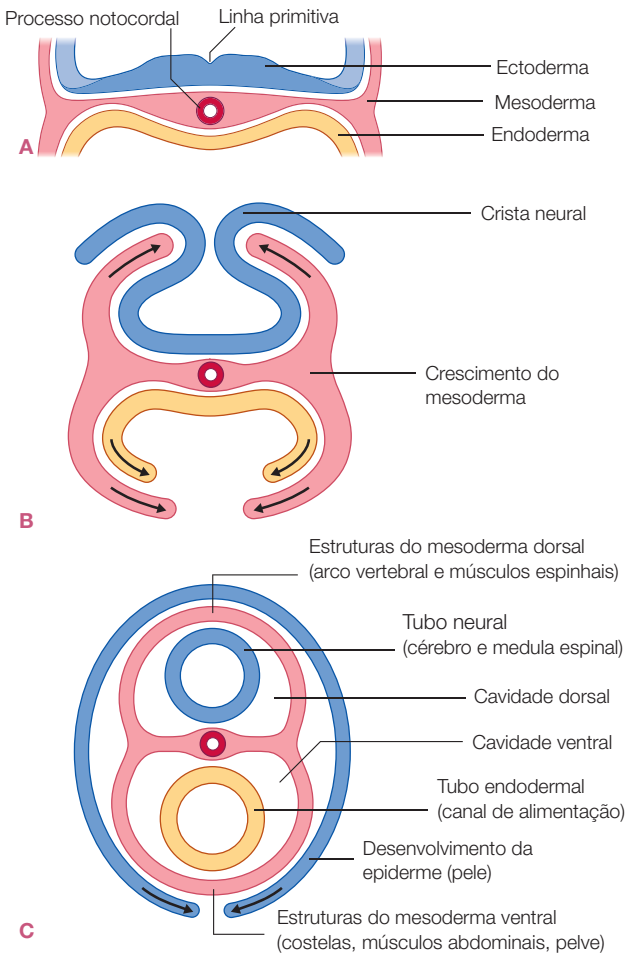

Figura 1.35 A camada do meio do disco trilaminar, vista aqui (bem como nas Figs. 1.33 e 1.34) no corte transversal, cresce tão rápido que as células transbordam em torno das outras duas camadas para formar dois tubos – neural e digestivo – e cercá-los em duas cavidades de proteção – cavidades dorsal e ventral. Parte do ectoderma "escapa" para formar a pele – outro tubo externo a todos os outros.

Figura 1.36 No origami complexo do desenvolvimento embrionário, a formação do rosto e da parte superior do pescoço é especialmente complicada. Uma das últimas dobras traz as duas metades do palato em conjunto, e por isso esta é uma área comum de defeitos congênitos. (Reproduzido com permissão de Larsen, 1993.[93])

criando e apoiando o canal alimentar endodermal interno (Fig. 1.35B). Ele também se estende em torno das costas, formando o arco neural da coluna vertebral e da abóbada craniana do crânio que circunda e protege o sistema nervoso central (as fáscias dentro dessas cavidades já foram brevemente descritas neste capítulo no final da seção sobre a rede fibrosa – Fig. 1.35C). Uma das últimas partes do origami é a dobra que traz as duas metades do palato unidas. Uma vez que é um dos últimos tijolos no muro dos estágios do desenvolvimento, se faltar um tijolo abaixo dela isso pode resultar em uma fissura do palato, o que explica por que isso é um defeito congênito tão comum (Fig. 1.36).[92]

Bem na lateral do mesênquima, perto da borda do embrião, encontram-se os tubos do celoma intraembrionário. Esse tubo[94] corre sobre cada lado do embrião, juntando-se na frente da cabeça. Esses tubos irão formar as bolsas fasciais do tórax e do abdome. A parte de cima do tubo de celoma vai, por meio da dobragem sagital, passar na frente da face e em volta do coração em desenvolvimento junto com a bolsa dupla do pericárdio e do endocárdio (Fig. 1.37), e formar também a parte central do diafragma. A parte superior de cada lado irá se dobrar em volta dos pulmões com a bolsa dupla da pleura visceral e parietal (Fig. 1.38). As partes superiores e inferiores vão ser separadas pela invasão das duas cúpulas do diafragma. A parte inferior do lado de fora de cada tubo irá se dobrar para formar a bolsa dupla do peritônio e do mesentério.

A bolsa dupla e a tripla em torno do cérebro e da medula espinal é mais complexa, desenvolvendo-se a partir da crista neural, a área onde o mesoderma "pinça" o ectoderma (com a pele do lado de fora e o sistema nervoso central no interior), de forma que as meninges (a dura-máter e pia-máter) formem uma combinação dessas duas camadas germinais.[95]

A bolsa dupla no sistema musculoesquelético

Sei que não demos a devida atenção a essa fascinante área da morfogênese, mas temos de voltar ao assunto em questão – os meridianos miofasciais no sistema musculoesquelético.

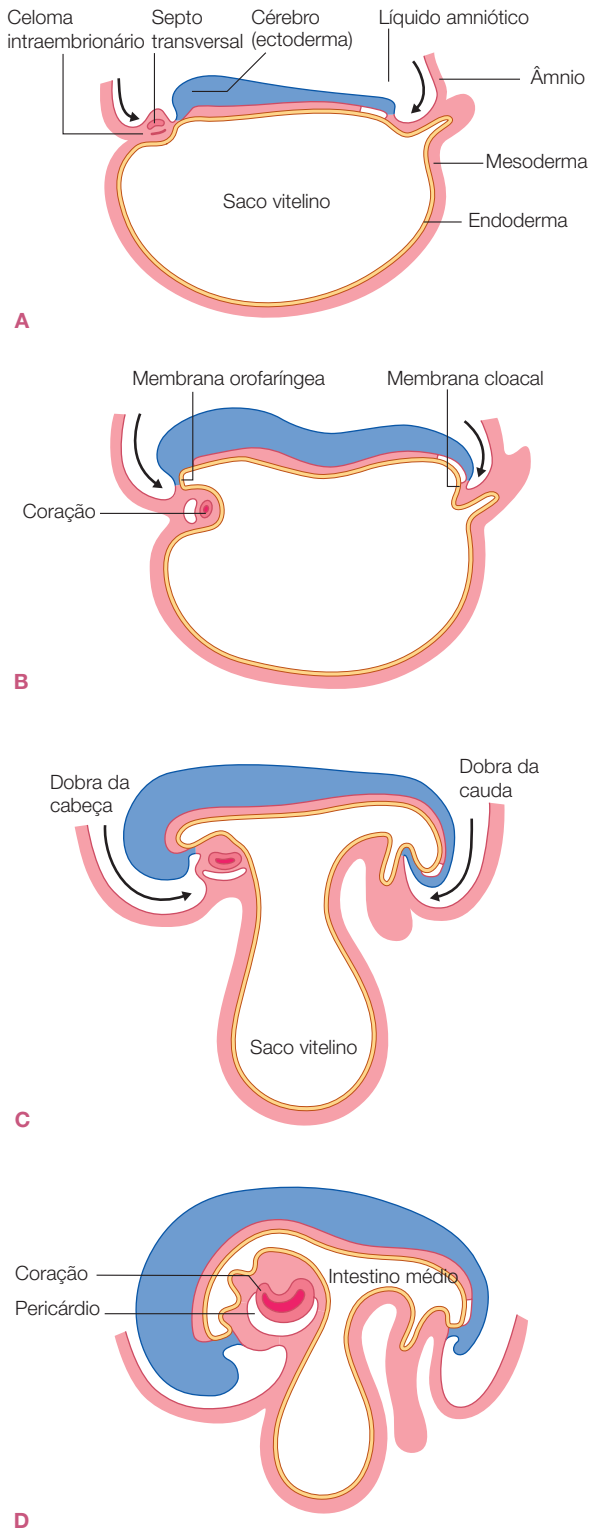

Figura 1.37 O corte sagital do embrião durante a 4ª semana. O tubo do celoma intraembrionário que percorre o embrião é dividido em seções separadas que cercam "duplamente" o coração conforme ele se dobra na direção do peito a partir do septo transversal "acima" da cabeça. Um processo semelhante ocorre a partir do lado com os pulmões no tórax e com os intestinos na cavidade abdominopélvica. (Adaptado de Moore e Persaud, 1999.)

Com todo esse "excessivo carinho" pela bolsa dupla, será que não poderíamos procurar algo semelhante no sistema musculoesquelético? Claro que sim: a bolsa fibrosa em torno dos ossos e dos músculos pode ser vista como tendo quase a mesma forma observada na maneira como a bolsa fascial envolve os órgãos (Fig. 1.39). A bolsa interna envolve os ossos e a bolsa externa envolve os músculos. 6-21

Para criar um modelo simples para essa ideia, imagine uma sacola de plástico comum sobre um balcão com sua extremidade aberta em nossa direção (Fig. 1.40). Agora coloque alguns carretéis de linha na parte superior do saco em uma linha que desce até o meio. Insira suas mãos dentro do saco de ambos os lados dos carretéis e junte-as acima deles. Temos então:

1. carretéis;
2. uma camada interna de tecido plástico;
3. mãos;
4. outra camada externa de tecido plástico.

Substitua "ossos" pelos "carretéis", "músculos" pelas "mãos", e "fascial" pelo plástico e conseguimos o que queríamos.

O sistema locomotor humano é, como quase todas as outras estruturas fasciais no corpo, construído em forma de bolsa dupla – embora isso seja uma especulação (Fig. 1.41). O conteúdo da bolsa interna inclui tecidos muito duros – osso e cartilagem – que se alternam com tecido quase totalmente líquido – líquido sinovial; os carretéis e os espaços entre eles no nosso modelo simples. A bolsa fibrosa interna que encerra esses materiais é chamada *periósteo* quando é uma luva aderente em torno dos ossos, e *cápsula articular* quando é uma luva de ligamentos em torno das articulações. Esses elementos do tecido conjuntivo são contínuos uns aos outros, e sempre estiveram unidos dentro da rede fascial, mas como são separados para a análise, eles permanecem separados em nossa concepção. Essa concepção é extremamente reforçada para todos os estudantes pelos desenhos anatômicos onipresentes nos quais todas as outras tramas em torno de um ligamento são cuidadosamente raspadas para expô-lo como se fosse uma estrutura separada, e não apenas um espessamento dentro dessa bolsa interna contínua da rede (Fig. 1.42). Tomados em conjunto, os ligamentos e o periósteo não formam estruturas separadas, mas sim uma bolsa interna contínua em torno dos tecidos osteoarticulares. Mesmo os ligamentos cruzados do joelho – muitas vezes apresentados como se fossem estruturas independentes – fazem parte dessa bolsa interna contínua.

O conteúdo da bolsa externa – onde nossas mãos estavam no modelo – é uma fibra gelatinosa quimicamente sensível que chamamos músculo, que é capaz de

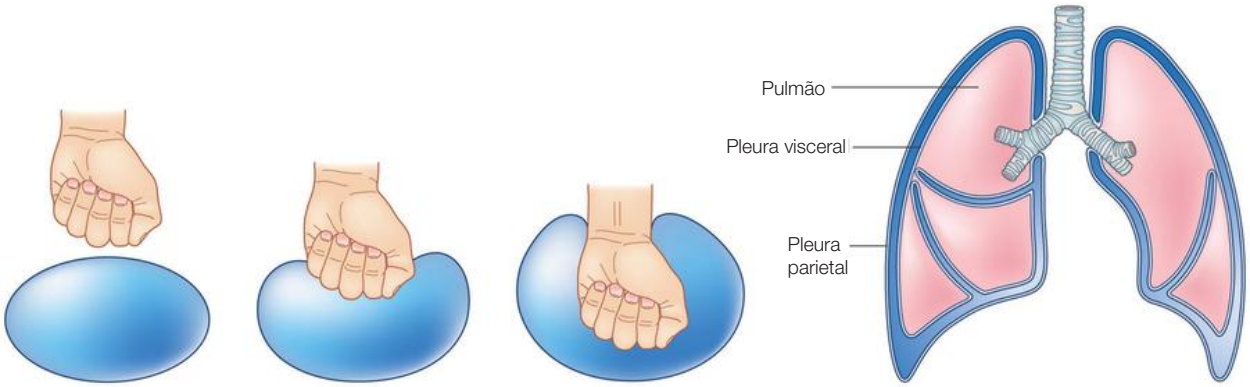

Figura 1.38 Embora eles tenham formas diferentes quando atingem estágios maduros, a estrutura fundamental do balão pressionado para formar uma bolsa dupla pelo tecido do órgão é encontrada em torno de todos os sistemas de órgãos, neste caso na pleura de camada dupla em torno do pulmão.

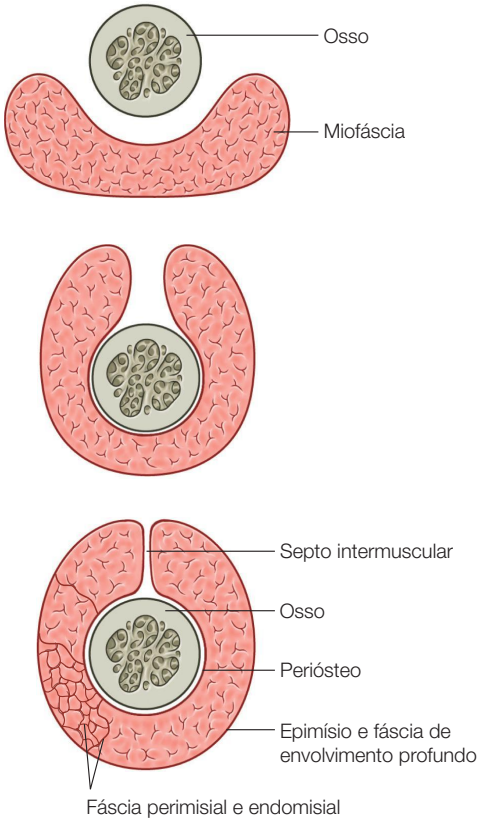

Figura 1.39 Podemos imaginar, sendo embriologicamente correto ou não, que os ossos e os músculos compartilham um padrão de bolsa dupla semelhante.

alterar seu estado (e o seu comprimento) muito rapidamente em resposta à estimulação do sistema nervoso. O lado externo da bolsa, chamamos fáscia de cobertura profunda. A parte de parede dupla entre os nossos polegares chamamos de septo intermuscular. Nossos tendões são os nossos dedos, puxando os carretéis de dentro. De acordo com essa concepção, os músculos individuais são simplesmente bolsos dentro da bolsa externa, que está "presa por baixo" à bolsa interna nos lugares que chamamos "ligações musculares" ou "inserções" (Fig. 1.43). As linhas de tração criadas pelo crescimento e pelo movimento dentro dessas bolsas criam uma "fibra" – um invólucro e uma trama – tanto para o músculo quanto para a fáscia.

Neste ponto, precisamos novamente nos lembrar de que o músculo nunca se insere no osso. As células musculares são capturadas no interior da rede fascial como peixes dentro de uma rede. O seu movimento puxa a fáscia, que está ligada ao periósteo, e este puxa o osso.

Há de fato apenas um músculo; ele simplesmente se pendura em torno das 600 ou mais bolsas fasciais. Temos de conhecer as bolsas e compreender a fibra e os espessamentos na fáscia em torno do músculo – ou seja, ainda precisamos conhecer os músculos e suas inserções. No entanto, é bem mais fácil sermos seduzidos pela imagem mecânica conveniente de que um músculo "começa" aqui e "acaba" ali e, portanto, sua função é aproximar estes dois pontos, como se o músculo realmente operasse nesse vácuo. Útil, sim. Definitivo, não. Os músculos se inserem nos outros músculos pelos seus lados, encadeiam-se com os ligamentos, e se inserem nos feixes neurovasculares próximos – essas "inserções" são pouco consideradas na anatomia moderna.

Os músculos são quase universalmente estudados como unidades motoras isoladas, como na Figura 1.44. Esse estudo não considera os efeitos longitudinais através dessa bolsa externa que são o foco deste livro, nem os efeitos latitudinais (regionais) que agora são expostos pela pesquisa.[96] Agora está claro que a fáscia distribui a tensão lateralmente para as estruturas miofasciais vizinhas; de modo que a tração sobre o tendão

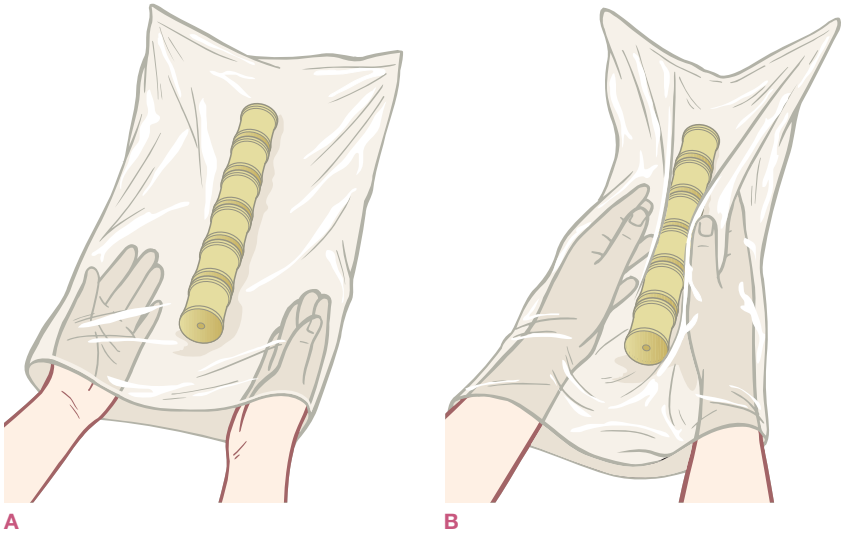

Figura 1.40 Execute você mesmo esta pequena demonstração com um saco plástico comum e alguns carretéis ou objetos cilíndricos similares para ver como os ossos e o tecido muscular interagem em uma "bolsa dupla" contínua dos planos fasciais.

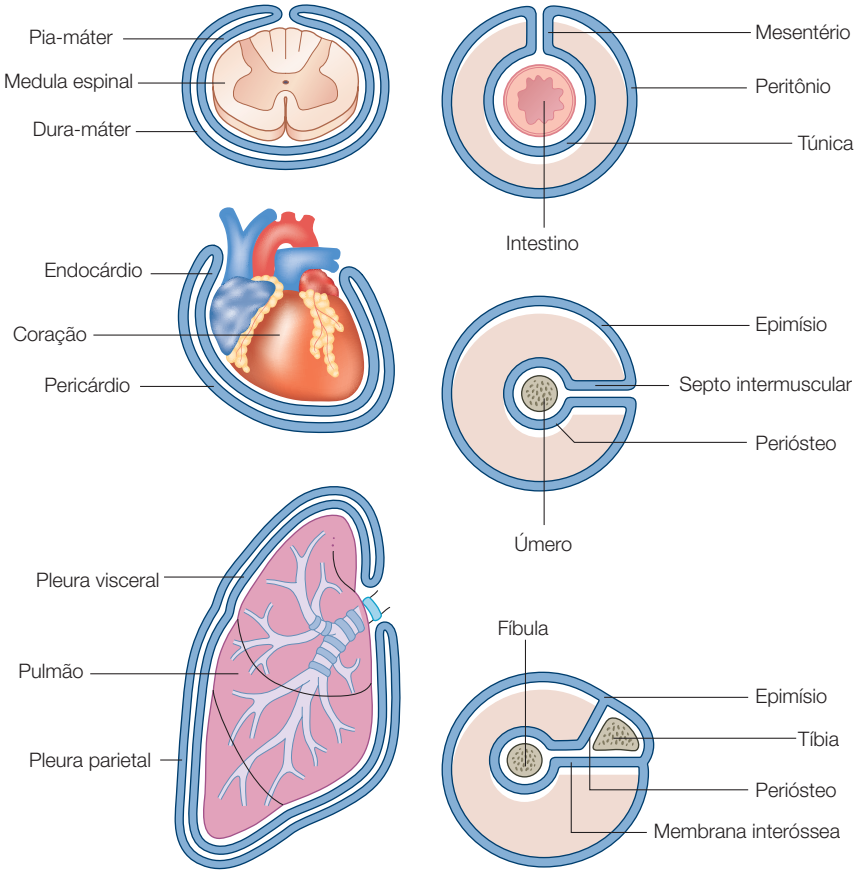

Figura 1.41 A análise da fáscia da parte superior do braço e da parte inferior da perna revela um duvidoso "eco" semelhante no padrão de disposição por meio de outras camadas orgânicas fasciais em "bolsa dupla".

em uma extremidade não é necessariamente recebida de forma completa pela inserção na outra extremidade do músculo (ver Fig. 1.7).[97] O foco sobre os músculos de isolamento nos deixou cegos a esse fenômeno, que em retrospecto é definitivamente uma maneira ineficiente de conceber um sistema sujeito a estresses diferentes. Da mesma forma, temos nos concentrado em músculos individuais em detrimento de uma visão sobre os efeitos sinérgicos ao longo desses meridianos fasciais e correias.

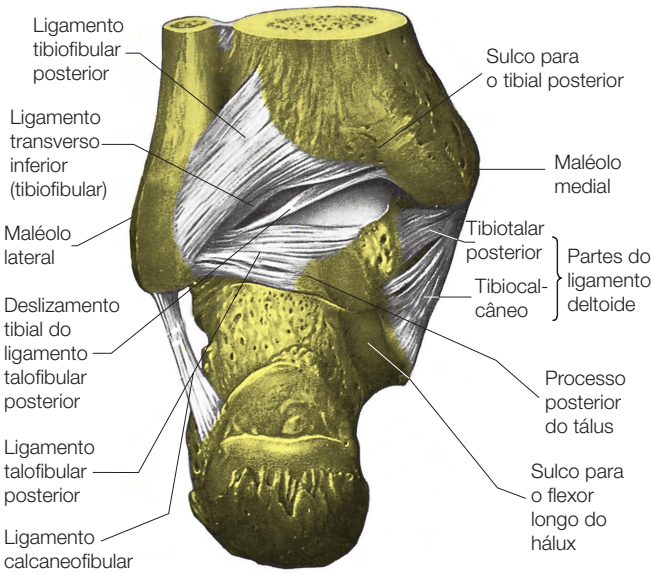

Figura 1.42 Os ligamentos que vemos separados e detalhados nos livros de anatomia são realmente apenas espessamentos na "bolsa óssea" que envolve continuamente parte do sistema musculoesquelético de bolsa dupla. (Retirado de um espécime no museu do Royal College of Surgeons da Inglaterra, com a autorização do Conselho. Reproduzido com permissão de Williams, 1995.)

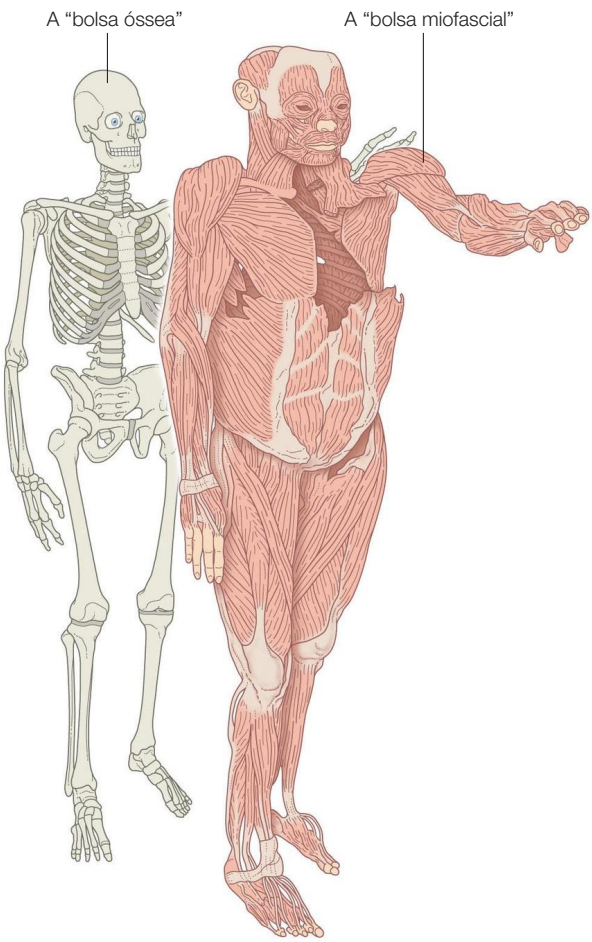

Figura 1.43 Esta imagem, redesenhada a partir de uma foto dos corpos plastinados do projeto Korperwelten do Dr. Gunter van Hagens, mostra mais claramente do que qualquer outra a natureza conectada da miofáscia e a falácia, que todos nós aprendemos (ou limitação, pelo menos), da imagem do "músculo individual" ligando dois ossos. Para ligar esta imagem a este capítulo, a "bolsa interna" seria o leito ligamentar ao redor do esqueleto, no lado esquerdo da imagem, como se nosso esqueleto fosse revestido com filme plástico. A "bolsa externa" seria a fáscia que circunda (e recobre) o tecido da figura que está à direita na imagem. Para preparar este espécime, o Dr. van Hagens removeu grandes pedaços de toda a bolsa miofascial e os remontou como um todo. O efeito real é bastante comovente; o esqueleto quase toca o ombro do "homem músculo", como se dissesse: "Não me deixe, não posso me mover sem você." [A preparação anatômica plastinada original é parte da coleção da exposição artística/científica intitulada Korperwelten ("Mundos do corpo").] O autor recomenda essa exposição sem reserva por sua pura maravilha, bem como pela potência de suas muitas ideias. Uma pequena degustação pode ser feita pela visitação ao site (www.bodyworlds.com) e aquisição do catálogo ou vídeo). As vias dos Trilhos Anatômicos são algumas das linhas de tração contínuas comuns no interior dessa "bolsa muscular", e as "estações" são onde as bolsas externas se agarram na bolsa interna da articulação e do tecido periosteal em torno dos ossos.

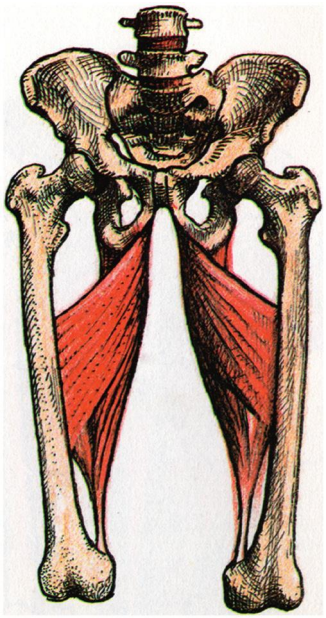

Figura 1.44 Compare a realidade viva da continuidade miofascial nas Figuras 1.45 e 1.49A com o único músculo isolado ilustrado aqui. Não importa o quanto podemos aprender com esta excelente e rara representação do estranho adutor magno, a prática comum de isolar os músculos nas anatomias resulta em reflexões "particuladas" que nos distanciam da integração sintética que caracteriza o movimento animal. (Reproduzido com permissão de Grundy, 1982.)

Quando se aplica o esquema dos Trilhos Anatômicos a essa visão, os meridianos miofasciais podem então ser vistos como longas linhas de tração através da bolsa externa – a bolsa miofascial – que tanto formam, deformam, reformam, estabilizam e movem as articulações e o esqueleto – e a bolsa interna. Chamaremos as linhas da miofáscia contínua dentro da bolsa externa de "vias", e os lugares onde a bolsa externa se prende à bolsa interna de "estações" – não pontos extremos, mas simplesmente paradas ao longo do caminho – pontos de transmissão ou "frenagem". Alguns dos septos intermusculares – aqueles que correm na superfície ou na parte profunda como as paredes dos gomos da toranja – juntam a bolsa externa à bolsa interna em um único balão fascial (o resultado está na Figura 1.1C).

Este livro define o desenho das linhas de tração na bolsa externa, e começa a discussão de como trabalhar com elas. O trabalho com a bolsa interna – a manipulação dos tecidos periarticulares como praticada pelos quiropraxistas, osteopatas e outros –, bem como as bolsas duplas internas das meninges, do peritônio celômico e da pleura, também é muito útil, mas não está dentro do âmbito deste livro. Dada a natureza unificada da rede fascial, podemos supor que o trabalho em qualquer área dentro da rede pode propagar ondas de sinalização ou linhas de tração que poderiam afetar uma ou mais das outras.

O sistema musculoesquelético como uma estrutura de tensegridade

Para resumir nossos argumentos até agora, colocamos o sistema fibroso como uma extensa rede fisiológica corporal responsiva com o mesmo nível de importância e abrangência dos sistemas circulatório e nervoso. Os meridianos miofasciais são padrões discerníveis úteis dentro da parte locomotora desse sistema.

Em segundo lugar, temos observado a aplicação frequente da bolsa dupla (uma esfera voltada para si mesma) nas fáscias do corpo. Os meridianos miofasciais descrevem padrões da "trama" dentro da bolsa miofascial parietal conectada à parte de baixo (e, portanto, capaz de se mover) da bolsa osteoarticular interna.

A fim de completar nossa imagem particular do sistema fascial em ação e sua relação com os Trilhos Anatômicos, pedimos ao nosso persistente leitor um pouco de paciência enquanto colocamos uma última peça no quebra-cabeça: ver a arquitetura do corpo à luz da geometria da "tensegridade". 1-2

Abordando primeiramente a "geometria", citamos o biólogo celular Donald Ingber, que menciona todos os outros: "Tal como sugerido por D'Arcy W. Thompson, zoólogo escocês do início do século XX, que citou Galileu, que por sua vez citou Platão: o livro da natureza pode na verdade ser escrito na linguagem da geometria."[98]

A geometria tem sido aplicada com sucesso às galáxias e aos átomos, mas aquela que temos aplicado a nós mesmos geralmente se resume a alavancas, vetores e planos inclinados, e se baseia na teoria newtoniana do "músculo isolado" esboçada na Introdução. Embora tenhamos aprendido muito com a exibição-padrão da mecânica que fundamenta a nossa compreensão atual da cinesiologia, essa linha de investigação ainda não produziu modelos convincentes de movimentos tão fundamentais como a marcha humana (ver alguns novos argumentos a esse respeito na contribuição de James Earls no Cap. 10). Conseguir que um robô jogue xadrez é fácil, mas fazê-lo andar não é.

Uma nova compreensão da mecânica da biologia celular, no entanto, está prestes a expandir o pensamento cinesiológico atual, e a dar também uma nova relevância para a pesquisa da geometria divina e da proporção ideal do corpo humano feita pelos antigos e pelos artistas do Renascimento. Embora ainda engatinhe, a pesquisa recente resumida nesta seção promete uma nova forma frutuosa de aplicar essa antiga ciência da geometria a serviço da cura moderna – ou seja, o desenvolvimento de uma nova medicina espacial (Fig. 1.45A e B).

Nesta seção, vamos examinar rapidamente essa maneira de pensar a estrutura do corpo em dois níveis – primeiro no nível macroscópico da arquitetura do corpo como um todo, e depois no nível microscópico da conexão entre a estrutura celular e a matriz extracelular. Assim como os hidrofílicos e hidrofóbicos fibrosos que constroem blocos de tecido conjuntivo

discutido anteriormente, esses dois níveis, na verdade, fazem parte de um todo contínuo, mas é útil para a discussão fazer a distinção macro/micro.[99] Enquanto o argumento no nível macro é diretamente relevante para os Trilhos Anatômicos, ambos os níveis contêm implicações para todo o espectro de terapia manual e do movimento; os argumentos que eu, humildemente, então apresento merecem a sua atenção.

A "tensegridade" foi cunhada a partir da frase "integridade da tensão" pelo *designer* R. Buckminster Fuller (que trabalhou a partir de estruturas originais desenvolvidas pelo artista Kenneth Snelson – Fig. 1.46A e B). Trata-se de estruturas que mantêm sua integridade em virtude, principalmente, de um equilíbrio das contínuas forças de tração tecidas através da estrutura em vez de depender das forças de compressão contínua como qualquer parede comum ou coluna. A "tensegridade descreve um princípio de relação estrutural em que a forma estrutural é garantida pelos comportamentos tensionais finitamente fechados, sob todos os aspectos contínuos do sistema, e não pelos comportamentos do membro descontínuo e exclusivamente local do membro compressivo".[100]

Observe o quão maravilhosos são as teias de aranha, os trampolins e os guindastes, pois mesmo estando ancorados na parte externa, não são "finitamente fechados". Toda estrutura de animais em movimento, incluindo a nossa, deve ser "finitamente fechada", ou seja, independente e capaz de se manter unida se ficar de pé, apoiada sobre a cabeça, ou voar através do ar em um mergulho do cisne. Além disso, apesar de toda a estrutura ser finalmente mantida unida por um equilíbrio entre tensão e compressão, estruturas de tensegridade, de acordo com Fuller, caracterizam-se pela *tensão contínua em torno da compressão localizada*. Isso se parece com algum "corpo" que você conhece?

"Uma surpreendentemente extensa variedade de sistemas naturais, incluindo átomos de carbono, moléculas de água, proteínas, vírus, células, tecidos e até mesmo seres humanos e outros seres vivos, são construídos usando... a tensegridade."[101] Todas as estruturas são compromissos entre estabilidade e mobilidade, e bancos de poupança e fortalezas estão solidamente na extremidade da estabilidade, enquanto pipas e polvos ocupam a extremidade da mobilidade. Estruturas biológicas repousam no meio desse espectro, amarradas entre necessidades muito diferentes de rigidez e mobilidade que podem mudar a todo momento (Fig. 1.47). Eficiência, adaptabilidade, facilidade de montagem hierárquica, armazenamento de energia elástica e a pura beleza das estruturas de tensegridade são recomendadas a qualquer pessoa que queira construir um sistema biológico.[102] 6-11

Explicar o movimento, a interconexão, a capacidade de resposta e a padronização da tensão do corpo sem a tensegridade é simplesmente incompleto e, portanto, frustrante. Com a tensegridade incluída como parte de nosso pensamento e modelagem, a sua convincente lógica arquitetural está nos levando a reexaminar toda nossa abordagem de como os organismos iniciam o movimento, se desenvolvem, crescem, mudam, estabilizam-se, respondem ao estresse e reparam danos.[103]

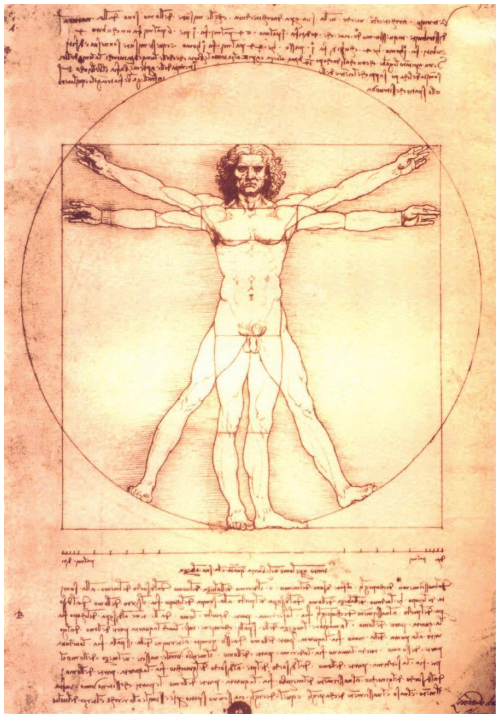

A

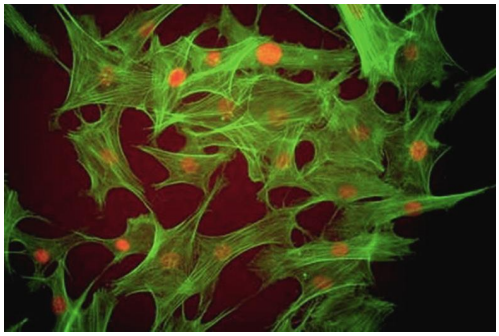

B

Figura 1.45 Os artistas antigos e do Renascimento buscaram um ideal geométrico para a forma humana (A), mas o equivalente moderno é decorrente de uma consideração das necessidades espaciais das células individuais (B), o que pode determinar uma geometria "ideal" para cada corpo. (A: domínio público; B: imagem cedida por Donald Ingber.)

Macrotensegridade: como o corpo consegue o equilíbrio entre tensão e compressão

Existem apenas duas maneiras de oferecer apoio neste universo físico – por meio da tensão ou da compressão; fixando firmemente ou suspendendo. Nenhu-

ma estrutura é totalmente baseada em uma ou na outra; todas as estruturas misturam e combinam essas duas forças de maneiras variadas em momentos diferentes. A tensão varia com a compressão sempre a 90º: tencione uma corda e sua circunferência entra em compressão; exerça pressão em uma coluna e sua circunferência tenta distribuir a tensão. Mescle essas duas forças centrípetas e centrífugas fundamentais para criar padrões de flexões complexas, cisalhamento e torção. Uma parede de tijolo ou uma mesa no chão fornece um exemplo dessas estruturas que se inclinam para o lado da compressão do apoio (Fig. 1.48A). Apenas quando você empurrar a parede lateral, as forças de tensão subjacentes serão evidentes. O apoio tensional pode ser visto em uma lâmpada pendurada, na roda de bicicleta ou na órbita suspensa da Lua (Fig. 1.48B). Só nas marés na Terra o lado compressivo de 90º desse fio da gravidade tensional invisível entre a Terra e a Lua pode ser observado.

O nosso próprio caso é ao mesmo tempo um pouco mais simples e mais complexo: nossa rede miofascial e colagenosa fornece um trabalho em cadeia contínuo de restrição de tensão, ainda que ajustável, em torno dos ossos e cartilagem individuais, tanto quanto os balões de líquido incompressível dos órgãos e músculos que empurram para fora contra essa membrana de tração restritiva (ver Fig. 1.43). Em última análise, os tecidos mais duros e as bolsas pressurizadas podem ser vistos como uma "boia" dentro desse trabalho de tração em cadeia, o que nos leva à estratégia de ajustar os membros de tensão com o objetivo de mudar de forma confiável qualquer desalinhamento, ou mesmo a tensão intraóssea interna, os ossos (Fig. 1.49). 6-16

Estruturas de tensegridade são extremamente eficazes

A parede de tijolo na Figura 1.48 (ou praticamente qualquer edifício da cidade) é um bom exemplo da classe comum de contraste de estruturas baseadas na compressão contínua. O tijolo do topo repousa sobre o segundo tijolo, o primeiro e o segundo tijolos repousam sobre o terceiro, os três primeiros repousam sobre o quarto, e assim por diante até o tijolo de baixo, que deve suportar o peso de todos os tijolos acima dele e transmitir esse peso para a terra. Um edifício alto, como a parede descrita acima, também pode estar

A



B

Figura 1.46 (A) Estruturas de tensegridade mais complexas como este mastro começam a imitar a coluna ou a caixa torácica. (B) O designer R. Buckminster Fuller com um modelo geométrico. (Reproduzido com a permissão do Buckminster Fuller Institute.)

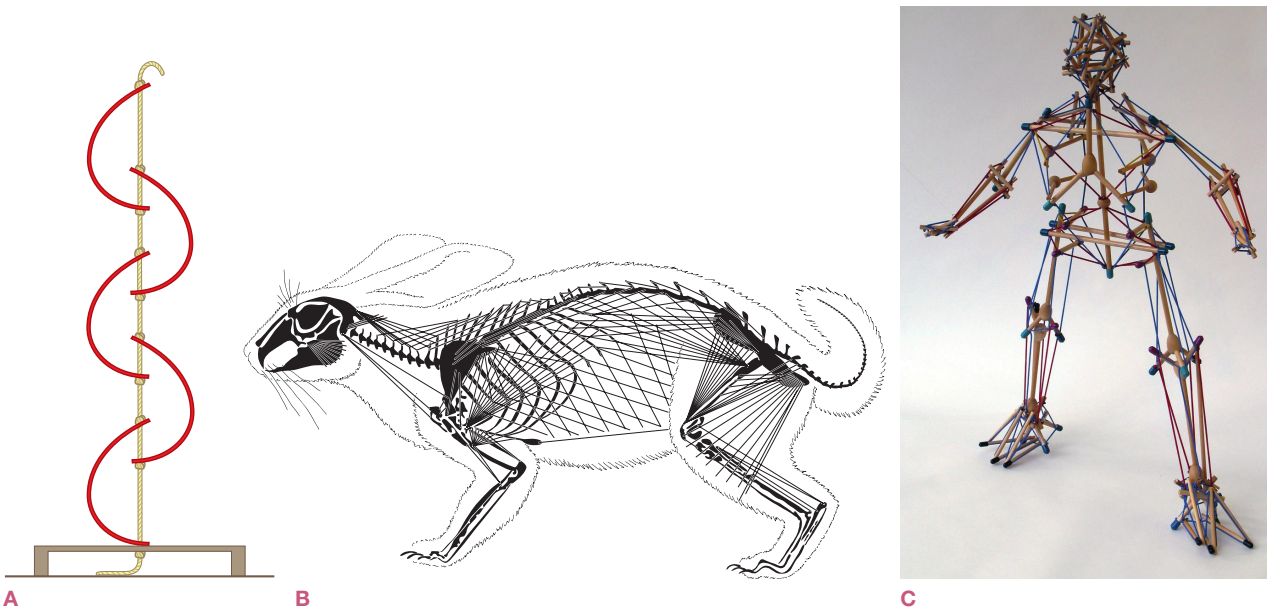

Figura 1.47 (A) Uma estrutura semelhante à tensegridade em que o "núcleo" tensional é mantido no ar por estruturas em forma de costelas. (B) Uma interpretação que se assemelha à tensegridade de um coelho. Este foi criado desenhando-se uma linha reta desde as origens até as inserções para os músculos do coelho. (De Young, 1957. Reproduzido com permissão da Oxford University Press.)[104] (Comparar com a Fig. In. 4.) (C) Uma tentativa de "engenharia reversa", um ser humano em forma de tensegridade, uma linha fascinante de investigação desenvolvida pelo inventor Tom Flemons. (© 2008 TE Flemons, www.intensiondesigns.com)

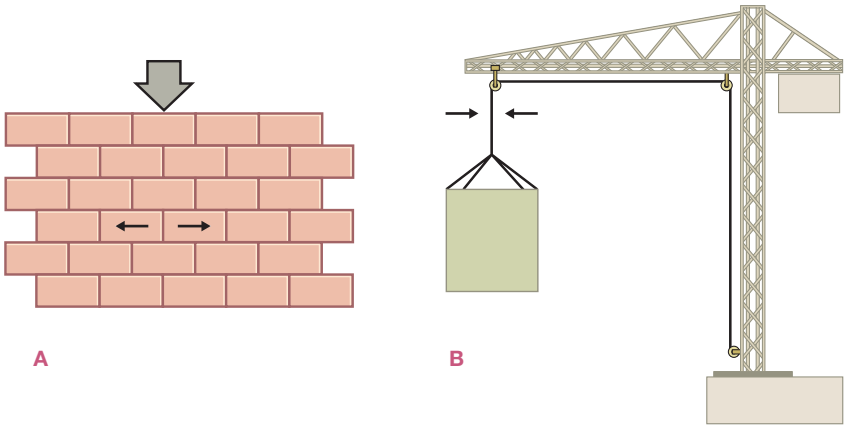

Figura 1.48 Há duas formas de sustentar objetos no nosso universo: tensão ou compressão, suspensão ou suporte. Paredes suportam um tijolo em cima do outro para criar uma estrutura de compressão contínua. Um guindaste suspende objetos por meio da tensão no cabo. Observe que a tensão e a compressão são sempre exercidas em ângulo de 90º: a parede tensiona horizontalmente conforme a pressão cai verticalmente, enquanto o cabo entra em compressão horizontalmente conforme a tensão puxa verticalmente.

sujeito às forças de tração – quando, por exemplo, há um vento que sopra lateralmente – de modo que os "tijolos" mais resistentes à compressão são reforçados com barras de aço resistentes à tração. Essas forças são mínimas, entretanto, em comparação com as forças de compressão oferecidas pela gravidade que opera na construção pesada. Prédios, no entanto, raramente são medidos em termos de eficiência de projeto tal como o desempenho por quilo. Quem de nós sabe o quanto pesa a nossa casa?

Estruturas biológicas, por outro lado, foram submetidas aos parâmetros rigorosos do projeto da seleção natural.[105] Esse imperativo para a eficiência material e energética levou ao emprego generalizado de princípios de tensegridade:

Toda matéria está sujeita às mesmas restrições espaciais, independentemente da dimensão ou posição... É possível que as estruturas de tensegridade totalmente triangula-das possam ter sido selecionadas por meio da evolução por causa da sua eficiência estrutural – sua elevada resistência mecânica utilizando um mínimo de materiais.[114]

Forças de tração naturalmente se transmitem através da menor distância entre dois pontos, de modo que os elementos elásticos de estruturas de tensegridade



Figura 1.49 Um modelo complexo mostra como a pelve, por exemplo, poderia ser composta de unidades de tensegridade com pré-estresses menores. (Foto e conceito cedidos por Tom Flemons, www.intensiondesigns.com)

estejam precisamente posicionados para que suportem melhor o esforço aplicado. Por essa razão, estruturas de tensegridade oferecem uma quantidade máxima de força para qualquer quantidade dada de material.[100] Além disso, tanto as unidades de compressão quanto os membros de tração nas estruturas de tensegridade podem eles mesmos ser construídos a partir de um modelo de tensegridade, aumentando ainda mais a eficiência e a relação "desempenho/quilo" (Fig. 1.50C). Essas hierarquias imbricadas podem ser vistas desde a menor até as maiores estruturas do nosso universo.[106,107]

Agora, a nossa impressão em geral aceita e amplamente ensinada é que o esqueleto é uma estrutura de compressão contínua, como a parede de tijolos: que o peso da cabeça repousa sobre a sétima vértebra cervical, a cabeça e o tórax repousam sobre a quinta vértebra lombar e assim por diante até os pés, que devem suportar todo o peso do corpo e que transmitem o peso para a terra (Fig. 1.51). Esse conceito é reforçado no modelo de esqueleto, mesmo que essa representação deva ser reforçada usando-se um equipamento rígido e pendurado em um suporte externo. De acordo com o conceito comum, os músculos (leia-se: miofáscia) penduram-se nesse esqueleto estruturalmente estável e o movem para todos os lados, da mesma forma que os cabos movimentam um guindaste (Fig. 1.52, compará-la com a Fig. 1.48B). Esse modelo mecânico contribui para a imagem tradicional das ações dos músculos individuais sobre os ossos: o músculo aproxima as duas inserções e, portanto, afeta a superestrutura esquelética, que depende da física.

Nesse modelo mecânico tradicional, as forças são localizadas. Se uma árvore cair em um canto do seu edifício retangular, esse canto entrará em colapso, talvez sem danificar o resto da estrutura. A maioria das terapias manipulativas modernas funciona a partir desta ideia: se uma parte está machucada, é porque as

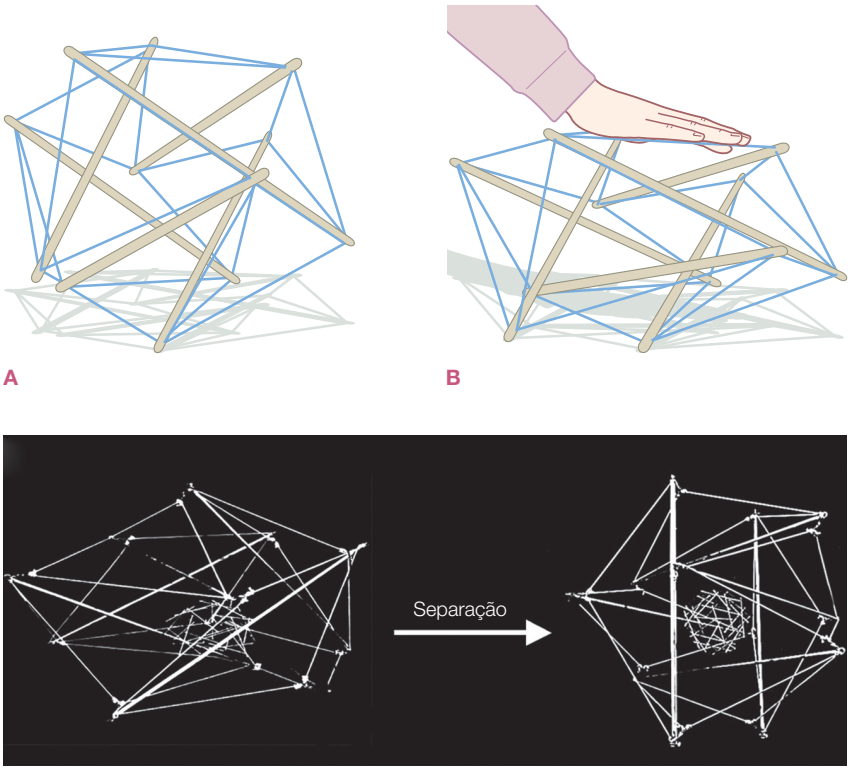

Figura 1.50 (A) Na classe de estruturas conhecidas como "tensegridade", os membros de compressão (pinos) "flutuam" sem tocar uns nos outros em um "mar" contínuo de membros de tensão equilibrada (elásticos). Quando deformados pelas inserções em um meio externo ou por forças externas, a tensão é distribuída por toda a estrutura, não localizada na área a ser deformada. (B) A pressão pode ser transferida para as estruturas de um nível mais elevado ou mais baixo de uma hierarquia de tensegridade. (C) Aqui vemos um modelo dentro de um modelo, representando mais ou menos o núcleo dentro de uma estrutura celular, e podemos ver como ambos podem ser deformados ou reformados pela aplicação ou liberação de forças externas à "célula". (Foto cedida por Donald Ingber.)

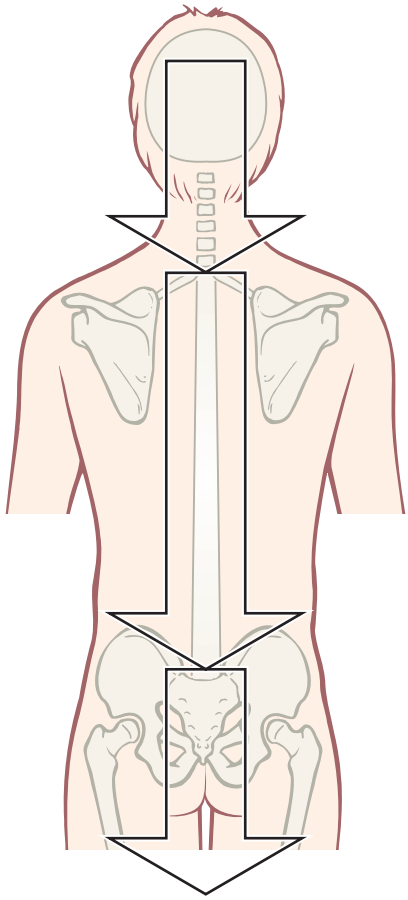

Figura 1.51 Em razão da facilidade de construção e da simplicidade das estruturas de compressão contínua, e como usamos muitas delas para viver e trabalhar, não surpreende que os princípios da tensegridade tenham permanecido ignorados por tanto tempo. Esta figura mostra um modelo conhecido de compressão contínua do corpo – a cabeça apoiada na C7, a parte superior do corpo descansando na L5, e todo o corpo descansando como uma pilha de tijolos sobre os pés.

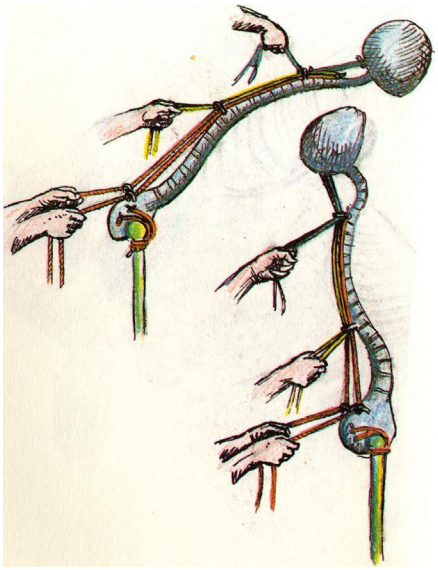

Figura 1.52 Os músculos eretores da espinha podem ser vistos como um guindaste funcionando, segurando a cabeça no alto e puxando a coluna na direção de suas curvas primárias e secundárias. A biomecânica atual parece ser mais sinérgica, menos isolada, exigindo um modelo mais complexo do que a análise cinesiológica tradicional. (Reproduzido com permissão de Grundy, 1982.)

forças localizadas foram além dos limites dos tecidos locais, e são necessários alívio local e recuperação.

Estruturas de tensegridade são distribuidoras de tensão

Um modelo de tensegridade do corpo esboça uma imagem completamente diferente – as forças são distribuídas, em vez de serem localizadas (Fig. 1.53). É difícil descrever uma estrutura de tensegridade real – oferecemos várias fotos aqui, embora construir e manusear uma dê uma imediata percepção das propriedades e das diferenças de pontos de vista tradicionais da estrutura – mas os princípios são simples. (Alguns *kits* com instruções para a construção da estrutura retratada na Fig. 1.53, bem como modelos mais complexos estão disponíveis na página www.anatomytrains.com). 1-2

Como qualquer outra, uma estrutura de tensegridade combina tensão e compressão, mas aqui os membros de compressão são ilhas flutuantes em um mar de tensão contínua. Os membros de compressão empurram para fora contra os elementos de tensão que puxam para dentro. Enquanto os dois conjuntos de forças estão equilibrados, a estrutura é estável. É claro que, em um corpo, esses membros de tração muitas vezes se expressam como membranas fasciais, é o caso da fáscia lata ou da fáscia toracolombar, e não apenas como cordas tendíneas ou ligamentares (Fig. 1.54).

A estabilidade de uma estrutura de tensegridade é, no entanto, geralmente menos rígida, mas mais resistente do que a estrutura de compressão contínua. Coloque peso sobre um "canto" de uma estrutura de tensegridade e toda a estrutura – tanto as cordas quanto os pinos – terá dificuldade em se acomodar (ver Fig. 1.50A e B). Coloque peso em excesso e a estrutura acabará quebrando – mas não necessariamente em algum lugar perto de onde o peso foi colocado. Porque as tensegridades distribuem tensão por toda a estrutura ao longo das linhas de tensão, a estrutura de tensegridade pode "ceder" em algum ponto fraco longe da área de tensão aplicada ou pode simplesmente quebrar ou colapsar.

Em uma análise semelhante, uma lesão corporal em qualquer local pode ser posta em movimento por tensões de longo prazo em outras partes do corpo. A lesão ocorre em determinado local por causa da fraqueza inerente ou de uma lesão anterior, e nem sempre

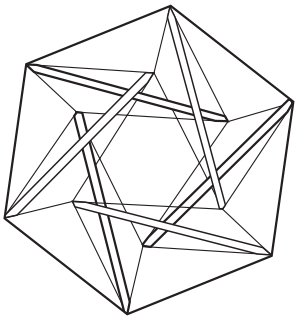

Figura 1.53 Um simples tetraedro de tensegridade não parece tão simples quando você tenta fazer um. (Reproduzido com permissão de Oschman, 2000.)



Figura 1.54 Enquanto a maioria das esculturas de tensegridade é feita com componentes que se assemelham a cabos de tensão, neste modelo (e no corpo) os componentes de tensão são mais membranosos, como na pele de um balão. (Foto e conceito cedidos por Tom Flemons, www.intensiondesigns.com)



Figura 1.55 Uma coluna vertebral modelada com vértebras de madeira com processos suportados por "ligamentos" elásticos, de tal forma que os segmentos de compressão de madeira não se tocam. Esta estrutura responde até mesmo a pequenas alterações na tensão através dos elásticos com uma deformação em toda a estrutura. É discutível se este modelo simples realmente reproduz os mecanismos da coluna vertebral, mas é possível dizer que a coluna vertebral funciona de uma forma semelhante à tensegridade? (Foto e conceito cedidos por Tom Flemons, www.intensiondesigns.com)

e puramente por causa da tensão local. Descobrir essas vias e aliviar a tensão crônica em algum lugar longe da parte dolorosa torna-se, então, uma parte natural de uma recuperação do bem-estar e da ordem sistêmica, bem como da prevenção de futuras lesões.

Por isso podemos ver os ossos como membros de compressão primária (embora eles também possam carregar tensão) e a miofáscia como membros de tensão circundante (embora balões grandes, como a cavidade abdominopélvica, e balões menores, como as células e os vacúolos, também possam transportar as forças de compressão). O esqueleto é apenas aparentemente uma estrutura de compressão contínua: elimine os tecidos moles e observe o barulho dos ossos até o chão, pois eles não estão ligados uns aos outros, mas pendurados em superfícies de cartilagem escorregadias. É evidente que o equilíbrio dos tecidos moles é o elemento essencial que mantém nosso esqueleto na posição ereta – em especial aqueles de nós que andam precariamente sobre duas pequenas bases de apoio durante a elevação do centro de gravidade acima deles (Fig. 1.55).

De acordo com esse conceito, os ossos são vistos como "espaçadores" que empurram para fora em direção ao tecido mole, e o tônus da miofáscia de tração torna-se o determinante da estrutura equilibrada (Fig. 1.56). Os membros de compressão impedem que uma estrutura desabe sobre si mesma; os membros tensionais mantêm os suportes de compressão relacionados entre si de formas específicas. Em outras palavras, se você deseja alterar as relações entre os ossos, altere o equilíbrio tensional através do tecido mole, e os ossos vão se reorganizar. Essa metáfora fala da força de



Figura 1.56 O apoio do corpo em uma representação simples da tensegridade. Esta estrutura é resiliente e responsiva, como um ser humano real, mas é evidentemente estática em comparação com as nossas respostas miofasciais coordenadas. A posição dos suportes de madeira (ossos) é dependente do equilíbrio dos elásticos (miofáscias) e da "membrana" fascial superficial circundante. Os pés, joelhos e pelve desse modelo têm respostas muito realistas à pressão. Se pudéssemos integrar a coluna vertebral mostrada na Figura 1.55 e uma estrutura craniana mais complexa (como na Figura 1.57 ou ver na página www.tensegrityinbiology.co.uk), teríamos um modelo de trabalho mais próximo. (Foto e conceito cedidos por Tom Flemons, www.intensiondesigns.com)

manipulação dos tecidos moles aplicada sequencialmente, e implica uma fraqueza inerente das manipulações de curto prazo com impulso repetitivo de alta velocidade destinadas aos ossos. Um modelo de tensegridade do corpo – não disponível na época de seu trabalho pioneiro – está mais próximo da visão original tanto do Dr. Andrew Taylor Still como da Dra. Ida Rolf.[108,109]

Mesmo a parte do corpo que parece mais sólida – a cavidade neurocraniana – foi curiosamente modelada como uma estrutura de tensegridade, trazendo o trabalho do Dr. William Sutherland para esse mesmo campo (Fig. 1.57).[110]

Nessa visão de tensegridade, os meridianos miofasciais dos Trilhos Anatômicos descritos neste livro são faixas contínuas frequentes (embora não exclusivas) ao longo das quais essa tensão de tração passa pelas miofáscias externas de um osso ao outro. As inserções musculares ("estações" em nossa terminologia) são onde a rede de tração contínua se insere nos suportes compressivos, relativamente isolados, que empurram para fora. Os meridianos contínuos que são vistos nas fotos de dissecação ao longo deste livro resultam, essencialmente, de se virar o bisturi de lado para separar essas estações do osso logo abaixo, mantendo a conexão através da trama a partir de um "músculo" para outro (Fig. 1.58). Nosso trabalho busca um tônus equilibrado ao longo dessas linhas de tração e lâminas para que os ossos e os músculos flutuem no interior da fáscia em equilíbrio resiliente, como podemos observar em quase todos os momentos no incomparável Fred Astaire (Fig. 1.59).

Um espectro de estruturas dependentes de tensão

Alguns autores não concordam de forma alguma com essa ideia de macrotensegridade, vendo-a como uma modelagem espúria da estrutura humana e do movimento.[111] Outros, particularmente o ortopedista Stephen Levin, MD, que foi o pioneiro da ideia de "biotensegridade" por mais de trinta anos (www.biotensegrity.com), vê o corpo como inteiramente construído por meio de níveis de escala diferentes de sistemas de tensegridade encaixados hierarquicamente uns dentro dos outros.[112-114] Levin afirma que superfícies ósseas dentro de uma articulação não podem ser completamente empurradas unidas, mesmo com empurrões ativos durante uma cirurgia artroscópica, embora outros citem pesquisas para mostrar que o peso é na verdade transmitido através do joelho por meio dos tecidos duros do osso e da cartilagem.[115,116]

São necessárias mais pesquisas para quantificar a constituinte das forças de tração e de compressão em torno de uma articulação ou em torno do sistema como um todo, para ver se ela pode ser analisada de uma forma condizente com a engenharia da tensegridade. É evidente, porém, que as noções tradicionais de planos inclinados e alavancas precisam, no mínimo, de uma atualização – ou até mesmo de uma revisão total – à luz da evidência crescente da "compressão flutuante" como um princípio universal de construção em nossa biomecânica.

Concessões devem ser feitas, nessa visão de tensegridade, para a realidade do corpo em movimento. Em nossa opinião, o corpo percorre uma gama, em diferentes indivíduos, em diferentes partes do corpo, e em movimentos diferentes em várias situações, que vai da segurança oferecida por uma estrutura de compressão contínua até o controle sensível da tensegridade pura, autossuficiente. Denominamos esse ponto de vista como "espectro dependente de tensão" – o corpo operando por meio de diferentes sistemas mecânicos dependentes da necessidade local.

Pensava-se que a hérnia de disco era certamente o resultado de se tentar usar a coluna como uma estrutura de compressão contínua, contrariamente ao seu pro-

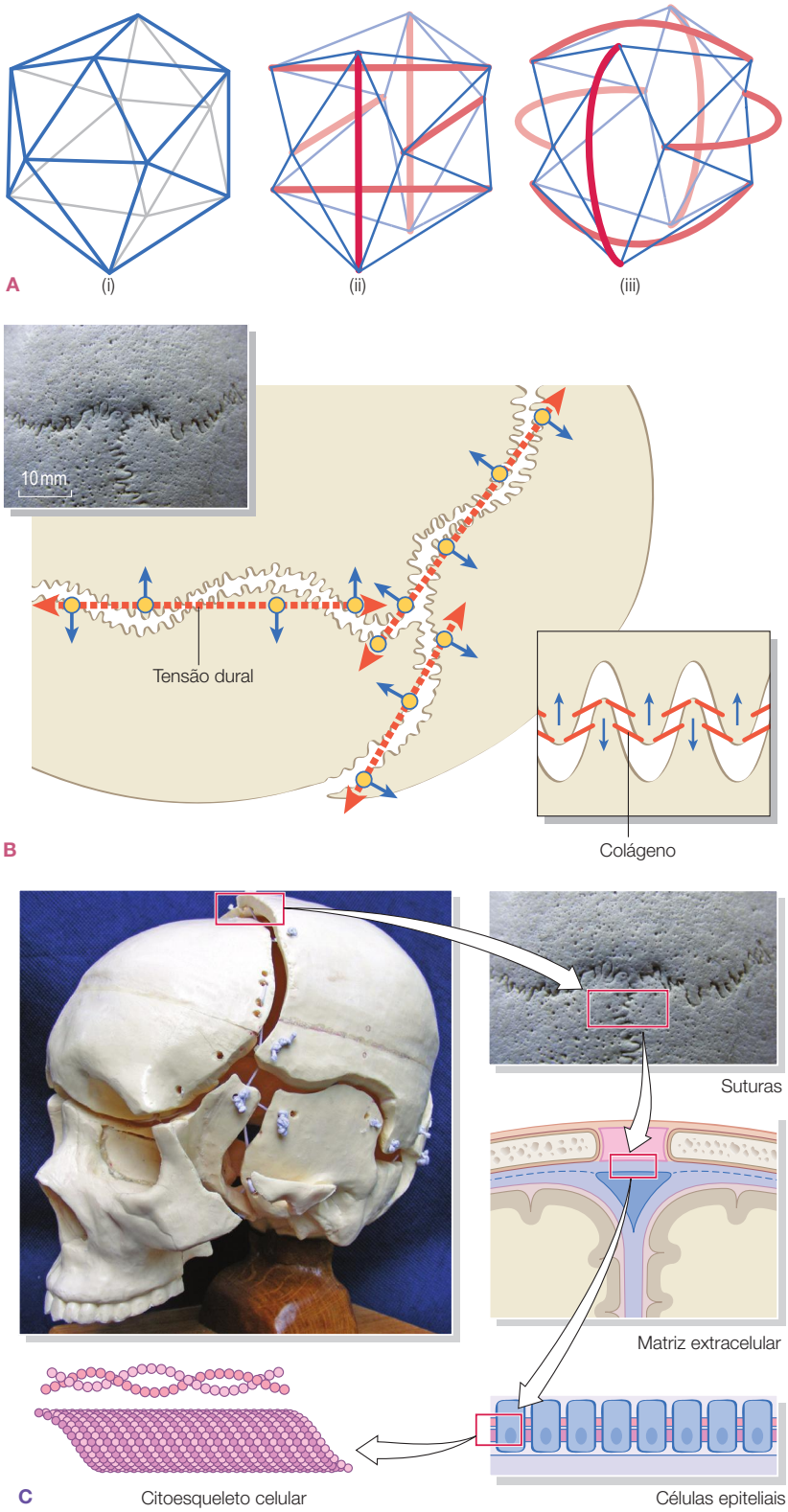

Figura 1.57 O trabalho do Dr. Graham Scarr modela o crânio como uma estrutura de tensegridade. (A) Em nossa unidade de isocaedro simples, pinos retos podem ser substituídos por outros curvos. (B) Por causa das suturas onduladas, as membranas dural e periosteal atuam para manter as suturas separadas, assegurando a patência sutural. (C) Este processo é uma tensegridade que vai do todo até o nível celular. [Partes (A) e (B) adaptadas com a permissão de Scarr G.] Um modelo da calota craniana como uma estrutura de tensegridade e sua importância para o desenvolvimento cranial normal e anormal. (International Journal of Osteopat Medicine, 2008;11:80-89.) [Parte (C) adaptada com a permissão de Scarr (2008) e Scarr G. Simple geometry in complex organisms. Journal of Bodywork and Movement Therapies de 2012;14:424-444.]

jeto. Evidências recentes, no entanto, apontam para microtensões no anel por excessos de rotação como uma causa mais frequente do que a compressão traumática direta.[117] O senso comum diz que um saltador de longa distância ao aterrissar no ponto mais distante de seu salto depende momentânea, mas definitivamente, da resistência à compressão de todos os ossos da perna e cartilagens tomados em conjunto. (Embora, mesmo nesse caso, em que os ossos da perna podem ser pensados como uma "pilha de tijolos", a força de compressão é distribuída através da rede de colágeno dos ossos, e para os tecidos moles do corpo inteiro em modo de "tensegridade"). Nas atividades diárias, o corpo utiliza um espectro de modelos estruturais que vai da tensegridade até um padrão baseado na compressão.[118]

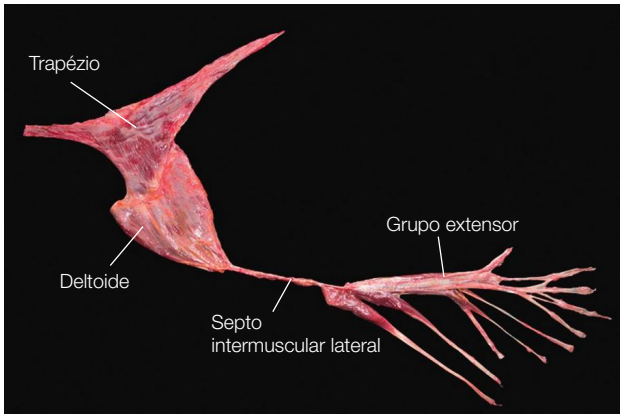

Figura 1.58 Esta dissecação mostra claramente como, alterando-se o ângulo do bisturi em 90º, é possível demonstrar uma continuidade fascial sobre as ligações distais de um músculo (ou da estrutura dos tecidos moles) até o próximo, formando uma linha fascial contínua de tensão a partir do crânio e da coluna vertebral até a parte de trás dos dedos – Linha Superficial Posterior do Braço (ver Cap. 7).

Observando a série que vai da pura compressão de uma pilha de blocos até a tensegridade autossuficiente da Figura 1.56, um veleiro oferece uma das várias estruturas "intermediárias" (Fig. 1.60). Ancorado, o mastro se manterá de pé por conta própria, mas quando você "vê as velas inflando e se arredondando com o vento a favor", o mastro em plena carga deve ser reforçado com brandais e estais tensionais ou acabará se quebrando. Por meio dos cabos de tração, as forças são distribuídas em torno do barco, e o mastro pode ser mais fino e mais leve do que deveria ser. Nossa coluna vertebral é construída da mesma forma e depende do equilíbrio da tensão dos "estais" (os eretores da espinha, mais especificamente o longuíssimo do dorso) em torno dela para reduzir a necessidade de tamanho e peso extras na estrutura da coluna vertebral, especialmente nas vértebras lombares (Fig. 1.61). 1-2

As estruturas de Frei Otto, bela arquitetura biomimética membranosa que depende dos princípios de tensão, mas não é pura tensegridade autônoma (porque está ancorada e depende de suas conexões com o solo), podem ser vistas no aeroporto de Denver ou no www.freiotto.com (Fig. 1.62). Aqui podemos ver, especialmente com as estruturas de cabos e membranas que caracterizam a Munich Olympiazentrum, outra

Figura 1.59 Quem, a não ser Fred Astaire, encarna a leveza e resposta fácil sugeridas pelo modelo de tensegridade do funcionamento humano? Enquanto o restante de nós se esforça da melhor maneira possível tentando não comprimir a coluna a exemplo das pilhas de tijolos, os ossos dele flutuam sempre com uma postura raramente vista em outros lugares.

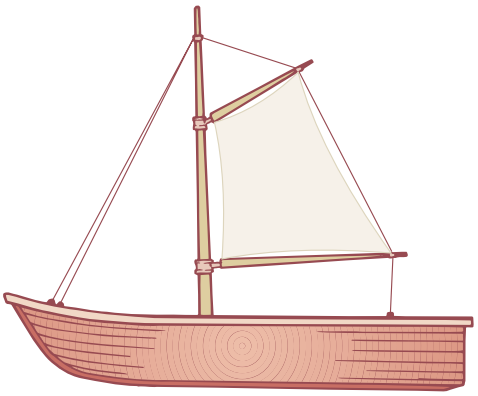

Figura 1.60 Um veleiro não é estritamente uma estrutura de tensegridade, ainda que a integridade estrutural dependa um pouco dos elementos de tensão – brandais, estais, adriças e escotas que retiram parte do excesso de tensão para que o mastro possa ser menor do que deveria ser.

Figura 1.61 De um modo semelhante, os eretores, especificamente o longuíssimo, agem como nossos "estais" na coluna vertebral, permitindo que ela fique menor do que deveria caso fosse, de outro modo, uma estrutura de compressão contínua. O iliocostal é construído e age como o mastro abaixo. (Imagem cedida por Primal Pictures, www.primalpictures.com)

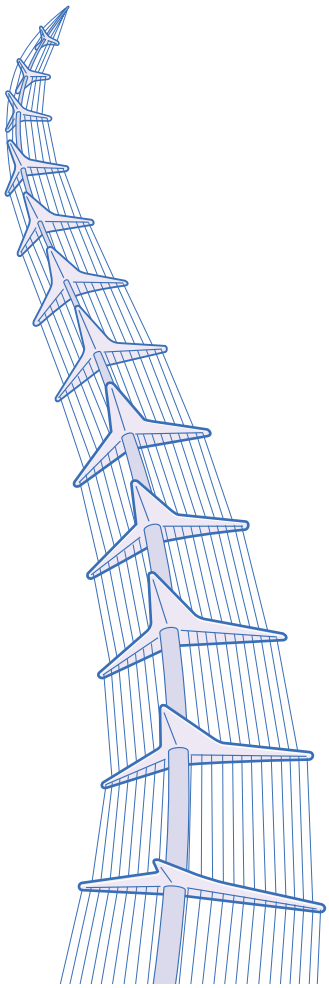

Figura 1.62 Este mastro de Frei Otto depende ainda mais fortemente da tensão para sua integridade. O núcleo é flexível e cairia sem os cabos para segurá-lo. Ao ajustar os cabos e depois prendê-los, este mastro pode se transformar em um suporte sólido em um bom número de posições diferentes.

exploração de um equilíbrio tensão-compressão que se inclina fortemente na direção de uma dependência do lado tensional do espectro. O núcleo é flexível, suspenso apenas pelo equilíbrio das cordas ligadas aos seus "processos". Com as cordas no lugar, puxá-las pode colocar o mastro em qualquer lugar dentro do hemisfério definido pelo seu raio. Corte as cordas, e o núcleo flexível cairia no chão, incapaz de suportar qualquer coisa. Essa disposição assemelha-se ao músculo iliocostal, visto na borda exterior dos eretores na Figura 1.61.

Embora estejamos convencidos de que a arquitetura geral do corpo acabará sendo completamente descrita pela matemática da tensegridade, a declaração mais segura neste momento é que ela pode ser potencialmente utilizada dessa maneira, mas muitas vezes, e infelizmente, é usada de forma menos eficaz, como descrito anteriormente (Fig. 1.51). Ainda que este seja um assunto para futuras pesquisas e discussões, o que está claro é que a rede fascial interligada de tração do corpo é contínua e se retrai em direção aos ossos, que empurram para fora contra a malha da rede. O nosso corpo distribui tensão – especialmente a tensão sustentada de longo prazo – dentro de si em uma tentativa para igualar as forças sobre os tecidos. É clinicamente evidente que o relaxamento em uma parte do corpo pode produzir alterações em um lugar distante da intervenção, embora o mecanismo nem sempre seja evidente. Tudo isso aponta para que a tensegridade seja uma ideia pelo menos digna de consideração, talvez uma geometria primária para a construção de um ser humano. Os modelos do inventor Tom Flemons (www.intensiondesigns.com e Figs. 1.47C, 1.49, 1.55-1.56) são maravilhosamente sugestivos. Esses primeiros "diagramas de força" do ser humano ereto abordam, mas ainda não replicam, em sua resiliência e seu comportamento, um modelo de arquitetura humana. Eles estão brilhantemente suspensos em homeostase, mas não são naturalmente automotivadores (trópico) como com uma criatura biológica.

Pré-estresse e armazenamento de energia elástica

(A discussão sobre a elasticidade fascial será mais bem discutida no Cap. 10).

Cada sistema de tensegridade contém energia armazenada – isso é inerente ao sistema: os membros de compressão têm uma força compressiva constante, eles empurram para fora enquanto a rede tensional elástica puxa em direção ao centro. A estrutura de tensegridade em repouso é um equilíbrio das forças opostas, e não o cancelamento de uma delas. Deforme a tensegridade, como na Figura 1.50, e a energia adicional será armazenada para ser "devolvida" quando a força de deformação for retirada, e a estrutura retorna à sua forma original e ao equilíbrio de forças.

Se qualquer elemento de tensegridade se romper – uma escora de compressão, um elástico ou uma junção – esse equilíbrio dinâmico é perturbado e a estrutura vai mudar de forma até que desmorone completamente ou outro ponto de equilíbrio seja atingido. Nos nossos corpos, podemos observar isso em ação: em uma ferida que corta a derme, vemos que os lados da ferida se afastam um do outro, e rapidamente surge um edema no local, passivamente "sugado" pelos GAG esponjosos uma vez que o "aperto" da restrição tensional da camada dérmica e profunda foi aliviado pela abertura do corte. Os miofibroblastos (ver adiante) devem puxar os dois lados ao mesmo tempo e a nova trama da fáscia deve reparar os danos para restaurar o equilíbrio dinâmico entre o desejo de se expandir da substância fundamental por meio da absorção de água e o da tensão circunferencial da malha de colágeno circundante. A hidratação relativa dos nossos tecidos e especialmente a substância fundamental intersticial é determinada pelo equilíbrio entre essas forças centrípetas e centrífugas.

Uma vez que consideramos esses modelos de tensegridade em movimento e em situações de carga diferentes, precisamos de mais adaptabilidade. Estruturas de tensegridade frouxa são "viscosas" – elas exibem uma deformação fácil e uma mudança da forma líquida, mas entrarão em colapso sob qualquer carga significativa. Aperte as membranas de tração ou as cordas – especialmente se isso for feito regularmente de maneira sistemática – e a estrutura acabará se tornando cada vez mais resiliente, quase rígida, com uma resistência semelhante à da coluna. Em outras palavras, aumentar o pré-estresse aumenta a capacidade da estrutura para aceitar uma carga sem deformação.

Como colocado por Ingber:[119] "Um aumento na tensão de um dos membros resulta no aumento da tensão nos membros em toda a estrutura, mesmo aqueles no lado oposto." Todos os elementos estruturais interconectados de um modelo de tensegridade se reorganizam em resposta a um estresse local. E conforme a tensão aplicada aumenta, um número maior de membros vai permanecer na direção da parte tensional do estresse aplicado, resultando em um enrijecimento linear do material (embora distribuído de forma não linear).

Certamente isso é uma reminiscência da reação da resposta do sistema fibroso ao estresse de tração que descrevemos no início deste capítulo. Pegue um chumaço de algodão e puxe suavemente as extremidades para ver como de repente as fibras multidirecionais se alinham da mesma maneira com seus dedos até que o alongamento pare de forma brusca conforme as fibras alinhadas vão se ligando. Nosso corpo fibroso reage de forma semelhante quando confrontado com uma tensão extra, assim como uma estrutura de tensegridade ou as armadilhas de dedos chinesas (Fig. 1.63). Podemos continuar puxando, superar essas forças de ligação e rasgar ao meio a bola de algodão ou a armadilha de dedo chinesa. Quando isso acontece no corpo, temos uma lesão fascial.

Em outras palavras, as estruturas de tensegridade mostram resiliência, ficando mais rígidas à medida que recebem cargas até o ponto de ruptura ou colapso. Como afirmado anteriomente, quando uma estrutura de tensegridade recebe uma carga antecipadamente, em especial pela contração dos membros de tensão ("pré-estresse"), a estrutura é capaz de suportar mais de uma carga sem deformar. Ser ajustável em termos de "pré-estresse" permite que a estrutura biológica baseada na tensegridade enrijeça rápida e facilmente, a fim de suportar cargas maiores de estresse ou de impacto sem deformar e descarregar o estresse de forma rápida, para que a estrutura como um todo seja muito mais maleável e responsiva às cargas menores (Fig. 1.63).

A consequência é uma maior "estratégia de rigidez facial" em situações previsíveis de sobrecarga (levantar peso, deslocar um piano) e uma "estratégia de controle neuromuscular" em condições de situações imprevisíveis de baixa carga (pular sobre um córrego, jogar pingue-pongue).[120]

Nós descrevemos duas maneiras pelas quais o sistema miofascial pode remodelar em resposta ao estresse ou à antecipação de estresse: (1) a rápida e óbvia – o tecido muscular pode se contrair muito rapidamente por capricho do sistema nervoso dentro das faixas fasciais para pré-estressar uma área ou linha de fáscia; (2) estresses de longo prazo podem ser acomodados pela remodelação da MEC em torno dos padrões de estresse, adicionando matriz onde é mais exigido (Fig. 1.64). Recentemente, surgiu uma terceira maneira de pré-estressar as lâminas fasciais (a pesquisa foi iniciada há algum tempo, mas não faz muito tempo que a história chegou aos círculos do terapia corporal e osteopática), incluímos, portanto, um breve relatório sobre essa nova classe de resposta fascial – a contração ativa de determinada classe de fibroblastos sobre a própria MEC.[121]

O papel essencial dos miofibroblastos fornece uma transição perfeita entre o mundo dos tecidos e ossos da macrotensegridade para o mundo citoesquelético da microtensegridade, o que será nosso assunto até o fim deste capítulo. Afora isso, as muitas implicações terapêuticas dessa descoberta ainda estão surgindo.

Basta dizer que a fáscia tem sido pensada como algo plástico ou viscoelástico, mas não contrátil. Ambas as teses estão sendo revistas à luz das novas pesquisas. De acordo com Schleip, "assume-se geralmente que a fáscia é apenas um contribuinte *passivo* para o comportamento biomecânico, ao transmitir a tensão que é criada pelos músculos ou outras forças... [mas] há indícios recentes que indicam que ela pode ser capaz de se contrair de forma autônoma e desempenhar assim um papel mais ativo".[122]

Miofibroblastos

Na verdade, grandes lâminas de fáscia podem ser consideradas como contráteis sob circunstâncias definidas e interessantes. Sabemos agora que todas as células são como "Velcro®" para a MEC, que todas elas contêm pelo menos alguma actina e são, portanto, capazes de exercer alguma influência sobre a matriz. No entanto, há uma classe de células na fáscia que são capazes de exercer força contrátil clinicamente significativa – o suficiente, por exemplo, para influenciar a estabilidade lombar.[123] Essa classe de células tem sido chamada miofibroblastos (MFB, ver Fig. 1.45B). Os MFB constituem um meio-termo entre uma célula do músculo liso (normalmente encontrada nas vísceras na extremidade de um nervo motor autônomo) e o fibroblasto tradicional (a célula que primeiro constrói e depois mantém a matriz de colágeno). Uma vez que ambas as células do músculo liso e dos fibroblastos se desenvolvem a partir do mesmo mesoderma primário, não é de admirar (em retrospectiva, como de costume) que o corpo possa encontrar alguma utilidade para a célula de transição entre as duas, mas como essas células têm algumas características surpreendentes, isso impediu que elas fossem mais cedo reconhecidas. Aparentemente, a evolução encontrou usos variáveis para esta célula, pois os MFB têm vários fenótipos importantes que vão dos fibroblastos ligeiramente modificados até as células musculares lisas quase típicas.[125,126]



Figura 1.63 Uma ligeira modificação do icosaedro das Figuras 1.50 e 1.53 – basta deslizar a extremidade do pino ao longo das faixas de borracha para que o resultado seja um tetraedro ligeiramente truncado e se aproxime mais da situação humana real. Nesta forma, os elásticos "miofasciais" correm em uma paralela mais próxima dos pinos "ósseos" (como a maioria dos músculos faz, especialmente em nossos membros). As pequenas tiras de elástico perto dos vértices atuam como uma espécie de "ligamento" que mantém os pinos/ossos unidos, mas sem se tocarem, o que, em uma aproximação bastante precisa, Fuller chamou de "beijo tímido". Os ossos humanos (com exceção do hioide e de alguns sesamoides) não flutuam em isolado esplendor; eles estão muito unidos nas articulações, as quais direcionam e limitam de forma definitiva o movimento entre os ossos, quando se compara com a total liberdade oferecida pela tensegridade idealizada das Figuras 1.50 e 1.53. Aplique pressão externa a este modelo para ver por que tantas lesões por impacto resultam em lesão no ligamento em vez de lesão muscular.

A contração crônica dos MFB desempenha um papel nas contraturas crônicas como a contratura da fáscia palmar de Dupuytren ou o ombro congelado (capsulite adesiva).[125] Os MFB são claramente muito ativos durante a cicatrização de feridas e a formação de cicatrizes, ajudando a reunir o corte na metamembrana e a construir novos tecidos.[127] Para ser breve, vamos deixar que o leitor siga as referências para esses papéis possivelmente intrigantes na patologia do corpo para que possamos definir melhor nosso objetivo declarado de descrever como a fáscia funciona normalmente.

Agora está claro que os MFB ocorrem na fáscia saudável e especialmente nas lâminas de fáscias, como a fáscia lombar, a fáscia lata, a fáscia crural e a fáscia plantar. Eles também têm sido encontrados nos ligamentos, tendões, meniscos e nas cápsulas de órgãos. A densidade dessas células pode variar de forma positiva com a atividade física e o exercício, mas, de todo modo, a densidade é altamente variável em diferentes partes do corpo e entre as pessoas.

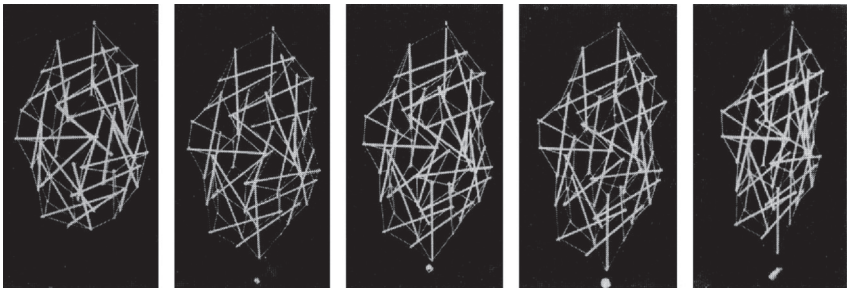

Figura 1.64 Ao "pré-estressar" uma estrutura de tensegridade, ou seja, colocar antecipadamente uma pressão especial sobre ela, notamos que (1) muitos dos membros, tanto de compressão como de tensão, tendem a se alinhar ao longo das linhas de tensão, e (2) a estrutura fica "mais firme" – preparada para lidar com mais carga sem alterar muito a forma. (Reproduzido com permissão de Wang et al., 1993.[124])

Um aspecto muito surpreendente dessas células é que – ao contrário de todas as outras células musculares no corpo, lisas ou estriadas – elas *não* são estimuladas a se contrair por meio da sinapse neural normal. Portanto, estão fora do alcance do controle consciente, ou mesmo do controle inconsciente, como nós normalmente entendemos. Os fatores que induzem a contração de longa duração e de baixa energia dessas células são: (1) tensão mecânica prolongada que atravessa os tecidos em questão, e (2) citocinas específicas e outros agentes farmacológicos, tais como óxido nítrico (que relaxam os MFB) e histamina, mepiramina e oxitocina (que estimulam a contração). Surpreendentemente, nem a norepinefrina, nem a acetilcolina (neurotransmissores comumente usados para contrair o músculo), nem a angiotensina ou a cafeína (bloqueadores dos canais de cálcio) têm algum efeito sobre esses MFB. Muitos estão localizados perto dos vasos capilares, o melhor lugar para se entrar em contato com esses agentes químicos.[128]

A contração, quando ocorre, vem muito lentamente em comparação com qualquer contração muscular, levando de 20 a 30 minutos para se formar e mantendo-se durante mais de uma hora antes de retroceder lentamente. Com base nos estudos *in vitro*, até hoje, esse sistema não é de reação rápida, é construído para cargas mais prolongadas, agindo tão lentamente como acontece sob o estímulo químico líquido, e não sob o estímulo neural. Um aspecto do ambiente líquido é, naturalmente, o seu pH, e um pH baixo, ácido, inferior na matriz tende a aumentar a contratilidade desses MFB.[129] Portanto, as atividades que produzem mudanças de pH no meio interno, como padrão desordenado de respiração, sofrimento emocional ou alimentos que produzem ácidos, poderiam induzir um enrijecimento geral no corpo fascial. E com isso finalizamos esta breve incursão pela química, que é mais bem abordada em outros lugares.[130]

Os MFB também induzem a contração através da matriz em resposta à carga mecânica, como seria de se esperar. Com a lenta resposta dessas células, leva por volta de 15 a 30 minutos ou mais antes de a fáscia em questão ficar mais tensa e rígida. Essa rigidez ocorre porque os MFB puxam a matriz de colágeno, "enrugando-a" (Fig. 1.65).

A maneira como o MFB contrai e tensiona a matriz fibrosa da MEC é instrutiva, e nos levará para o fascinante mundo da tensegridade no nível celular.

Células fibroblásticas normais são incapazes de aumentar o grau de tensão ou formar os tipos de ligações intracelulares e extracelulares necessários para tracionar significativamente a MEC (Fig. 1.66A). Sob estresse mecânico, no entanto, certos fibroblastos irão se diferenciar em um proto-MFB, que constrói mais fibras de actina e as conecta às moléculas de adesão focal próximas da superfície da célula (Fig. 1.66B). Além disso, um estímulo mecânico e químico adicional pode resultar na diferenciação completa do MFB, caracterizada por um conjunto completo de conexões entre as fibras e as glicoproteínas da MEC através da membrana do MFB para as fibras de actina conectadas ao citoesqueleto (Fig. 1.66C).

A contração produzida por essas células – que muitas vezes se organizam, como vagões de trem, em sincício linear como as células musculares também o fazem – pode gerar rigidez ou encurtamento de grandes áreas nas lâminas de fáscia onde muitas vezes residem, bem como estabelecer uma fáscia adicional de reforço (Fig. 1.67).

Essa descoberta, embora ainda em seus estágios iniciais em termos de investigação, promete inúmeras implicações relativas à capacidade do corpo para ajustar a rede fascial. Essa forma de "pré-estresse" – um meio-termo entre a contração imediata do puro músculo e a remodelação da fibra de criação mostrada pelo fibroblasto puro – pode preparar o corpo para cargas maiores ou facilitar a transferência de cargas de uma fáscia para a outra. Em termos de capacidade de resposta da fáscia, vemos um espectro de capacidade contrátil desde o ajustamento quase instantâneo do músculo esquelético por meio da contração espiral mais generalizada da célula do músculo liso até o mais passivo, mas ainda responsivo, fibroblasto na outra extremidade do espectro do tecido conjuntivo.

Levando-se em consideração como esses MFB podem ser estimulados por carga mecânica (fibrosa) ou por agentes químicos líquidos, também podemos detectar nesse sistema a dança entre as redes neural, vascular e fibrosa que vai contribuir para moldar o que

Figura 1.65 Uma contração de miofibroblastos (MFB) pode produzir "dobras" visíveis sobre o substrato *in vitro*, demonstrando a capacidade da força motriz do MFB para afetar a matriz circundante. (De Hinz et al., 2002. Cedido pelo Dr. Boris Hinz, do Laboratory of Tissue Repair and Regeneration, da Faculty of Dentistry da Universidade de Toronto.)[131]

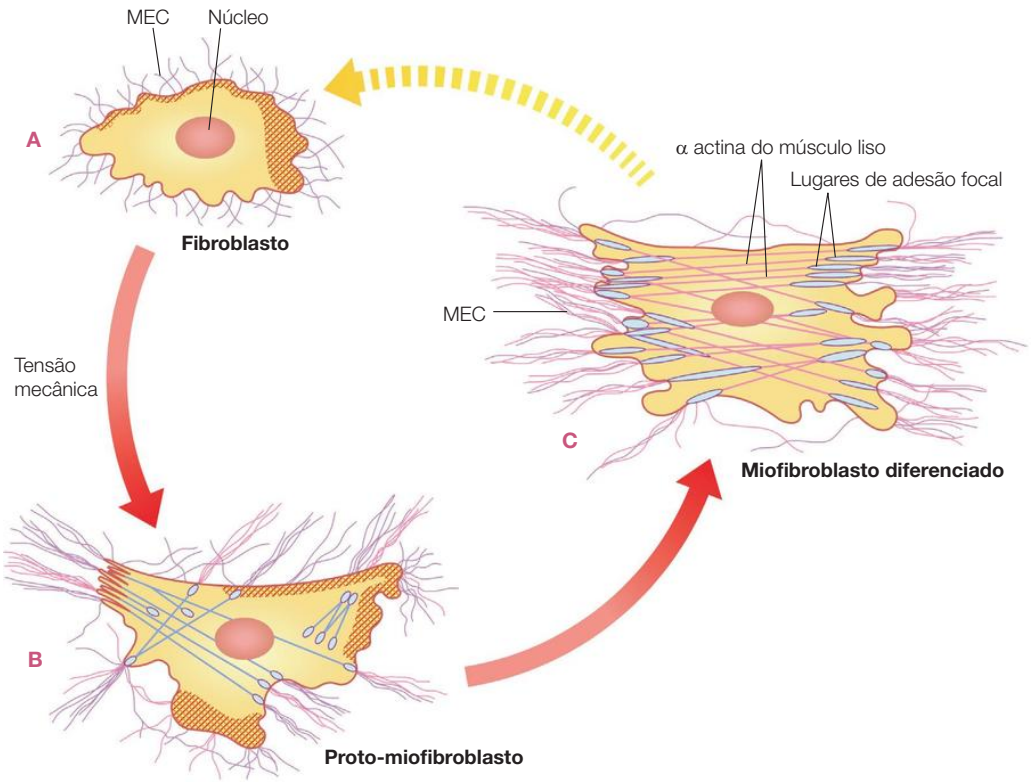

Figura 1.66 Os MFB são feitos para se diferenciarem em duas fases. Apesar de os fibroblastos normais terem actina em seu citoplasma e integrinas que os conectam à matriz, eles não formam complexos de adesão ou mostram fibras de estresse (A). Na fase de proto-MFB, eles formam fibras de estresse e complexos de adesão através da membrana da célula (B). Os MFB maduros mostram mais fibras de estresse permanentes formadas pela α actina do músculo liso, assim como extensas adesões focais que permitem a tração da actina através da membrana para a MEC (C). (Adaptado de Tomasek J et al. Nature Reviews. Molecular Cell Biology; 2002.)

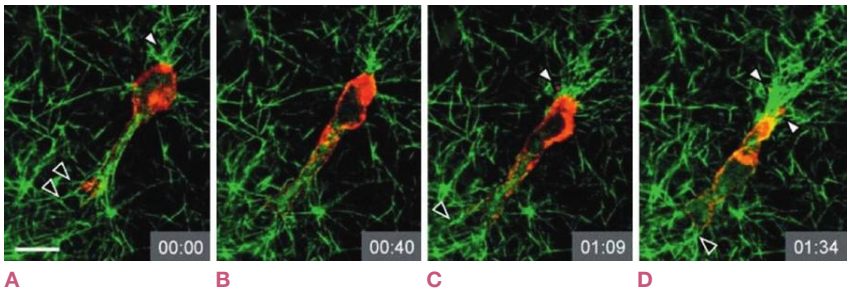

Figura 1.67 Fotos retiradas de um vídeo sobre a migração de uma célula de melanoma através de uma treliça de colágeno em 3-D ao longo de uma hora de trabalho. Observe como o colágeno (verde) é remodelado pela passagem da célula, por meio de uma interação com as integrinas na superfície da célula. (De Friedl, 2004, com permissão de Springer-Science+Business Media.)

aqui chamamos de "Medicina Espacial": como o corpo sente e se adapta às mudanças de forma causadas pelas forças internas ou externas.

Voltando à nossa discussão sobre a tensegridade, introduzimos os MFB neste ponto porque eles mostram como o corpo pode alterar o "pré-estresse" da tensegridade do corpo em vários newtons para enrijecê-lo para uma carga maior. Por causa do tempo envolvido, tem de haver uma antecipação de mais estresse e carga para que a contração ocorra. Por isso, podemos questionar se o estresse emocional pode induzir uma carga semelhante e a resposta do MFB, criando em geral uma pessoa bioquimicamente "mais rígida" (de modo literal), menos sensível (as terminações nervosas sensoriais intersticiais ficariam inertes) e menos adaptável.[121]

Na extremidade inferior da escala de tamanho, essa discussão também nos leva a como a microtensegridade trabalha para conectar todo o funcionamento das células internas à MEC da rede fascial. Não são apenas os MFB que são capazes de se conectar à MEC. Nesse nível microscópico, as aplicações de tensegridade são mais inequívocas, e trazem todas as promes-

sas de revolucionar nossa abordagem da medicina ao antecipar um aspecto espacial e mecânico distribuído como um complemento para a atual visão bioquímica e biomecânica limitada.

Microtensegridade: como as células equilibram tensão e compressão

Até este ponto, discutimos tensegridade no nível macroscópico, em relação com nosso modelo dos Trilhos Anatômicos. Ao discutir os MFB, vimos como a estrutura celular interna poderia se ligar à macroestrutura da MEC. O limite do argumento da geometria da tensegridade foi recentemente reforçado por uma extensa pesquisa, agora mais conhecida pelo nome de mecanobiologia, que dá importância à formação do movimento e à intervenção manual de todos os tipos. Antes de abordarmos a tensegridade na parte principal do livro, vamos mais uma vez recorrer ao microscópio. Aqui encontramos um novo conjunto de conexões com um indício inesperado para o efeito do movimento e reposicionamento na função celular, incluindo até mesmo a expressão epigenética.

Podemos perdoar uma pessoa que, com base neste livro e excetuando-se os últimos parágrafos sobre os MFB, pense que as células "flutuam" de forma independente dentro da MEC que estamos descrevendo, e de fato foi assim que eu mesmo ensinei por vários anos. Gostaria de enfatizar que "A medicina tem feito grandes coisas, concentrando-se na bioquímica dentro das células, enquanto os terapeutas manuais e do movimento se concentram no que se passa entre as células". A célula foi vista como "um balão cheio de gelatina", no qual as organelas flutuam da mesma maneira que a célula flutua no meio da MEC.

Essa nova pesquisa – e aqui nós dependemos muito do trabalho do Dr. Donald Ingber e de sua competência no Children's Hospital em Boston – demoliu completamente qualquer separação. Foi demonstrado definitivamente que existe um "sistema musculoesquelético" muito estruturado e ativo no interior da célula, o chamado citoesqueleto, ao qual cada organela está ligada e ao longo do qual elas se movem.[132] O citoesqueleto não é um nome muito adequado na medida em que ele também contém moléculas de actomiosina que podem se contrair para exercer uma força no interior da célula, sobre a membrana da célula ou – como se viu em relação aos MFB – através da membrana para além da matriz, por isso na célula ele realmente corresponde ao sistema musculoesquelético ou miofascial. Essas conexões mecanicamente ativas – microtúbulos resistentes à compressão, microfilamentos de tração e elementos interfibrilares – correm entre as atividades internas de quase todas as células e na MEC, uma relação mutuamente ativa que coloca um fim à ideia de que as células independentes flutuam dentro de um mar de produtos "mortos" do tecido conjuntivo.

Há tempos se sabe que a "bolsa dupla" da membrana celular dos fosfolipídios está repleta de proteínas globulares que oferecem locais receptores tanto dentro quanto fora da célula, aos quais muitos produtos químicos, mas altamente específicos, poderiam se ligar, mudando a atividade da célula de várias formas (ver Fig. 1.29). A pesquisa de Candace Pert apresentada em *Molecules of Emotion*, que faz das endorfinas uma palavra familiar, é um exemplo dos tipos de ligações em que a química além da célula, que se liga a esses receptores de membrana cruzada, afeta o funcionamento fisiológico dentro da célula.[133]

As moléculas de "adesão"

A descoberta recente, e ainda mais relevante para o nosso trabalho, é que além desses quimiorreceptores, algumas das proteínas globulares transmembrana (uma família de produtos químicos conhecidos como integrinas [incluindo selectinas, caderinas e uma série de novas adições às moléculas de adesão]) são mecanorreceptores que comunicam tensão e compressão a partir do entorno celular – a MEC – para o interior da célula, e até mesmo para o núcleo (Fig. 1.68). Por isso, além da regulação química, podemos agora acrescentar a ideia de regulação mecânica celular.

No início da década de 1980, pensava-se nos círculos científicos que as proteínas da substância fundamental e da matriz adesiva estavam ligadas ao sistema do citoesqueleto intracelular.[132] É essa ligação – a partir do núcleo ao citoesqueleto às moléculas de adesão focal no interior da membrana, através da membrana com as integrinas e, em seguida, através do glicocálice[134] e dos proteoglicanos, tais como a fibronectina à própria rede de colágeno (Fig. 1.69) – que é extraordinariamente forte nos MFB, trabalhando em geral a partir da célula até a própria matriz, mas o mesmo tipo de processo de regulação mecânica estende-se a todas as células, muitas vezes trabalhando a partir de fora para dentro: movimentos mecânicos no ambiente da MEC podem afetar, para melhor ou para pior, o funcionamento das células.

Embora seja evidente que algum tipo de adesão celular é necessário para manter o corpo unido, a extensão e a importância dessa sinalização mecânica dentro das moléculas de "adesão", agora chamada mecanotransdução, está sendo vista por desempenhar um papel em uma ampla variedade de doenças, incluindo asma, osteoporose, insuficiência cardíaca, aterosclerose e acidente vascular cerebral, bem como em problemas mecânicos mais óbvios, como lombalgia e dores nas articulações.[135] De uma maneira menos óbvia, ela ajuda a orientar tanto o desenvolvimento embrionário

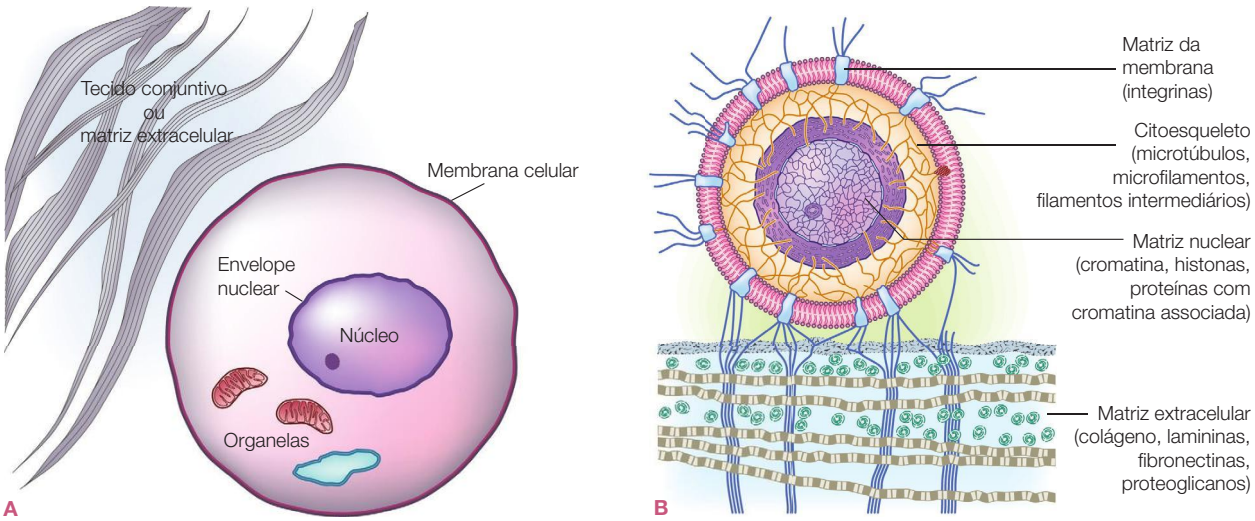

Figura 1.68 Duas representações sobre a relação entre a célula e a MEC circundante. (A) A visão tradicional, em que cada elemento tem a sua autonomia. (B) A representação mais atual, na qual o material nuclear, a membrana nuclear e o citoesqueleto estão todos ligados mecanicamente por intermédio das integrinas e das proteínas laminares à MEC circundante. (Adaptado de Oschman, 2000.)

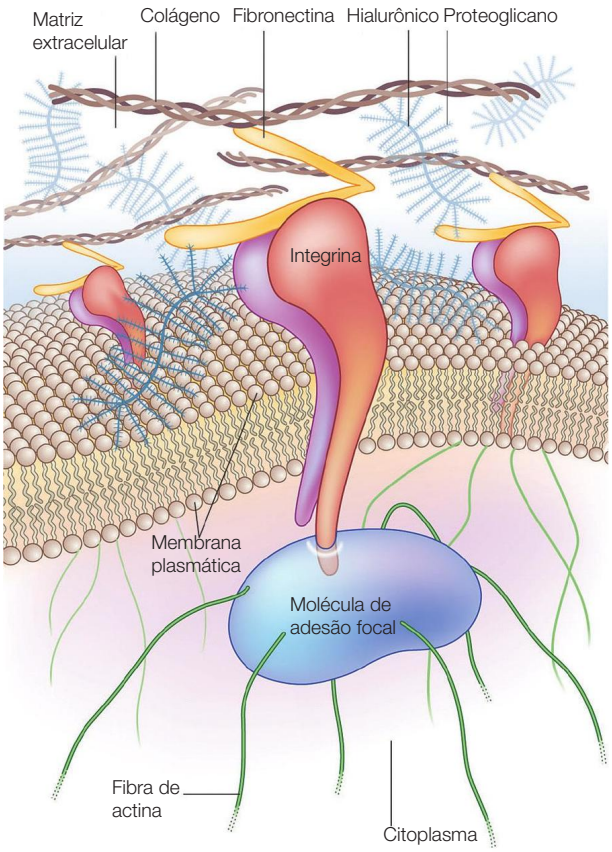

Figura 1.69 As integrinas – "flutuando" na membrana de fosfolipídios – realizam conexões semelhantes ao Velcro® entre os elementos celulares apresentados na Figura 1.68 e os elementos extracelulares da MEC.

quanto uma variedade de processos no organismo totalmente formado, incluindo a coagulação sanguínea, a cicatrização de feridas e a erradicação da infecção.[136,137]

Por exemplo:

Um exemplo impressionante da importância da adesão para o funcionamento adequado das células vem de estudos da interação entre os componentes da matriz e as células epiteliais mamárias. As células epiteliais em geral formam a pele e a mucosa da maioria das cavidades do corpo; elas estão geralmente dispostas em uma única camada sobre uma matriz especializada chamada lâmina basal. As células epiteliais especiais que revestem as glândulas mamárias produzem leite em resposta ao estímulo hormonal. Se as células epiteliais mamárias são removidas de ratinhos e cultivadas em placas de laboratório, elas rapidamente perdem sua forma regular, cuboide, e a capacidade de produzir proteínas de leite. Se, no entanto, elas são cultivadas na presença de laminina (a proteína adesiva básica na lâmina basal), recuperam sua forma usual, organizam uma lâmina basal e reúnem-se em estruturas semelhantes a glândulas capazes de produzir uma vez mais os componentes do leite.[138]

Em outras palavras, os receptores mecânicos e as proteínas da MEC estão ligados dentro da célula em um sistema de comunicação por meio das integrinas na superfície da célula. Essas conexões agem para alterar a forma das células e dos seus núcleos (ver Fig. 1.50) e, com isso, suas propriedades fisiológicas. Como as células respondem às mudanças na mecânica do seu entorno?

A resposta das células depende do tipo de células envolvidas, de seu estado no momento e da composição específica da matriz. Às vezes, as células respondem mudando de forma. Outras vezes, elas migram, proliferam, se diferenciam ou reorganizam suas atividades de maneira mais sutil. Geralmente, as várias mudanças emanam das alterações na atividade dos genes.[138]

A informação transmitida nessas "moléculas mecânicas" semelhantes a molas viaja da matriz para dentro da célula para alterar a expressão genética ou metabólica e, se for o caso, para fora da célula de volta para a matriz:

Descobrimos que quando aumentamos o estresse aplicado às integrinas (moléculas que atravessam a membrana celular e ligam a matriz extracelular ao citoesqueleto interno), as células responderam tornando-se cada vez mais rígidas, assim como fazem os tecidos como um todo. Além disso, as células vivas poderiam ficar rígidas ou flexíveis pela variação do pré-estresse no citoesqueleto, alterando, por exemplo, a tensão nos microfilamentos contráteis.[139]

O real mecanismo das conexões entre a matriz extracelular e a matriz intracelular é geralmente efetuado por inúmeras ligações fracas – uma espécie de efeito Velcro® –, em vez de alguns pontos fortes de inserção. Os MFB, com suas conexões muito fortes, seriam uma exceção. Essas ligações de adesão focal e integrina externa respondem às condições de mudanças conectando e desconectando rapidamente nos locais dos receptores quando a célula, por exemplo, está migrando.[140] Estressar mecanicamente os quimiorreceptores na superfície da célula – aqueles envolvidos no metabolismo, como no trabalho de Pert – não transmite força dentro da célula de maneira eficiente. Este trabalho de comunicar a imagem de tensão e de compressão local é deixado exclusivamente para as integrinas, que aparecem "em praticamente todos os tipos de células no reino animal".[139]

Isso nos leva a um quadro muito diferente da relação entre biomecânica, percepção e saúde. As células não flutuam como "ilhas" independentes dentro de um mar "morto" da matriz intercelular. Elas estão conectadas, e ativas no interior, a uma matriz responsiva que muda ativamente, uma matriz que está se comunicando de forma significativa com a célula por meio de numerosas conexões (ver Fig. 1.69B e 1.70). As conexões são ligadas por meio de uma geometria de tensegridade de todo o corpo, e estão em constante mudança em resposta à atividade da célula, à atividade do corpo (conforme se comunicam mecanicamente ao longo dos trilhos da matriz de fibras) e à condição da própria matriz.[141]

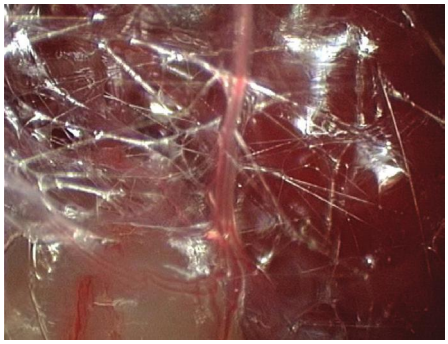

Figura 1.70 Fotos reais *in vivo* da rede de tecido conjuntivo feitas pelo Dr. J. C. Guimberteau mostram as diferentes formas poligonais do sistema microvacuolar de deslizamento – nesta imagem assemelham-se às trabéculas dos ossos. Podemos ver aqui como os capilares são mantidos dentro da rede de tecido conjuntivo extensível. (Com permissão do Dr. J.C. Guimberteau, cirurgião plástico, da mão e da Endovivo Productions.)

Microtensegridade e saúde biomecânica ideal

Parece que as células se reúnem e se estabilizam pela sinalização tensional, que se comunicam e se movem pelos ambientes locais por meio de moléculas adesivas e que o sistema músculo-fascial-esquelético como um todo funciona em grande parte como uma tensegridade. Segundo Ingber: "Apenas a tensegridade, por exemplo, pode explicar como a cada vez que você move seu braço sua pele estica, sua matriz extracelular se estende, suas células distorcem e as moléculas interligadas que constituem a estrutura interna da célula sentem a tração – tudo sem qualquer ruptura ou descontinuidade".[139] Essa é uma declaração muito atualizada do ponto de vista oferecido pelo *The endless web* com o qual começamos este capítulo.

A soma total da matriz, os receptores e a estrutura interna da célula constituem nosso corpo "espacial". Embora essa pesquisa definitivamente demonstre sua capacidade de resposta biológica, uma questão permanece a respeito de este sistema ser "consciente" em qualquer sentido real, como postulado no início deste capítulo, ou se nós percebemos seu funcionamento apenas por meio dos receptores neurais de alongamento e fusos musculares dispostos ao longo do músculo e do interstício do corpo fibroso.

Uma intervenção estrutural – de qualquer tipo – trabalha por meio desse sistema como um todo, mudando as relações mecânicas entre um número incontável de partes individuais ligadas à tensegridade, e ligando a percepção do nosso eu cinestésico à interação dinâmica entre células e matriz.

A pesquisa sobre as integrinas está apenas começando a nos mostrar os primórdios da "medicina espacial" – e a importância da saúde espacial:

Para investigar mais ainda a possibilidade, outros [pesquisadores no meu grupo] desenvolveram um método para projetar formas e função celulares. Eles forçaram células vivas a assumirem diferentes formas – esféricas ou achatadas, redondas ou quadradas –, colocando-as em pequenas "ilhas" adesivas compostas de matriz extracelular. Cada ilha adesiva foi cercada por uma superfície semelhante ao Teflon® para que as células não pudessem aderir.[138]

Com uma simples modificação da forma das células, eles puderam trocar células entre os diferentes programas genéticos. As células que foram alongadas e se propagaram achatadas tornaram-se mais propensas a se dividirem, enquanto as células arredondadas que foram impedidas de se propagarem ativaram o gene do suicídio apoptótico. Quando as células não são nem muito expandidas, nem muito confinadas, elas não gastam energia se dividindo ou morrendo. Em vez disso, elas se diferenciaram em um uso de tecido específico; células capilares formam tubos capilares ocos, as células do fígado secretam proteínas que normalmente o fígado fornece para o sangue, e assim por diante.

Assim, a informação mecânica aparentemente combina com os sinais químicos para dizer à célula e ao citoesqueleto o que fazer. Células muito achatadas, com seus citoesqueletos sobrecarregados, sentem que mais células são necessárias para cobrir o substrato circundante – como no reparo de feridas – e que a divisão celular é necessária. O arredondamento e a pressão indicam que muitas células estão competindo pelo espaço na matriz e que as células estão se proliferando em demasia; algumas devem morrer para evitar a formação de tumores. Entre esses dois extremos, a função normal do tecido é estabelecida e mantida. A compreensão de como essa mudança ocorre poderia levar a novas abordagens no tratamento do câncer e na reparação dos tecidos e talvez até mesmo à criação de substitutos de tecido artificial.[141]

A nova proporção

Esta pesquisa aponta o caminho em direção a um papel holístico para a distribuição mecânica de estresse e tensão no corpo que vai muito além de simplesmente lidar com a dor de tecidos localizada.[141] Se cada célula tiver um ambiente mecânico ideal, então há uma "postura" ideal – provavelmente um pouco diferente para cada indivíduo, baseada na genética, na epigenética e nos fatores de uso pessoal – em que cada célula do corpo está em seu equilíbrio mecânico adequado para a função ideal. Isso poderia levar a uma nova, e cientificamente baseada, formulação da antiga busca da proporção humana "ideal" – um ideal não construído sobre a geometria da proporção ou nas harmonias musicais, mas no "lar" mecânico ideal de cada célula.

Por isso, criar um tônus uniforme entre os meridianos miofasciais e ainda mais em toda a rede de colágeno, poderia ter profundas implicações para a saúde, ao mesmo tempo celular e geral. "Muito simplesmente, a transmissão de tensão através de uma matriz de tensegridade proporciona um meio para distribuir as forças para todos os elementos interconectados e, ao mesmo tempo, unir ou 'sintonizar' todo o sistema mecanicamente como um só".[141]

Para os terapeutas manuais e do movimento, este papel de harmonizar todo o sistema fascial pode ter efeitos de longo prazo na saúde imunológica, na melhora da fisiologia e na prevenção de desarranjos futuros, bem como na autopercepção e na integridade pessoal. É esse propósito maior, juntamente com a coordenação do movimento, o aumento do alcance e o alívio da dor, que é realizado quando buscamos compensar a tensão para produzir um tônus uniforme – como as cordas de uma harpa ou o cordame de um veleiro – através dos meridianos miofasciais dos Trilhos Anatômicos (ver Fig. 10.1).

Na verdade, no entanto, todas as células estão envolvidas no que poderíamos chamar um "campo de tensão" (para mais detalhes, ver também Apêndice 3 sobre os meridianos da acupuntura). Quando a necessidade da célula por espaço é perturbada, há uma série de movimentos compensatórios, mas se o arranjo espacial adequado não for restaurado pelas compensações, a função das células fica comprometida – que é o que esta pesquisa deixa claro.[142] A mão ou o olho do terapeuta experiente pode detectar distúrbios e excessos no campo de tensão, embora uma forma objetiva de medir esses campos fosse bem-vinda. Uma vez descobertos, uma variedade de métodos de tratamento pode ser avaliada e tentada para aliviar o estresse mecânico.

A mecânica do soma autoajustável

O corpo tem de aliviar e distribuir o estresse continuamente. O mecanismo para fazê-lo – um fascinante sistema de adaptação fractal nos tecidos conjuntivos – foi recentemente descoberto e documentado. Não podemos deixar o mundo da fáscia sem compartilhar algumas das ideias e das belas imagens que vieram do trabalho do cirurgião plástico e da mão francês Dr. Jean-Claude Guimberteau.[143,144] Essas imagens mostram a interface entre microtensegridade e macrotensegridade (uma distinção artificial em primeiro lugar) em ação no corpo vivo (Fig. 1.70). 6-13

Dessa maneira, muitas das imagens, tanto verbais quanto visuais, que apresentamos aqui são tomadas a partir de experimentos *in vitro* ou a partir de tecido cadavérico. Com a devida permissão, as fotos nesta seção foram feitas *in vivo* durante a cirurgia. E elas demonstram muito bem o funcionamento saudável da fáscia

normal, revelando uma nova descoberta surpreendente de como as camadas fasciais "deslizam" umas sobre as outras.

As camadas fasciais na mão, especificamente no túnel do carpo, devem deslizar umas sobre as outras, mais do que em quaisquer outras superfícies pertinentes, por isso é compreensível que um cirurgião da mão fosse buscar mais precisão sobre essa questão. Cada plano fascial, no entanto, tem de deslizar sobre o outro se o movimento não tiver de ser desnecessariamente restringido. No entanto, ao fazer dissecações em cadáveres recém-congelados ou conservados, não se veem planos fasciais deslizando livremente uns sobre os outros; o que se vê, em vez disso, é uma delicada "penugem" fascial ou ligações cruzadas fortes que conectam planos mais superficiais com os mais profundos, bem como lateralmente entre os epimísios.[145] Isso se adéqua à imagem de "uma fáscia única" de continuidade que é o motivo deste livro, mas que questiona o que constitui o movimento "livre" dentro da rede fascial (Fig. 1.71). 6-12

Esse movimento dentro do túnel do carpo e com os tendões da parte inferior das pernas em torno do maléolo é normalmente representado nas anatomias como tendo bainhas tenossinoviais ou bursas especializadas para os tendões correrem no interior – muitas vezes representadas em azul nos atlas de anatomia como o Netter's[146] ou o Gray's.[147] O Dr. Guimberteau introduziu sua câmera dentro dessas supostas bursas do "sistema deslizante" e chegou a uma revelação surpreendente que não se aplica apenas à sua especialização, que é a área da mão, mas a muitas das áreas intersticiais frouxas do corpo: não há nenhuma descontinuidade entre o tendão e seus arredores. A guerra necessária entre a necessidade de movimento e a necessidade de manter conexão é resolvida por um conjunto fractalmente dividido e em constante mudança de bolhas poliédricas que ele chamou de "sistema colagenoso multimicrovacuolar de absorção".[144]

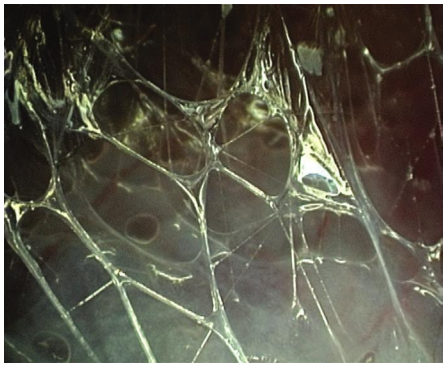

Figura 1.71 "As fibrilas, feitas de colágeno e elastina, delimitam os microvacúolos onde se cruzam entre elas. Esses microvacúolos são preenchidos com geleia hidrofílica feita de proteoaminoglicanos." O que uma foto ainda não consegue transmitir é a forma fractal e espumosa como essas estruturas microvacuolares rolam umas sobre as outras, se tornam mais elásticas, se reconstroem, se misturam e se separam. Guimberteau combina as previsões feitas pela geometria da tensegridade com os conceitos do sistema de pressão da manipulação visceral proferidos por outro francês, Jean-Pierre Barral. Este sistema responde a todas as forças sob a pele – tensegridade e um ótimo uso do espaço/embalagem mais próximo, pressão osmótica, tensão superficial, adesões celulares e gravidade. As fibrilas ocas pegajosas, elásticas em interação responsiva constante com os vacúolos criam uma gama de cordões e velas que muda a cada tração ou movimento vindo do lado de fora. Essa rede areolar pegajosa poderia formar um sistema adaptativo em todo o corpo que permitisse a miríade de pequenos movimentos subjacentes ou esforços voluntários maiores. (Fotos e citações de Promenades Sous La Peau. Paris: Elsevier; 2004. Com permissão do Dr. J.C. Guimberteau, cirurgião plástico, da mão e Endovivo Productions.)

A pele dessas bolhas é formada a partir de colágeno e elastina dos tipos I, II, IV e VI. As bolhas são preenchidas com 80% de água, 5% de gordura e 15% de proteoglicosaminoglicanos hidrofílicos. As moléculas, semelhantes a samambaias, da mistura açúcar-proteína se espalham através do espaço, transformando o conteúdo do microvacúolo em uma geleia ligeiramente viscosa. Quando o movimento ocorre entre as duas camadas mais organizadas em ambos os lados (o tendão, por exemplo, e o retináculo dos músculos flexores), essas bolhas rolam e deslizam em torno uma das outras, juntando-se e dividindo-se como bolhas de sabão fazem, em um caos aparentemente incoerente. O "caos", entendido matematicamente, na verdade esconde uma ordem implícita. Essa ordem subjacente permite que todos os tecidos dentro dessa complexa rede sejam vascularizados (e, portanto, nutridos e reparados), não importando para qual direção ele está sendo esticado, e sem as dificuldades logísticas apresentadas sempre que imaginamos os sistemas de deslizamento da maneira que temos feito tradicionalmente (Fig. 1.72).

Esse tipo de arranjo de tecido ocorre em todo o corpo, e não apenas no pulso. Sempre que as superfícies fasciais devem deslizar umas sobre as outras, na ausência de uma membrana serosa real, os proteoglicanos com bolhas de gel de colágeno aliviam os pequenos, mas necessários, deslocamentos entre a pele e o tecido subjacente, entre os músculos, entre os vasos e nervos e todas as estruturas adjacentes, acomodando uma grande variedade de forças automaticamente. Esse arranjo está quase literalmente em todos os lugares do nosso corpo; é a tensegridade trabalhando a cada segundo.

Há pouco a acrescentar a essas imagens; elas falam por si sós. Para ver esse sistema em movimento, os vídeos do Dr. Guimberteau estão disponíveis na página www.anatomytrains.com. Nenhuma foto pode mostrar como os microvacúolos e as microtrabéculas reorganizam-se para acomodar as forças exercidas pelo movimento interno ou externo. Os "suportes" trabeculares (na verdade, partes das bordas entre os vacúolos) mostrados nas Figuras 1.70-1.73, que combinam fibras

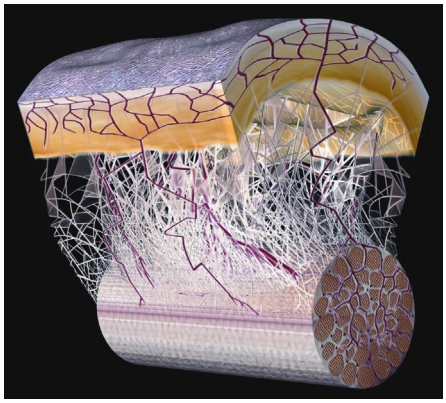

A

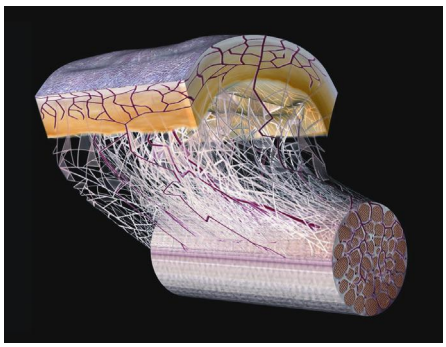

B

Figura 1.72 O "sistema colagenoso microvacuolar de colágeno de absorção", organizado da pele ao tendão, mostra como não há nenhuma descontinuidade entre os planos fasciais, apenas uma relação de bolhas de polígonos que providencia o suprimento vascular para o tendão, enquanto ainda permite o deslizamento em múltiplas direções. (Com permissão do Dr. J.C. Guimberteau, cirurgião plástico, da mão e Endovivo Productions.)

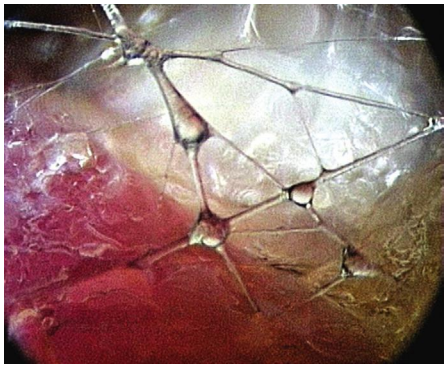

Figura 1.73 As fibrilas pegajosas, ocas, elásticas em interação responsiva constante com os vacúolos criam uma gama de cordões e velas que muda a cada tração ou movimento vindo do lado de fora. Mais uma vez, a foto ainda não consegue transmitir o dinamismo e a capacidade de remodelar instantaneamente que caracteriza este tecido onipresente. Pode-se dizer que esta rede areolar pegajosa forma um sistema adaptativo em toda a extensão do corpo que permite a miríade de pequenos movimentos subjacentes ou os esforços voluntários maiores. (Com permissão do Dr. J.C. Guimberteau, cirurgião plástico, da mão e Endovivo Productions.)

de colágeno com os mucopolissacarídeos glutinosos, mudam espontaneamente os pontos nodais, quebram e reformam, ou se esticam de volta à forma original. Também não é visível nas imagens estáticas como cada um desses estais pegajosos é oco, com líquido movendo-se pelo meio desses suportes semelhantes a bambu.

O trabalho de Guimberteau reúne os conceitos de tensegridade em um nível ao mesmo tempo macroscópico e microscópico. Ele mostra como todo o sistema organísmico é construído em torno dos balões de pressão comuns tanto à manipulação da osteopatia craniana quanto da visceral. Ele sugere um mecanismo pelo qual até mesmo um leve toque na pele pode atingir profundamente a estrutura do corpo. Ele demonstra como o uso econômico de materiais pode resultar em um sistema dinâmico de autoajuste.

Uma última observação pessoal, no entanto familiar, sobre o método científico: não é a simples observação, mas observar compreendendo que faz a diferença. Eu e muitos outros somanautas observamos esses microvacúolos conforme dissecamos o tecido. Todo ano, durante uma aula nos Alpes, dissecamos o cordeiro pascal imediatamente após seu abate e antes de ele se tornar o jantar. Durante anos observei essas bolhas entre a pele e a fáscia profunda e em outros tecidos areolares, mas desprezei-as como produtos do processo de morte ou da exposição ao ar. A Figura 1.74A é uma foto microscópica feita durante uma dissecação de tecidos frescos seis meses antes de conhecermos o trabalho do Dr. Guimberteau. Essa fotografia faz parte de um pequeno vídeo (disponível no site de conteúdo complementar), no qual estávamos assistindo ao comportamento das fibras fasciais e da substância fundamental, mas ignorando completamente o papel dos microvacúolos nas amostras de tecido, mais uma vez eles foram descartados como um produto sem importância (Fig. 1.74B). 4-2

Em resumo, podemos ver que os 70 trilhões de células que chamamos de "nós" são mantidas no lugar por meio dessa extensa rede corporal de fibras elásticas variáveis em um gel viscoso de glicoproteína hidratada variável. As células são guiadas até o lugar e esticadas (ou não) até sua forma adequada, e esta forma pode determinar sua função. Esse ambiente tensional está mudando constantemente com as forças endógenas e exógenas do fluxo líquido à gravidade.

Os elementos viscosos agem como um amortecedor, um líquido não newtoniano que absorve e dissipa as forças rápidas, por exemplo, o líquido sinovial nas articulações dos dedos é efetivamente "sólido" no momento do impacto vindo de uma bola e, efetivamente, líquido um segundo mais tarde, conforme você manipula sua mão para jogá-la de volta. Os elementos gelatinosos permitem a perfusão livre para as células e mantêm um nível de hidratação adequado para os te-

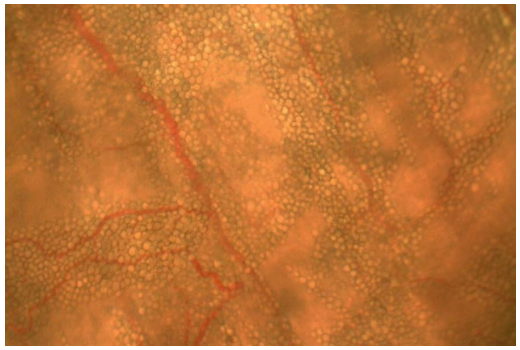

A

B

Figura 1.74 (A) Microvacúolos embutidos nos proteoaminoglicanos pegajosos com capilares que correm através deles. Esta foto foi feita com um microscópio usando-se tecido humano durante uma dissecação conduzida pelo autor alguns meses antes de conhecer o trabalho do Dr. Guimberteau. Na época, não sabíamos o que estávamos olhando; em retrospecto, sua importância é óbvia. (Foto cedida por Eric Root.) (B) Bolhas semelhantes são visíveis a olho nu na dissecação de animais frescos, ou ocasionalmente, como aqui, em cadáveres embalsamados. Mais uma vez, antes de entrar em contato com o trabalho de Guimberteau, consideramos isso como uma consequência da morte ou da exposição do tecido durante a dissecação e, portanto, não percebemos o significado do que estávamos vendo.

cidos internos. Os elementos fibrosos mantêm a forma global e a aposição dos elementos anatômicos. Na área da saúde tudo funciona como um sistema de regulação biomecânica extremamente bem concebido.

Olhar o que todo mundo já olhou, e ver o que ninguém mais viu – esta é a essência de todas as novas descobertas detalhadas neste capítulo. Como qualquer escritor, vivo na esperança de que a ideia dos Trilhos Anatômicos que vamos descrever nos próximos capítulos tenha algo em comum com esse tipo de descoberta. Dito isso, a nossa introdução deixa bem claro que essa ideia encontra-se em um *continuum* que se baseia em ideias anteriores sobre cadeias cinéticas, continuidades fasciais e teoria de sistemas em geral.

Vamos, então, você e eu, deixar essa abordagem global e as longas palavras para trás para expor os detalhes de como essa fascinante rede fascial está organizada em torno dos músculos e do esqueleto.

Referências bibliográficas

1. Shleip R, Findley TW, Chaitow L, et al, editors. Fascia: the tensional network of the human body. Edinburgh: Churchill Livingstone; 2012.
2. Schultz L, Feitis R. The endless web. Berkeley: North Atlantic Books; 1996. p. vii.
3. Margulis L, Sagan D. What is life? New York: Simon and Schuster; 1995. p. 90–117.
4. Varela F, Frenk S. The organ of form. Journal of Social Biological Structure 1987;10:73–83.
5. McLuhan M, Gordon T. Understanding media. Corte Madera, CA: Gingko Press; 2005.
6. Williams P. Gray's anatomy. 38th ed. Edinburgh: Churchill Livingstone; 1995. p. 75.
7. Becker RO, Selden G. The body electric. New York: Quill; 1985.
8. Sheldrake R. The presence of the past. London: Collins; 1988.
9. Kunzig R. Climbing through the brain. Discover Magazine 1998;(August):61–9.
10. Williams P. Gray's anatomy. 38th ed. Edinburgh: Churchill Livingstone; 1995. p. 80.
11. Oschman J. Energy medicine. Edinburgh: Churchill Livingstone; 2000. p. 48.
12. Varela F, Frenk S. The organ of form. Journal of Social Biological Structure 1987;10:73–83.
13. Langevin HM, Huijing P. Communicating about fascia:history, pitfalls, and recomendations. Int J Ther Massage Bodywork 2009;2(4):3–8. ***Esta referência oferece uma discussão mais completa a respeito das questões terminológicas.***
14. Snyder G. Fasciae: applied anatomy and physiology. Kirksville, MO: Kirksville College of Osteopathy; 1975.
15. Ho M. The rainbow and the worm. 2nd ed. Singapore: World Scientific Publishing; 1998.
16. Becker RO, Selden G. The body electric. New York: Quill; 1985.
17. Van den Berg F. Extracellular matrix. In: Shleip R, Findley TW, Chaitow L, et al, editors. Fascia: the tensional network of the human body. Edinburgh: Churchill Livingstone; 2012. p. 165–70.
18. Oschman J. Energy medicine. Edinburgh: Churchill Livingstone; 2000. p. 45–6.
19. Williams P. Gray's anatomy. 38th ed. Edinburgh: Churchill Livingstone; 1995. p. 475–7.
20. Williams P. Gray's anatomy. 38th ed. Edinburgh: Churchill Livingstone; 1995. p. 448–52.
21. von Knief J-J. Quantitative Untersuchung der Verteilung der Hartsubstanzen in Knochen in ihrer Beziehung zur lokalen mechanischen Beanspruchung. Methodik und biomechanische Problematik dargestellt am Beispiel des coxalen Femurendes. Z Anat Entwickl-Gesch 1967;126:55–80.
22. Williams P. Gray's anatomy. 38th ed. Edinburgh: Churchill Livingstone; 1995. p. 415.
23. Hively W. Bruckner's anatomy. Discover Magazine 1998;(11):111–14.
24. Schoenau E. From mechanostat theory to development of the 'functional muscle-bone-unit'. JMNI 2005;5(3):232–8.
25. Bassett CAL, Mitchell SM, Norton L, et al. Repair of non-unions by pulsing electromagnetic fields. Acta Orthop Belg 1978;44:706–24.
26. Becker RO, Selden G. The body electric. New York: Quill; 1985.
27. Williams P, Goldsmith G. Changes in sarcomere length and physiologic properties in immobilized muscle. J Anat 1978; 127:459.
28. Rolf I. The body is a plastic medium. Boulder, CO: Rolf Institute; 1959.
29. Currier D, Nelson R, editors. Dynamics of human biologic tissues. Philadelphia: FA Davis; 1992.
30. Bobbert M, Huijing P, van Ingen Schenau G. A model of the human triceps surae muscle-tendon complex applied to jumping. Journal of Biomechanics 1986;19:887–98.
31. Muramatsu T, Kawakami Y, Fukunaga T. Mechanical properties of tendon and aponeurosis of human gastrocnemius muscle in vivo. J Appl Physiol 2001;90:1671–8.
32. Fukunaga T, Kawakami Y, Kubo K, et al. Muscle and tendon interaction during human movements. Exerc Sport Sci Rev 2002;30:106–10.

33. Alexander RM. Tendon elasticity and muscle function. School of Biology: University of Leeds, Leeds; 2002.
34. Williams P. Gray's anatomy. 38th ed. Edinburgh: Churchill Livingstone; 1995. p. 413.
35. Kessel RG, Kardon RH. Tissues and organs: text atlas of scanning electron microscopy. San Francisco, US: WH Freeman & Co Ltd; 1979.
36. Janda V. Muscles and cervicogenic pain syndromes. In: Grand R, editor. Physical therapy of the cervical and thoracic spine. New York: Churchill Livingstone; 1988.
37. Varela F, Frenk S. The organ of form. Journal of Social Biological Structure 1987;10:73–83.
38. Myers T. Kinesthetic dystonia. J Bodywork Mov Ther 1998; 2(2):101–14.
39. Myers T. Kinesthetic dystonia. J Bodywork Mov Ther 1998; 2(4):231–47.
40. Myers T. Kinesthetic dystonia. J Bodywork Mov Ther 1999; 3(1):36–43.
41. Myers T. Kinesthetic dystonia. J Bodywork Mov Ther 1999; 3(2):107–16.
42. Gershon M. The second brain. New York: Harper Collins; 1998.
43. Oschman J. Energy medicine. Edinburgh: Churchill Livingstone; 2000.
44. Ho M. The rainbow and the worm. 2nd ed. Singapore: World Scientific Publishing; 1998.
45. Sultan J. Lines of transmission. In: Notes on structural integration. December 1988, Rolf Institute.
46. Keleman S. Emotional anatomy. Berkeley: Center Press; 1985.
47. Netter F. Atlas of human anatomy. 2nd ed. East Hanover, NJ: Novartis; 1997.
48. Clemente C. Anatomy: a regional atlas. 4th ed. Philadelphia: Lea and Febiger; 1995.
49. Rohen J, Yoguchi C. Color atlas of anatomy. 3rd ed. Tokyo: Igaku-Shohin; 1983.
50. members.aol.com/crsbouquet/intro.html. Conteúdo disponível on-line durante a edição original desta obra.
51. Read J. Through alchemy to chemistry. London: Bell and Sons; 1961.
52. Moore K, Persaud T. The developing human. 6th ed. London: WB Saunders; 1999.
53. Magoun H. Osteopathy in the cranial field. 3rd ed. Kirksville, MO: Journal Printing Company; 1976.
54. Upledger J, Vredevoogd J. Craniosacral therapy. Chicago: Eastland Press; 1983.
55. Milne H. The heart of listening. Berkeley: North Atlantic Books; 1995.
56. Ferguson A, McPartland J, Upledger J, et al. Craniosacral therapy. J Bodyw Mov Ther 1998;2(1):28–37.
57. Chaitow L. Craniosacral therapy. Edinburgh: Churchill Livingstone; 1998.
58. Leonard CT. The neuroscience of human movement. St Louis: Mosby; 1998.
59. Fields RD. The other half of the brain. Sci Am 2004; 290(4):54–61.
60. Koob A. The root of thought: unlocking glia. NY: FT Science Press; 2009.
61. Becker RO, Selden G. The body electric. New York: Quill; 1985.
62. Becker R. A technique for producing regenerative healing in humans. Frontier Perspectives 1990;1:1–2.
63. Oschman J. Energy medicine. Edinburgh: Churchill Livingstone; 2000. p. 224.
64. Kunzig R. Climbing up the brain. Discover Magazine 1998;8:61–9.
65. Oschman J. Energy medicine. Edinburgh: Churchill Livingstone; 2000. Ch 15.
66. Becker R. Evidence for a primitive DC analog system controlling brain function. Subtle Energies 1991;2:71–88.
67. Barral J-P, Mercier P. Visceral manipulation. Seattle: Eastland Press; 1988.
68. Schwind P. Fascial and membrane technique. Edinburgh: Churchill Livingstone Elsevier; 2003 (German), 2006 (English).
69. Paoletti S. The fasciae. Seattle: Eastland Press; 2006 (English).
70. Wainwright S. Axis and circumference. Cambridge, MA: Harvard University Press; 1988.
71. Erlingheuser RF. The circulation of cerebrospinal fluid through the connective tissue system. Academy of Applied Osteopathy Yearbook; 1959.
72. Fawcett D. Textbook of histology. 12th ed. New York: Chapman and Hall; 1994. p. 276.
73. Rhodin J. Histology. New York: Oxford University Press; 1974. p. 353.
74. Rhodin J. Histology. New York: Oxford University Press; 1974. p. 135.
75. Williams P. Gray's anatomy. 38th ed. Edinburgh: Churchill Livingstone; 1995. p. 75.906.
76. Sacks O. A leg to stand on. New York: Summit Books; 1984.
77. Grinnell F. Fibroblast-collagen-matrix contraction: growth-factor signalling and mechanical loading. Trends in Cell Biology 2002;10:362–5.
78. Discher D, Dong C, Fredberg JJ, et al. Biomechanics: cell research and applications for the next decade. Ann Biomed Eng 2009;37(5):847–59. Epub 2009 Mar 4.
79. Feldenkrais M. The potent self. San Francisco: Harper Collins; 1992.
80. Williams P. Gray's anatomy. 38th ed. Edinburgh: Churchill Livingstone; 1995. p. 75.906.
81. Juhan D. Job's body. Barrytown, NY: Station Hill Press; 1987.
82. Schleip R. Explorations in the neuromyofascial web. Rolf Lines. Boulder, CO: Rolf Institute; 1991 (Apr/May).
83. Schleip R. Fascial plasticity. J Bodywork Mov Ther 2003; 7(1):11–19.
84. Stecco L. Fascial manipulation for musculo-skeletal pain. Padua: PICCIN; 2004.
85. Schleip R. Active fascial contractility. In: Imbery E, editor. Proceedings of the 1st International Congress of Osteopathic Medicine, Freiburg, Germany. Munich: Elsevier; 2006. p. 35–6.
86. Moore K, Persaud T. The developing human. 6th ed. London: WB Saunders; 1999. p. 23.
87. Moore K, Persaud T. The developing human. 6th ed. London: WB Saunders; 1999. p. 30.
88. Moore K, Persaud T. The developing human. 6th ed. London: WB Saunders; 1999. p. 53–6.
89. Moore K, Persaud T. The developing human. 6th ed. London: WB Saunders; 1999. p. 60.
90. Snyder G. Fasciae: applied anatomy and physiology. Kirksville, MO: Kirksville College of Osteopathy; 1975.
91. Schultz L, Feitis R. The endless web. Berkeley: North Atlantic Books; 1996. p. 8–10.
92. Moore K, Persaud T. The developing human. 6th ed. London: WB Saunders; 1999. p. 216–21.
93. Larsen WJ. Human embryology. New York: Churchill Livingstone; 1993. p. 328.
94. Moore K, Persaud T. The developing human. 6th ed. London: WB Saunders; 1999. p. 60–71.
95. Moore K, Persaud T. The developing human. 6th ed. London: WB Saunders; 1999. p. 61–3.
96. Huijing, PA, Baan GC, Rebel GT. Non-myotendinous force transmission in rat extensor digitorum longus muscle. J Exp Biol 1998;201:682–91.
97. Huijing PA, Yaman A, Ozturk C, et al. Effects of knee joint angle on global and local strains with human triceps surae muscle: MRI analysis indicating in vivo myofascial force transmission between synergistic muscles. Surg Radiol Anat 2011;33(10):869–79. DOI: 10.1007/s00276-011-0863-1.
98. Ingber D. The architecture of life. Scientific American 1998; (January):48–57.
99. Ingber D. The origin of cellular life. BioEssays 2000;22:1160–70.
100. Fuller B. Synergetics. New York: Macmillan; 1975: Ch 7.
101. Ingber D. The architecture of life. Scientific American 1998;(January):48–57.
102. Levin SM. Space truss: a systems approach to cervical spine mechanics. San Antonio: IOP publishing; 1988.
103. Discher D, Dong C, Fredberg JJ et al. Biomechanics: cell research and applications for the next decade. Ann Biomed Eng 2009;37(5):847–59. Epub 2009 Mar 4.
104. Young JZ. The life of mammals. NY: Oxford University Press; 1957.
105. Ingber D. The architecture of life. Scientific American 1998; (January):48–57.
106. Lakes R. Materials with structural hierarchy. Nature 1993; 361:511–15.
107. Ball P. The self-made tapestry; pattern formation in nature. New York: Oxford University Press; 1999.
108. Still AT. Osteopathy research and practice. Kirksville, MO: Journal Printing Company; 1910.
109. Rolf I. Rolfing. Rochester, VT: Healing Arts Press; 1977.

110. Scarr, G. A model of the cranial vault as a tensegrity structure, and its significance to normal and abnormal cranial development. International Journal of Osteopathic Medicine 2008; 11:80–9.
111. Simon, H. The organization of complex systems. In: Pattee H, editor. Hierarchy theory. New York: Brazilier; 1973.
112. Levin S. The scapula is a sesamoid bone. J Biomech 2005; 38(8):1733–4.
113. Levin S. The importance of soft tissues for structural support of the body. Spine: State of the Art Reviews 1995;9(2).
114. Levin S. A suspensory system for the sacrum in pelvic mechanics: biotensegrity. In: Vleeming A, editor. Movement, stability, and lumbopelvic pain. 2nd ed. Edinburgh: Elsevier; 2007.
115. Tyler T. Conteúdo on-line. [Acesso em 3 de janeiro de 2013]. Disponível em: http://hexdome.com/essays/floating_bones/index.php
116. Ghosh P. The knee joint meniscus, a fibrocartilage of some distinction. Clinical Orthop Relat R 1987;224:52–63.
117. Hu SS, Tribus C, Tay B, et al. Lumbar disc herniation section of Disorders, diseases, and injuries of the spine. In: Skinner HB, editor. Current diagnosis and treatment in orthopedics. 4th ed. New York: McGraw-Hill; 2006. p. 246–9.
118. Myers T. Tensegrity continuum. Massage 1999;5/99:92–108.
Esta referência oferece uma discussão mais completa sobre esse conceito, além de uma ampliação dos diferentes modelos entre os dois extremos.
119. Ingber D. The architecture of life. Scientific American 1998;(January):48–57.
120. Brown S, McGill S. How the inherent stiffness of the in vivo human trunk varies with changing magnitudes of muscular activation. Clin Biomech 2008;23(1):15–22.
121. Shleip R, Findley T, Chaitow L, et al. Fascia: The tensional network of the human body. Edinburgh: Churchill Livingstone; 2012. p. 157–64.
122. Schleip R. Active fascial contractility. In: Imbery E, editor. Proceedings of the 1st International Congress of Osteopathic Medicine, Freiburg, Germany. Munich: Elsevier; 2006. p. 35–6.
123. Tomasek J, Gabbiani G, Hinz B, et al. Myofibroblasts and mechanoregulation of connective tissue modeling. Nature Reviews. Molecular Cell Biology 2002;3:349–63.
124. Wang N, Butler JP, Ingber DE. Mechanotransduction across the cell surface and through the cytoskeleton. Science, New Series 1993;260(5111):1124–7.
125. Schleip R, Klinger W, Lehmann-Horn F. Fascia is able to contract in a smooth muscle-like manner and thereby influence musculoskeletal mechanics. In: Leipsch D, editor. Proceedings of the 5th World Congress of Biomechanics. Munich: Medimand S.r.l.; 2006. p. 51–4.
126. Langevin H, Cornbrooks CJ, Taatjes DJ. Fibroblasts form a bodywide cellular network. Histochem Cell Biol 2004; 122:7–15.
127. Gabbiani G, Hirschel B, Ryan G, et al. Granulation tissue as a contractile organ, a study of structure and function. J Exp Med 1972;135:719–34.
128. Schleip R, Klinger W, Lehmann-Horn F. Fascia is able to contract in a smooth muscle-like manner and thereby influence musculoskeletal mechanics. In: Leipsch D, editor. Proceedings of the 5th World Congress of Biomechanics. Munich: Medimand S.r.l.; 2006.
129. Papelzadeh M, Naylor I. The in vitro enhancement of rat myofibroblast contractility by alterations to the pH of the physiological solution. Eur J Pharmacol 1998;357(2-3): 257–9.
130. Chaitow L, Bradley D, Gilbert C. Multidisciplinary approaches to breathing pattern disorders. Edinburgh: Elsevier; 2002.
131. Hinz B, Gabbiani G, Chaponnier C. The NH2-terminal peptide of α–smooth muscle actin inhibits force generation by the myofibroblast in vitro and in vivo. J Cell Biol 2002;157(4):657–63. Epub 2002 May 6.
132. Ingber DE. Cellular tensegrity revisited I. Cell structure and hierarchical systems biology. J Cell Sci 2003;116:1157–73.
133. Pert C. Molecules of emotion. New York: Scribner; 1997.
134. Saladin K. Anatomy & physiology: the unity of form and function. 5th ed. McGraw Hill; 2010. p. 94–5.
O glicocálice refere-se à glicoproteína extracelular produzida pelas células. O lodo na parte externa de um peixe é considerado um glicocálice. Do lado externo da membrana plasmática, todas as células animais têm uma penugem chamada glicocálice. Somente os gêmeos idênticos possuem glicocálice quimicamente idêntico; cada indivíduo é único. O glicocálice é um tipo de identificação que o corpo utiliza para distinguir entre suas próprias células saudáveis e tecidos transplantados, células doentes e organismos invasores. O glicocálice também inclui as moléculas de adesão celular que permitem às células aderirem umas às outras e guiarem o movimento de células durante o desenvolvimento embrionário. Essa definição se casa com as funções estruturais e imunológicas da MAC e suas células auxiliares.
135. Ingber D. Mechanobiology and the diseases of mechanotransduction. Annals of Medicine 2003;35:564–77.
136. Ingber D. The architecture of life. Scientific American 1998;(January):48–57.
137. Ingber D. Mechanical control of tissue morphogenesis during embryological development. International Journal of Developmental Biology 2006;50:255–66.
138. Horwitz A. Integrins and health. Scientific American 1997;(May):68–75.
139. Ingber D. The architecture of life. Scientific American 1998;(January):48–57.
140. XVIVO. Scientific Animation. On-line. [Acesso em 10 de janeiro de 2013.] Disponível em: http://www.xvivo.net/the-inner-life-of-the-cell.
Este link apresenta um vídeo endossado pela Harvard que constitui um deleite visual acerca da mecanotransdução.
141. Ingber DE. Cellular mechanotransduction: putting all the pieces together again. FASEB J 2006;20:811–27.
142. Tomasek J, Gabbiani G, Hinz B, et al. Myofibroblasts and mechanoregulation of connective tissue modeling. Nature Reviews. Molecular Cell Biology 2002;3:349–63.
143. Guimberteau JC. Promenades sous la peau; Strolling under the skin: Edition bilingue. Paris: Elsevier Masson SAS; 2004.
144. Guimberteau J. The subcutaneous and epitendinous tissue behavior of the multimicrovacuolar sliding system. In: Shleip, R, Findley TW, Chaitow L, et al, editors. Fascia: the tensional network of the human body. Edinburgh: Churchill Livingstone; 2012. p. 143–6. 6-12 6-13
145. Hedley G. Fascia and stretching: the fuzz speech. On-line. [Acesso em 13 de janeiro de 2013]. Disponível em: http://www.youtube.com/watch?v=_FtSP-tkSug.
Nenhuma menção à "penugem" fascial pode ser completa sem uma referência ao "discurso sobre a penugem" de Gil Hedley.
146. Netter F. Atlas of human anatomy. 2nd ed. East Hanover, NJ: Novartis; 1997.
147. Williams P. Gray's anatomy. 38th ed. Edinburgh: Churchill Livingstone; 1995.

2 As regras do jogo

Embora o objetivo dos meridianos miofasciais seja o auxílio prático ao trabalho dos médicos, a descrição dos "Trilhos Anatômicos" como um jogo dentro dessa metáfora ferroviária torna tudo mais fácil. Existem algumas regras simples, concebidas para direcionar nossa atenção, entre as inúmeras possíveis conexões miofasciais, para aquelas com significado clínico comum (Fig. 2.1). Uma vez que nossas descrições das continuidades miofasciais não são exaustivas, o leitor pode usar as regras que vamos lhe oferecer para construir trilhos que não são explorados no corpo deste livro. Pessoas com anomalias estruturais graves – por exemplo, escoliose ou amputação – poderão criar linhas diferentes de transmissão miofascial que não correspondem ao desenho convencional do corpo.

Em resumo: os meridianos miofasciais ativos devem avançar em uma direção e profundidade consistentes através de conexões fibrosas diretas capazes de transmissão de força. Também é clinicamente útil observar onde os trilhos fasciais se inserem, se dividem ou exibem rotas alternativas.

De vez em quando, encontraremos lugares onde teremos de nos submeter às regras ou quebrá-las. Essas quebras são denominadas "descarrilamentos", e as justificativas para perseverar, apesar delas, são fornecidas. 1-4

1. As "vias" avançam em uma direção constante sem interrupção

Quando procuramos um Trilho Anatômico, procuramos por "vias" feitas de unidades de tecidos miofasciais ou conjuntivos (i. e., músculos e ligamentos – que são distinções humanas, não divina, evolucionária, ou mesmo entidades anatomicamente distintas). Essas estruturas têm de mostrar uma continuidade de fibras fasciais, de forma que como uma via de trem real, essas linhas de tração ou linha de transmissão através da miofáscia devem seguir razoavelmente em linha reta ou mudar de direção apenas progressivamente. Algumas conexões miofasciais só são tracionadas em linha reta em uma determinada posição ou por meio de atividades específicas.

Da mesma forma, uma vez que a fáscia do corpo está organizada em planos, saltar de uma profundidade para outra entre os planos equivale a saltar as vias. Mudanças radicais de direção ou profundidade não são, portanto, permitidas (a menos que se possa demonstrar que a própria fáscia realmente age por meio dessa mudança); nem são "saltos" através das articulações ou de um lado para o outro das lâminas de fibras que correm na direção contrária às vias. Qualquer uma delas anularia a capacidade de tração da fáscia para transmitir tensão de um elo da corrente ao próximo.

A. Direção

Eis um exemplo: o peitoral menor e os coracobraquiais estão claramente conectados fascialmente ao processo coracoide (Fig. 2.2A, e ver Cap. 7). Isso, no entanto, não pode funcionar como uma continuidade miofascial quando o braço está relaxado em um dos lados, porque existe uma mudança radical de direção entre essas duas estruturas miofasciais. (Deixaremos de lado esse termo estranho em favor de "músculos", que é menos estranho, se o leitor gentilmente se lembrar de que os músculos, sem suas fáscias que os circundam, recobrem e se inserem, não passam de mera carne moída). Quando o braço está levantado, flexionado como em um serviço de tênis ou quando alguém se pendura em uma barra fixa ou em um galho, como o macaco da Figura 2.2B, então cada uma dessas duas linhas se alinha e *age* em uma cadeia que conecta as costelas ao cotovelo (e mais além em ambas as direções

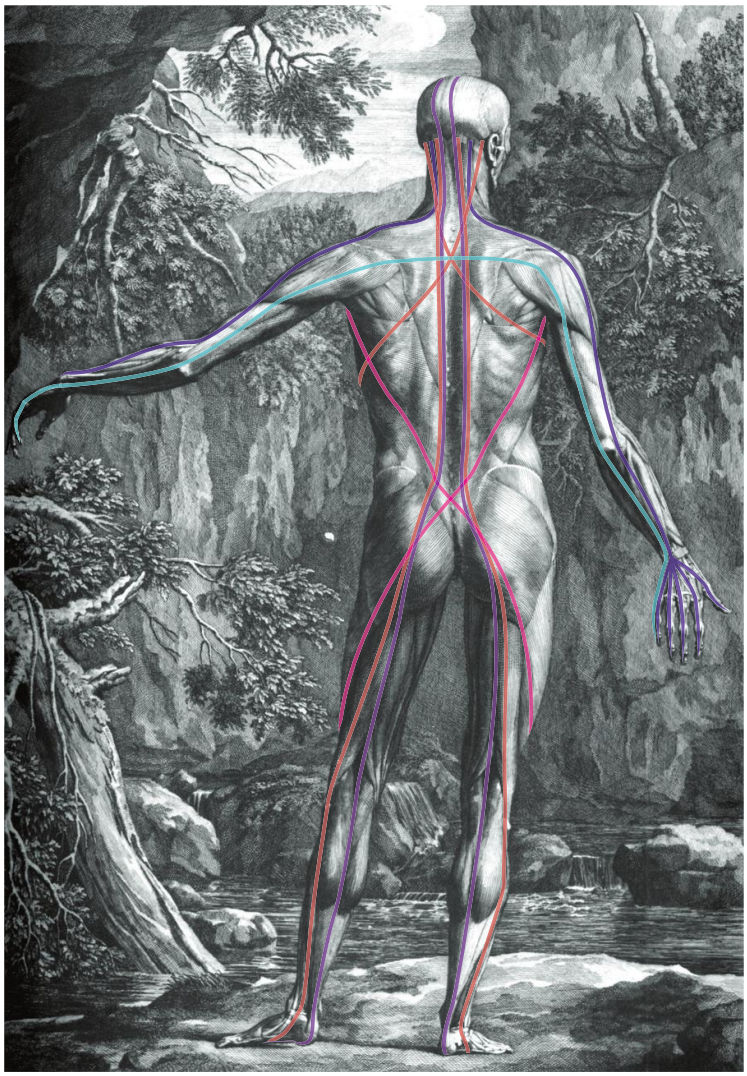

A

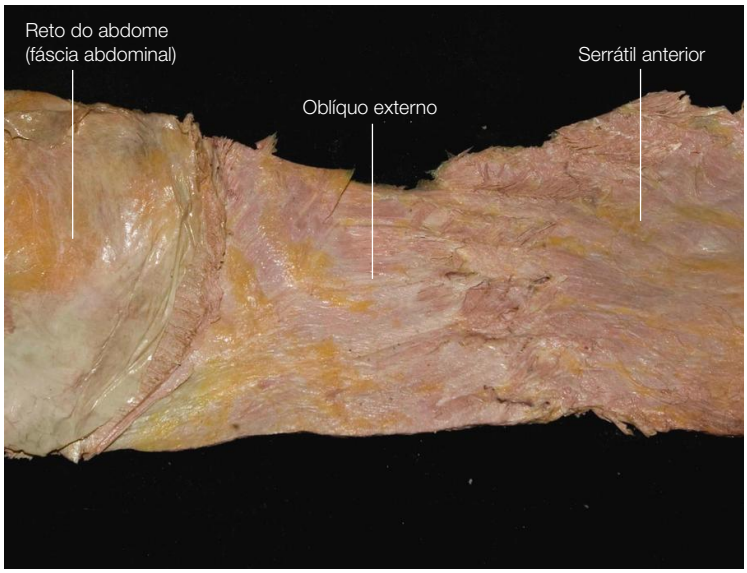

B

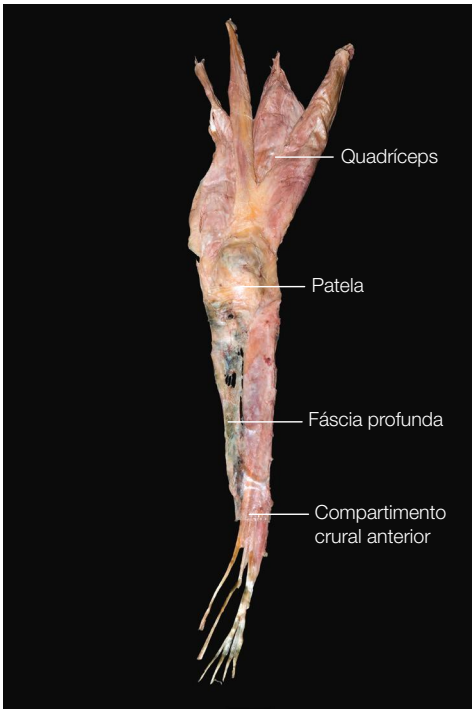

C

Figura 2.1 **(A)** Uma visão resumida da parte posterior dos meridianos miofasciais dos Trilhos Anatômicos descritos neste livro, sobrepostos sobre um desenho de Albinus. (Reproduzido com permissão de Dover Publications, NY – ver também **Fig. In 1.**) **(B)** A dissecação de uma "estação" dos Trilhos Anatômicos. Observe como as inserções em zigue-zague tanto do serrátil como do oblíquo externo proporcionam uma estação de inserção para o periósteo das costelas, mas há também uma substancial continuidade fascial entre as duas "vias". **(C)** A porção inferior da Linha Superficial Anterior, mostrando uma dissecação do tecido biológico contínuo que se junta ao compartimento anterior da parte inferior da perna – extensores do dedo do pé e tibial anterior – por meio do freio em torno da patela e nos quadríceps, aqui distribuídos para facilitar a visualização. Observe a inclusão da camada da fáscia profunda (fáscia crural) sobre a tíbia. Isso é explicado com mais detalhes no Capítulo 4, mas serve aqui para demonstrar o conceito de "via" miofascial.

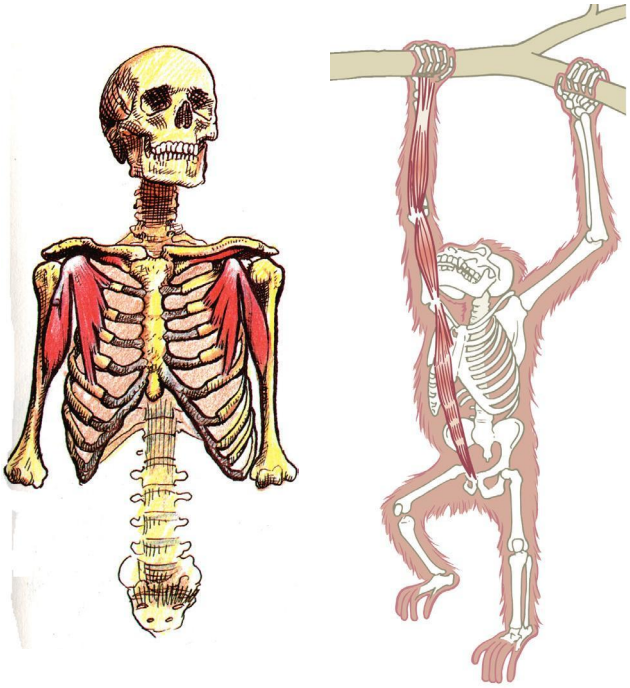

A B

Figura 2.2 Embora a fáscia que liga os músculos que se inserem ao processo coracoide esteja sempre presente **(A)**, a conexão funciona apenas no nosso jogo de ligação de tração mecânica quando o braço está acima da linha horizontal **(B)**. (A é reproduzido com permissão de Grundy, 1982.)

– a Linha Profunda Anterior do Braço à Linha Superficial Anterior – do polegar até a pelve).

A utilidade da teoria vem com a percepção de que o problema apresentado com o serviço do tênis ou com a barra de tração pode aparecer na função de qualquer um desses dois músculos ou no seu ponto de conexão, mas têm sua origem nas estruturas mais acima ou mais abaixo das vias. Conhecer os trilhos permite ao terapeuta tomar decisões fundamentadas, mas holísticas, na estratégia de tratamento, independentemente do método utilizado.

Por outro lado, as próprias estruturas fasciais podem em certos casos transmitir uma força de tração em torno das intersecções. O fibular curto faz uma curva muito pronunciada em torno do maléolo lateral, mas ninguém duvidaria de que a continuidade miofascial da ação é mantida (Fig. 2.3). Essas polias, quando a fáscia as utiliza, são certamente permitidas de acordo com nossas regras.

B. Profundidade

Assim como as mudanças bruscas de direção, as mudanças abruptas de profundidade também são malvistas. Por exemplo, quando olhamos para o tronco de frente, a conexão lógica em termos de direção a partir

Figura 2.3 Os tendões que atuam em torno das intersecções como polias são uma exceção aceitável à regra "não há curvas fechadas". (© Ralph T. Hutchings. Reproduzido de Abrahams et al., 1998.)

do músculo reto do abdome e da fáscia esternal até a frente das costelas seria claramente os músculos infra-hióideos correndo até a frente da garganta (Fig. 2.4A). O erro de construir esse "trilho" fica claro quando percebemos que os músculos infra-hióideos se inserem na parte de trás do esterno, conectando-os então a um plano fascial ventral mais profundo dentro da caixa torácica (parte da Linha Profunda Anterior), e não no plano superficial (Fig. 2.4B).

C. Planos intermediários

Resista à tentação de transportar um Trilho Anatômico através de um plano intermediário de fáscia que corre em outra direção, pois como poderia a tração de tensão ser comunicada através desse tipo de parede? Eis um exemplo, o adutor longo desce até a linha áspera do fêmur, e a cabeça curta do bíceps continua da linha áspera na mesma direção. Será que isso constitui realmente uma continuidade miofascial? Na verdade não, pois existe o plano intermediário do adutor magno, que cortaria qualquer comunicação da tração direta entre o adutor longo e o bíceps (Fig. 2.5). Pode haver alguma conexão mecânica entre os dois através do osso, mas a transmissão de força miofascial é negada pela parede fascial entre eles.

2. Essas vias estão presas às "estações" ósseas ou inserções musculares

No conceito de Trilhos Anatômicos, inserções musculares ("estações") são vistas como lugares onde algumas fibras subjacentes ao epimísio ou ao tendão são enredadas ou contínuas com o periósteo do osso conexo, ou, menos frequentemente, com a matriz de colágeno do próprio osso. Em outras palavras, uma es-

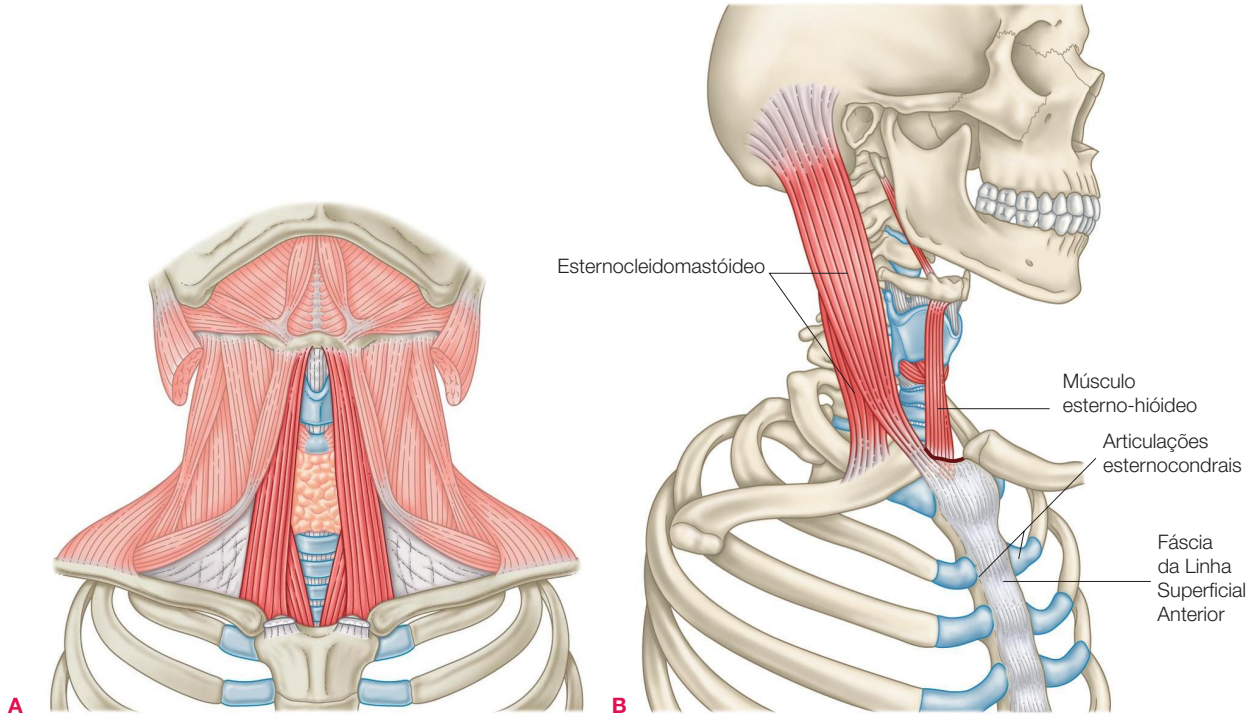

Figura 2.4 Apesar de uma conexão mecânica poder ser sentida a partir do peito até a garganta quando toda a parte superior da coluna vertebral está hiperestendida, não há nenhuma conexão direta entre a fáscia superficial do peito e os músculos infra-hióideos por causa da diferença na profundidade de seus respectivos planos fasciais. Os infra-hióideos passam profundamente em relação ao esterno, conectando-os ao revestimento interno das costelas e da fáscia intratorácica **(A)**. Os planos fasciais mais superficiais conectam o esternocleidomastóideo à fáscia que vem do lado superficial do esterno e da articulação esternocondral **(B)**.

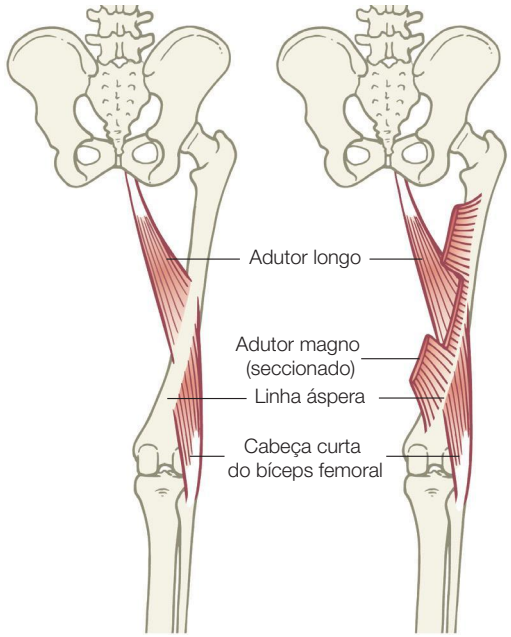

Figura 2.5 Se olharmos o adutor longo e a cabeça curta do bíceps femoral (como à esquerda), eles aparecem para cumprir os requisitos para a continuidade miofascial. Mas quando vemos que o plano do adutor magno intercede entre os dois (como à direita) para se inserir na linha áspera, percebemos que essa conexão não pode transmitir força.

tação é onde a bolsa miofascial externa insere-se no invólucro "osteoarticular" interno.

No entanto, as fibras mais superficiais da unidade miofascial podem ser comprovadamente vistas correndo sobre, e portanto se comunicando, a porção seguinte da via miofascial. Por exemplo, podemos ver na Figura 2.6 que algumas das fibras na extremidade da miofáscia à direita estão claramente ligadas ao invólucro periosteal em torno da escápula, enquanto algumas fibras continuam até a próxima "via" de miofáscia. Resta uma lâmina forte e substancial de tecido biológico conectando o esplênio ao romboide e ao serrátil anterior. Na verdade, podemos argumentar que dividi-los em músculos separados é uma ficção conveniente.

Assim, por exemplo, os isquiotibiais claramente se inserem no lado posterior das tuberosidades isquiáticas. É evidente que algumas fibras da miofáscia do isquiotibial continuam sobre e no ligamento sacrotuberal e para cima na direção do sacro (Fig. 2.7). Essas constantes conexões perderam sua importância na maioria dos textos contemporâneos que tendem a tratar músculos ou estruturas fasciais unicamente no que diz respeito a suas ações desde a origem até a inserção, e ilustrações musculoesqueléticas contemporâneas tendem a reforçar essa impressão.

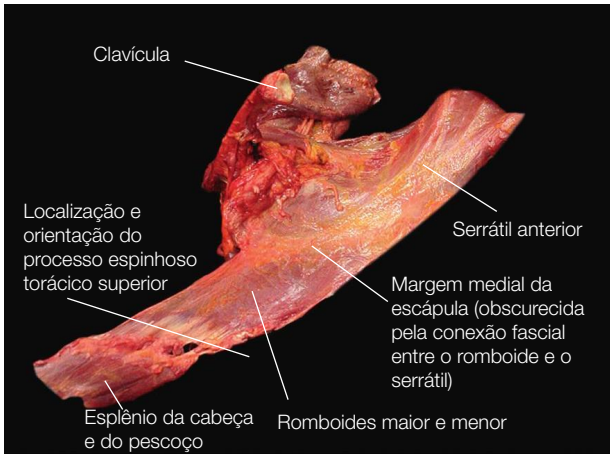

Figura 2.6 Nesta foto de uma dissecação recente, uma série de músculos foram separados de suas inserções para mostrar a continuidade da trama fascial a partir do músculo para outro músculo independente do esqueleto.

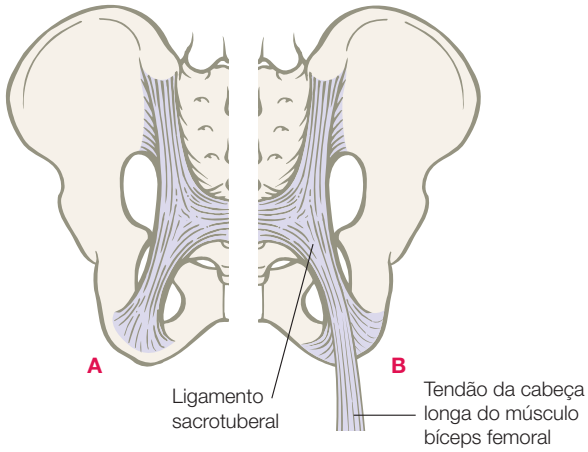

Figura 2.7 A visão tradicional do ligamento sacrotuberal **(A)** mostra-o ligando o túber isquiático ao sacro. Uma visão mais inclusiva **(B)** mostra os tendões isquiotibiais – especialmente o do bíceps femoral – sendo contínuos com a superfície do ligamento sacrotuberal e depois subindo pela fáscia sacral.

A maioria das estações comunica-se mais com a próxima ligação miofascial nas fibras superficiais do que nas fibras mais profundas, e o ligamento sacrotuberal é um exemplo prático. As camadas mais profundas claramente articulam um osso ao outro e têm um movimento ou comunicação muito limitados para além dessa conexão. Quanto mais superficial, mais comunicação existe através das outras vias miofasciais (Fig. 2.8). Uma comunicação excessiva nas camadas mais profundas caracteriza o termo "ligamentos frouxos"; uma comunicação insignificante caracteriza o termo "rigidez" ou imobilidade.

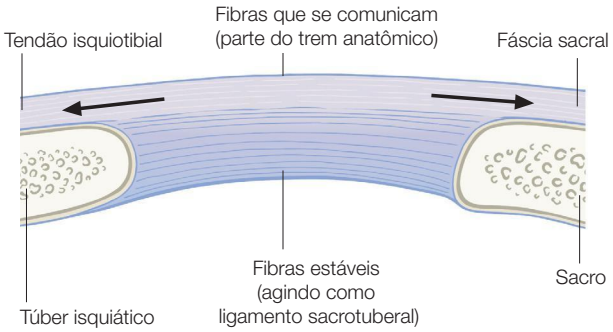

Figura 2.8 As fibras mais profundas de uma estação se "comunicam" menos ao longo das vias, enquanto as fibras superficiais – aquelas que podem ser alcançadas manualmente com mais facilidade – se comunicam mais.

3. As vias se articulam e divergem nas "bifurcações" e nas "rotatórias" ocasionais

Continuando com nossa metáfora ferroviária, chamaremos de "bifurcações" os casos em que os planos fasciais se entrelaçam com regularidade, juntando-se uns aos outros e separando-se uns dos outros. As lâminas fasciais dos músculos abdominais, por exemplo, surgem juntas a partir dos processos transversos das vértebras da coluna lombar, dividem-se em três camadas com granulações diferentes dos músculos oblíquos e transversos na rafe lateral, apenas para se dividir unicamente ao redor do músculo reto do abdome, juntar-se a um deles na linha alba, e repetir todo o processo em sentido inverso no lado oposto (Fig. 2.9) para completar o "cinturão". Como outro exemplo, muitas lâminas de fáscia se entrelaçam na região toracolombar e sacral, onde se misturam às lâminas mais fortes, que na dissecação são muitas vezes inseparáveis.

As bifurcações exigem que o corpo – e algumas vezes o terapeuta – façam escolhas. Os romboides se espalham desde os processos espinhosos até a margem medial escapular. Na escápula, existe uma clara conexão fascial com os dois serráteis anteriores (especialmente a partir da fáscia no lado profundo dos romboides), que continua sob a escápula até a caixa torácica, mas também (a partir da camada fascial no lado superficial dos romboides) até o infraespinal, que continua além do braço (Fig. 2.10). Veremos muitas vezes planos fasciais e miofasciais dividirem-se ou misturarem-se, e a transmissão de força vai privilegiar uma via ou outra dependendo da posição do corpo e das forças externas. Quais Trilhos Anatômicos usar em uma determinada postura ou atividade não é uma questão de escolha voluntária, embora padrões individuais de contração muscular possam ser um fator, e ajustes – por exemplo, em uma postura da ioga – mudarão a rota exata da transmissão de força. De um modo geral, no entanto,

a quantidade de força para baixo de uma determinada via é estabelecida pela física da situação.

Uma "rotatória" é onde muitos vetores de força miofasciais se encontram/ou se cruzam, o osso púbico ou a espinha ilíaca anterossuperior são exemplos básicos (Fig. 2.11). Por causa das fortes trações que competem nessas rotatórias, pontos ósseos na maioria das vezes, a observação das suas posições torna-se crucial para uma análise da estrutura dos Trilhos Anatômicos.

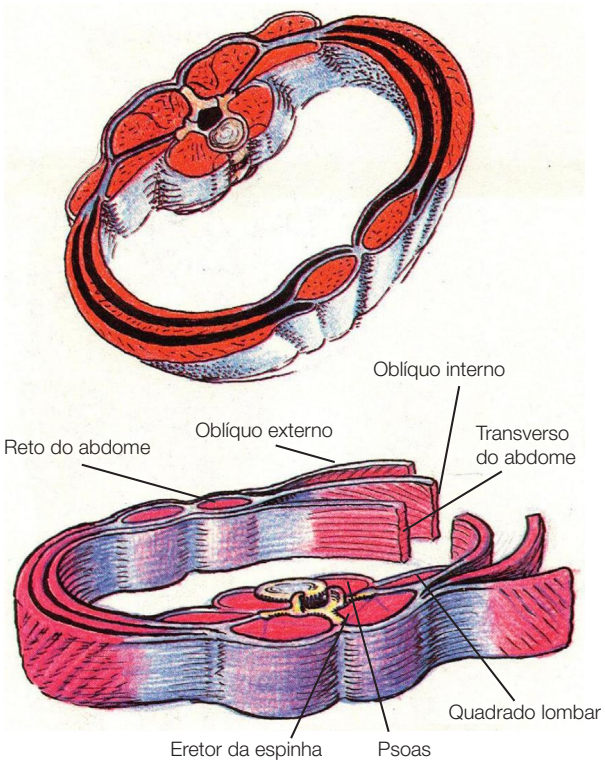

Figura 2.9 As camadas das fáscias abdominais convergem e divergem em um padrão funcional complexo. (Reproduzido com permissão de Grundy 1982.)

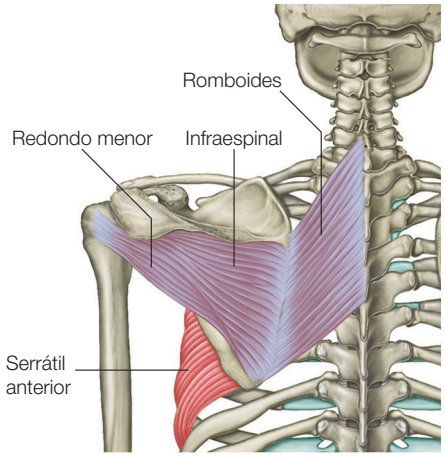

Figura 2.10 A partir do romboide maior poderíamos desviar tanto para o serrátil anterior com uma via em torno do tronco (músculo vermelho sob a escápula – parte da Linha Espiral, Cap. 6), como para o infraespinal com outra via para o braço (parte da Linha Profunda Posterior do Braço, Cap. 7).

4. "Expressos" e "locais"

Existe um grande número de músculos poliarticulares (que cruzam mais de uma articulação) na superfície do corpo. Na maioria das vezes esses músculos se sobrepõem a uma série de músculos monoarticulares (com uma única articulação), cada um deles reproduz uma determinada parte da função geral do músculo poliarticular. Quando essa situação ocorre dentro de um Trilho Anatômico, chamaremos os músculos multiarticulados "expressos" e os músculos subjacentes com uma única articulação de "locais".

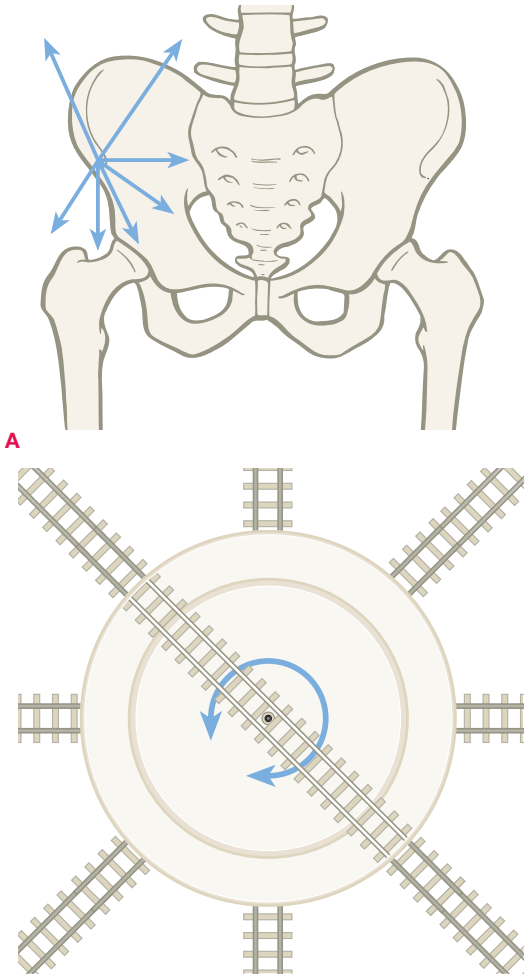

Figura 2.11 Muitos vetores concorrentes de força miofascial avançam em todas as direções a partir da "rotatória" da espinha ilíaca anterossuperior.

Eis um exemplo: a cabeça longa do bíceps femoral corre da parte de "cima" da articulação do quadril até abaixo do joelho, por isso é um expresso que afeta ambas as articulações. Abaixo dela estão dois locais: o adutor magno – um local de uma única articulação que além de cruzar e prolongar também provoca a adução do quadril – e a cabeça curta do bíceps – um músculo monoarticular que cruza e flexiona apenas o joelho (Fig. 2.12).

O significado desse fenômeno é que ele baseia nosso argumento de que o "conjunto" postural geral é determinado menos pelos expressos superficiais do que pelos locais mais profundos, que muitas vezes são ignorados porque estão "longe dos olhos, longe do coração". Isso poderia sugerir, por exemplo, que uma inclinação anterior da pelve (flexão postural do quadril) funcionaria mais para relaxar o pectíneo e o ilíaco (flexores do quadril de uma única articulação) do que para relaxar o reto femoral ou o sartório, ou que a flexão crônica do cotovelo seria mais bem tratada pelo relaxamento dos braquiais em vez de concentrar toda nossa atenção no bíceps braquial, que é mais óbvio e disponível.

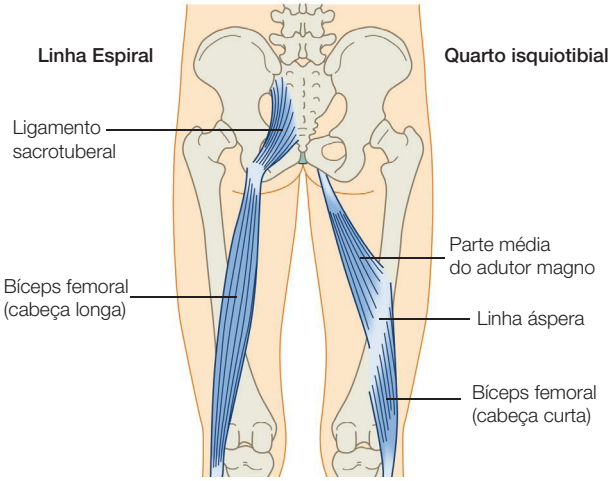

Figura 2.12 A cabeça longa do bíceps femoral é um "expresso" biarticular, parte da Linha Espiral (à esquerda). Abaixo dela estão os "locais" de uma única articulação da cabeça curta do bíceps que se conectam através da linha áspera com o meio do músculo adutor magno (à direita). Os dois locais refletem de forma individual a ação coletiva de um único expresso.

Resumo das regras e diretrizes

Embora nossa tentativa de apresentar os principais grandes meridianos miofasciais que trabalham no corpo humano seja bastante completa (Fig. 2.13), os leitores podem descobrir e construir seus próprios seguindo estas regras: (Alguns alunos e colegas tentaram estabelecer um meridiano miofascial convincente da "Linha Profunda Posterior" de acordo com estas regras, mas o autor ainda está um pouco cético).

- Siga a fibra do tecido conjuntivo, mantendo uma direção bastante estável sem saltar níveis ou cruzar os planos intermediários da fáscia.
- Observe as estações onde essas vias miofasciais se fixam nos tecidos subjacentes.
- Observe todas as outras vias que divergem ou convergem com a linha.
- Procure músculos subjacentes de uma articulação que podem afetar o funcionamento da linha.

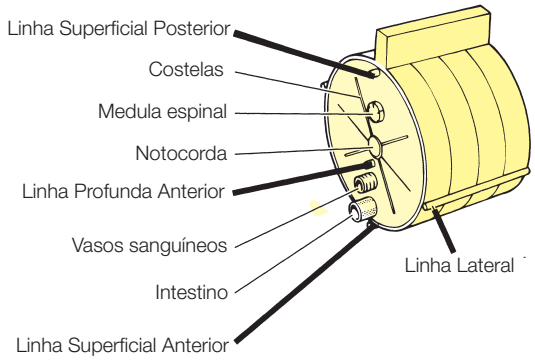

Figura 2.13 Cinco linhas longitudinais mais ou menos retas (sendo as Linhas Laterais esquerda e direita consideradas duas) identificadas em uma secção transversal do plano básico do corpo dos vertebrados (como se você estivesse olhando um corte de uma secção de um peixe). Observe a relação entre as próprias linhas, bem como as grandes estruturas orgânicas.

O que os Trilhos Anatômicos não são

Uma teoria abrangente da terapia manipulativa

Este livro e a teoria dos Trilhos Anatômicos lidam apenas com a "bolsa externa" da miofáscia parietal, conforme descrito no Capítulo 1. Toda a área de manipulação articular é deixada a cargo das obras que tratam da osteopatia e da quiropraxia, e está além do escopo do conceito dos meridianos miofasciais. Certamente, descobrimos que o equilíbrio entre as linhas facilita a tensão articular e talvez então prolongue a vida da articulação. O cuidado com a "bolsa interna" dos tecidos periarticulares, no entanto, bem como com os complexos de tecido conjuntivo da cavidade dorsal e ventral (manipulação craniana e visceral), é essencial, aconselhável, e simplesmente não explorado por este livro.

Uma teoria abrangente da ação muscular

A teoria dos Trilhos Anatômicos não pretende substituir outras descobertas da função muscular, mas complementá-las. O infraespinal ainda é visto como

ativo na rotação lateral do úmero, na prevenção da rotação medial excessiva e na estabilização da articulação do ombro. Aqui simplesmente adicionamos a ideia de que ele *também* opera como parte da Linha Profunda Posterior do Braço, um meridiano da miofáscia funcionalmente conectado que se estende desde o dedo mínimo até a coluna torácica e cervical.

Além disso, embora este livro inclua a maioria dos músculos do corpo mencionados dentro das linhas, determinados músculos não se encaixam facilmente nessa metáfora. Os rotadores laterais profundos do quadril, por exemplo, podem ser definidos fascialmente como parte da Linha Profunda Anterior ou talvez como uma suposta Linha Profunda Posterior. Eles realmente não se prestam, no entanto, para ser parte de qualquer linha longa de transmissão fascial. Esses músculos são mais facilmente observados quando se combinam com outros ao redor do quadril e apresentam uma série de três leques interligados.[1]

Claro que esses músculos não mencionados como parte do mapa dos Trilhos Anatômicos continuam atuando de forma coordenada com outros músculos no corpo, mas não podem operar ao longo dessas cadeias articuladas de miofáscia.

Uma teoria abrangente do movimento

Enquanto alguns movimentos definitivamente acontecem ao longo das linhas dos meridianos, qualquer coisa mais complexa do que o reflexo ou gesto mais simples desafia a descrição em termos da ação de uma única linha. Cortar madeira com um machado envolve o encurtamento da Linha Superficial Anterior com alongamento da Linha Superficial Posterior, mas direcionar o machado para trás do seu lado dominante para outro golpe envolve uma complexa mudança de linhas. Ações globais envolvidas na fixação, estabilização e alongamento são mais favoráveis para a análise dos Trilhos Anatômicos e se conformam com mais facilidade aos meridianos. Por isso, o sistema se presta à análise postural, que depende principalmente de fixação.

Cada meridiano descreve uma linha de tração muito precisa através do corpo, e a maioria dos movimentos complexos, evidentemente, se espalha por todo o corpo, mudando seus ângulos de tração a cada segundo (por exemplo, o jogador de futebol ao chutar ou o lançador de disco). Embora uma análise dos movimentos complexos provavelmente pudesse ser feita com base nos Trilhos Anatômicos, não está claro que isso acrescentaria muito à discussão cinesiológica contemporânea. Por outro lado, uma análise de que linhas restringem a resposta do corpo ao movimento primário ou estabilizam para permitir o movimento primário – ou seja, que linhas de estabilização são excessivamente rígidas, desnecessariamente contidas, não comprometidas ou perigosamente frouxas – é muito útil e leva a novas estratégias para o desdobramento estrutural em direção ao equilíbrio.

A única maneira de analisar a estrutura do corpo

Existem muitas formas de análise estrutural no mundo.[2-4] O método descrito no Capítulo 11 tem demonstrado sua utilidade na prática e tem a vantagem de ser psicologicamente neutro. Algumas abordagens aplicam uma norma, um fio de prumo, ou alguma forma de "normalidade" platônica, às diversidades do físico humano. Preferimos focar a estrutura de referência para as relações apenas no indivíduo.

Um texto completo sobre anatomia

Embora o tema deste livro seja as relações musculoesqueléticas, ele não foi concebido como uma referência abrangente de anatomia. Os Trilhos Anatômicos poderiam ser descritos como uma "anatomia longitudinal". Recomendamos o uso de qualquer bom atlas de anatomia organizado por regiões do corpo como um complemento ao livro e às ilustrações aqui incluídas[5-9].

Uma teoria com base científica

Os conceitos deste livro apoiam-se na evidência empírica de anos de prática, e estão sendo aplicados com sucesso por terapeutas em inúmeras disciplinas diferentes. A inclusão das evidências oriundas da dissecação é uma primeira indicação que apoia as ideias, que ainda não foram confirmadas pela dissecação detalhada ou outra avaliação cientificamente confiável. *Caveat emptor* [O risco é do comprador] – os Trilhos Anatômicos são um trabalho em construção.

Como as linhas são apresentadas

A apresentação da anatomia em três dimensões, viva e em movimento, em uma página discretamente bidimensional tem atormentado os professores de anatomia desde os tempos do Renascimento, quando Jan Stefan van Kalkar começou a desenhar para Andreas Vesalius. Os meridianos miofasciais podem ser descritos de várias formas: como uma rígida linha unidimensional, como uma cadeia articular de miofáscia, como a representação de um plano fascial mais amplo ou como um espaço volumétrico (ver Figs. In. 15-17). Tentamos misturar todas as quatro neste livro, na esperança de atrair a imaginação do leitor com uma ou mais delas. O uso do mapa é, como sempre, inadequado para a região, embora possa ser útil.

As linhas específicas com suas vias e estações, com resumos da função postural e de movimento, são definidas no início de cada capítulo, com as cadeias articulares da miofáscia descritas no corpo do capítulo. Questões mais amplas em torno das linhas são discutidas no final de cada capítulo; questões menores são analisadas nas barras laterais. A primeira linha descrita (Cap. 3, Linha Superficial Posterior) estabelece a terminologia e os conceitos utilizados em todos os outros capítulos, portanto vale ser vista primeiramente.

Cada capítulo também contém um guia para a palpação e o movimento da linha, concebido como um guia tanto para o leitor em geral como para o terapeuta. Embora algumas abordagens clínicas sejam discutidas, as técnicas individuais, muitas das quais se originam na biblioteca da Integração Estrutural,[2] são apresentadas de uma maneira simples, por várias razões.

Por um lado, os Trilhos Anatômicos podem ser aplicados com sucesso utilizando-se uma variedade de técnicas manuais e de movimento; a apresentação de qualquer um desses conjuntos de técnicas acabaria desnecessariamente excluindo outros. A intenção do autor com esta teoria é contribuir para o diálogo e a polinização cruzada além dos limites técnicos e profissionais.

Dadas as limitações na apresentação de uma técnica viva em um livro, o autor prefere um ensinamento que passa de mão em mão e é acompanhado de um sentimento inalcançável na forma de livro. Se o leitor desenvolver um interesse pelas técnicas que lidam com os padrões revelados pela análise dos meridianos, tanto melhor. Procure um curso ou um mentor – embora, apesar das limitações, muitas das técnicas mencionadas também sejam abordadas em um livro paralelo.[10] Consulte na página www.anatomytrains.com (em inglês) os DVDs e outros materiais a respeito das nossas técnicas de relaxamento da fáscia.

Os Capítulos 10 e 11 apresentam aplicações específicas do sistema em termos de análise estrutural e do movimento de algumas aplicações, com os quais o autor tem alguma familiaridade. Esperamos fervorosamente que os terapeutas de outras disciplinas levem esse tipo de análise para seu próprio campo de especialização.

Referências bibliográficas

1. Myers T. Fans of the hip joint. Massage Magazine No. 75, 1998.
2. Rolf I. Rolfing. Rochester, VT: Healing Arts Press; 1977.
3. Aston J. Aston postural assessment workbook. San Antonio, TX: Therapy Skill Builders; 1998.
4. Keleman S. Emotional anatomy. Berkeley, CA: Center Press; 1985.
5. Netter F. Atlas of human anatomy. 2nd ed. East Hanover, NJ: Novartis; 1997.
6. Clemente C. Anatomy: a regional atlas. 4th ed. Philadelphia: Lea and Febiger; 1995.
7. Biel A. Trail guide to the body. Boulder, CO: Discovery Books; 1997.
8. Ross L, Lamperti E. Atlas of anatomy. New York: Thieme; 2006.
9. Gorman D. The body moveable. Guelph, Ontario: Ampersand Press; 1978.
10. Earls J, Myers T. Fascial release for structural balance. Berkeley: North Atlantic; 2010.

Linha Superficial Posterior

3

Apresentamos a primeira linha, a Linha Superficial Posterior (LSP) (Fig. 3.1), de uma forma bem detalhada para explicar alguns dos conceitos gerais e específicos dos Trilhos Anatômicos. Os capítulos subsequentes empregam a terminologia e o formato desenvolvidos neste capítulo. Qualquer que seja a linha de seu interesse, a leitura deste capítulo pode ser útil.

Visão geral

A Linha Superficial Posterior (LSP) conecta e protege toda a superfície posterior do corpo como uma carapaça que vai da parte inferior do pé até o topo da cabeça em duas partes – dos dedos dos pés até os joelhos e dos joelhos até a testa (Fig. 3.2/Tab. 3.1). Quando os joelhos estão estendidos, como na posição em pé, a LSP funciona como uma linha contínua de miofáscia integrada. A LSP pode ser dissecada como uma unidade, e pode ser vista aqui tanto sozinha como colocada sobre um modelo de esqueleto (Figs. 3.3 e 3.4).

2-2

Função postural

A função postural geral da LSP é suportar o corpo em extensão vertical completa, para evitar a tendência de se curvar até a flexão exemplificada pela posição fetal. Essa função postural cotidiana exige uma maior proporção de contração lenta, resistência das fibras musculares nas porções musculares dessa faixa miofascial. A constante exigência postural também requer lâminas e faixas extraespessas na porção fascial, como no tendão do calcâneo, isquiotibiais, ligamento sacrotuberal, fáscia toracolombar, "cabos" dos eretores da espinha e na crista occipital.

Os joelhos são uma exceção na função de extensão; pois, ao contrário das outras articulações, eles são flexionados para trás pelos músculos da LSP. Em pé, os tendões entrelaçados da LSP ajudam os ligamentos cruzados na manutenção do alinhamento postural entre a tíbia e o fêmur.

Função do movimento

Com exceção da flexão dos joelhos para baixo, a função geral do movimento da LSP é criar extensão e hiperextensão. No desenvolvimento humano, os músculos da LSP levantam a cabeça do bebê da flexão embriológica, com envolvimento progressivo se "estendendo" aos olhos, apoiado pela LSP através do resto do corpo até o chão – abdome, nádegas, joelhos, pés – conforme a criança atinge a estabilidade em cada uma das fases de desenvolvimento que levam à posição ereta aproximadamente um ano após o nascimento (Fig. 3.5).

Uma vez que nascemos em uma posição flexionada, com nosso foco muito mais para o interior, o desenvolvimento da força, competência e equilíbrio na LSP está intimamente ligado ao ritmo lento da maturidade, pois avançamos a partir dessa flexão primária até uma extensão completa e facilmente mantida. O autor do Salmo 121 que diz: "Levantarei meus olhos para os montes, de onde vem o meu socorro", foi capaz de fazê–lo por causa da Linha Superficial Posterior.

A Linha Superficial Posterior em detalhe

Observação: começamos a maioria das principais linhas "cardinais" (aquelas linhas nas partes anterior, posterior e lateral) na sua extremidade distal ou caudal. Essa é apenas uma convenção; também poderíamos ter feito nosso caminho para baixo a partir da cabeça. O corpo vai frequentemente criar e distribuir tensão de qualquer forma, ou uma ligação no meio vai trabalhar seu caminho para fora em direção às duas extremidades. Nenhuma causalidade está implícita em nossa escolha de onde começar.

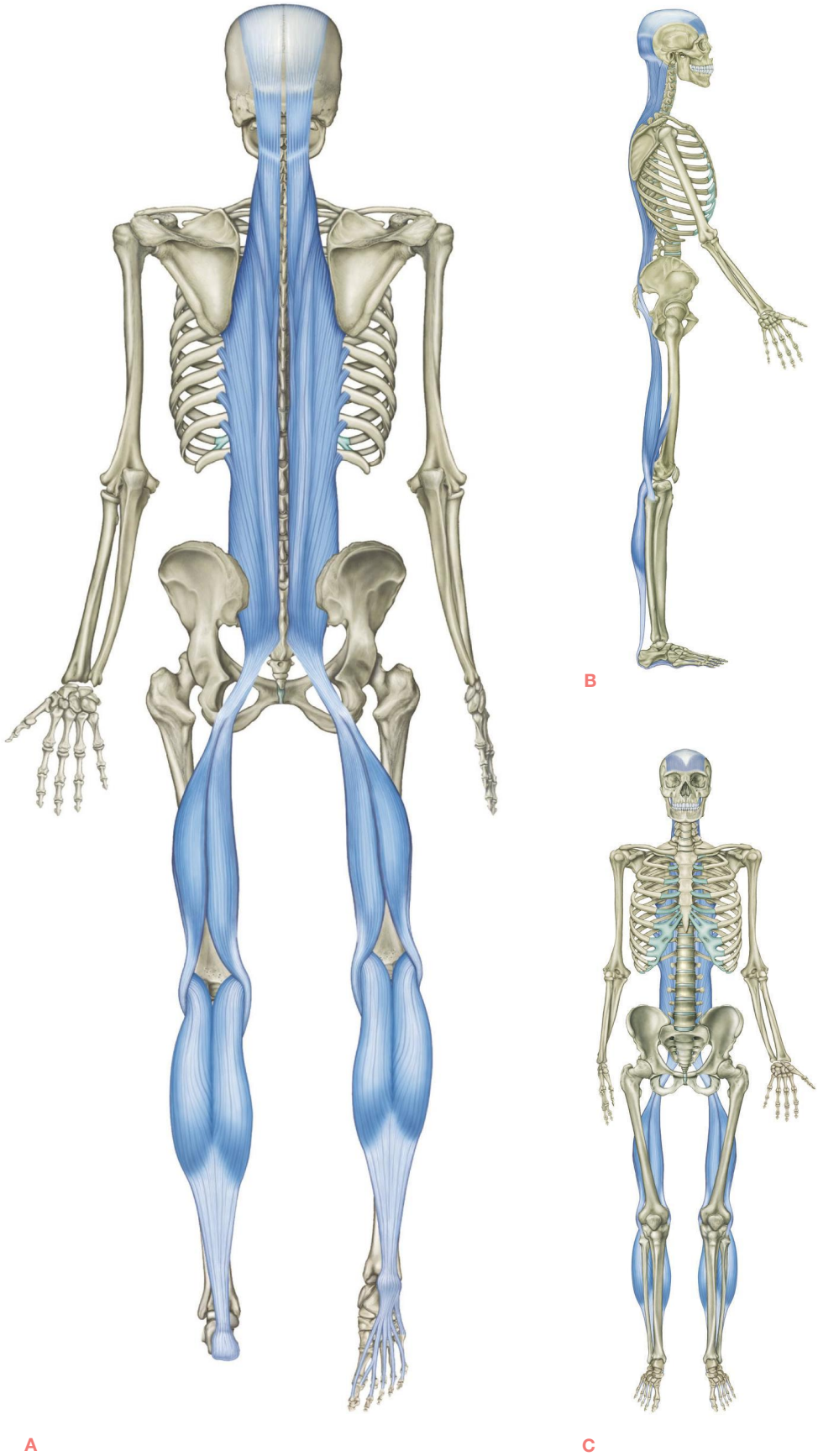

Figura 3.1 A Linha Superficial Posterior.

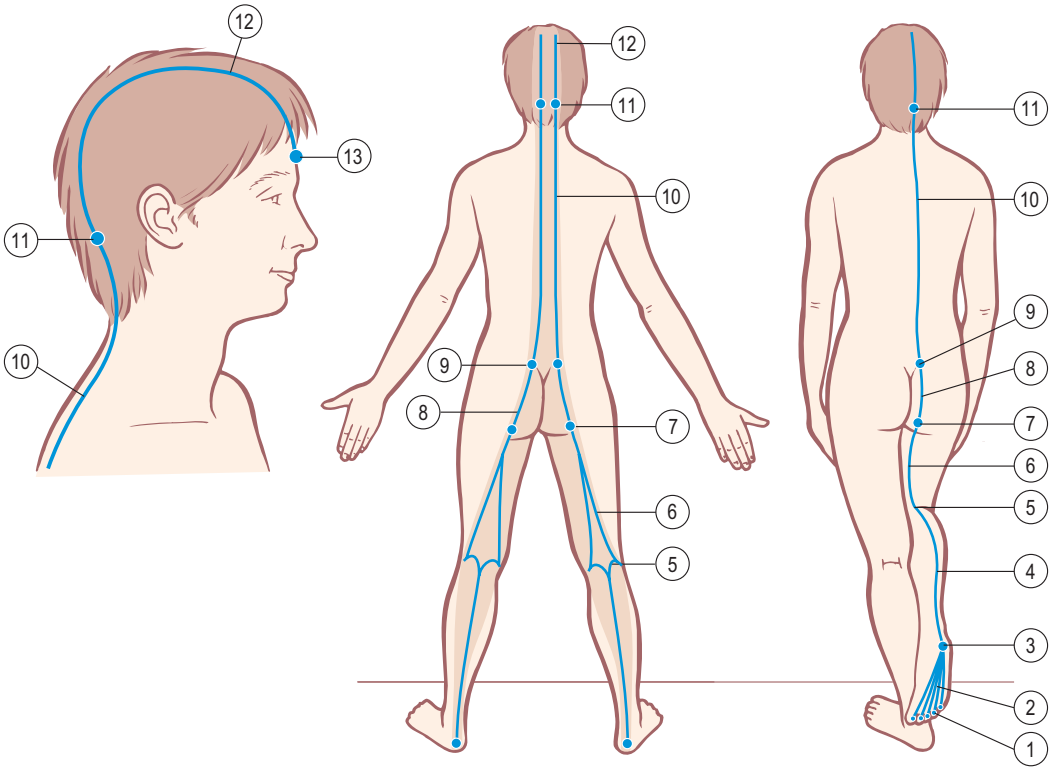

Figura 3.2 Vias e estações da Linha Superficial Posterior. A região sombreada mostra onde ela afeta e é afetada pelas fáscias mais superficiais (derme, tecido adiposo e fáscia mais profunda).

Tabela 3.1 Linha Superficial Posterior: "vias" miofasciais e "estações" ósseas (Fig. 3.2)

Estações ósseas		Vias miofasciais
Osso frontal, crista supraorbital	**13**	
	12	Aponeurose epicrânica/ fáscia do epicrânio
Crista occipital	**11**	
	10	Fáscia sacrolombar/eretor da espinha
Sacro	**9**	
	8	Ligamento sacrotuberal
Túber isquiático	**7**	
	6	Isquiotibiais
Côndilos do fêmur	**5**	
	4	Gastrocnêmio/tendão do calcâneo
Calcâneo	**3**	
	2	Fáscia plantar e flexores curtos
Superfície plantar das falanges dos dedos	**1**	

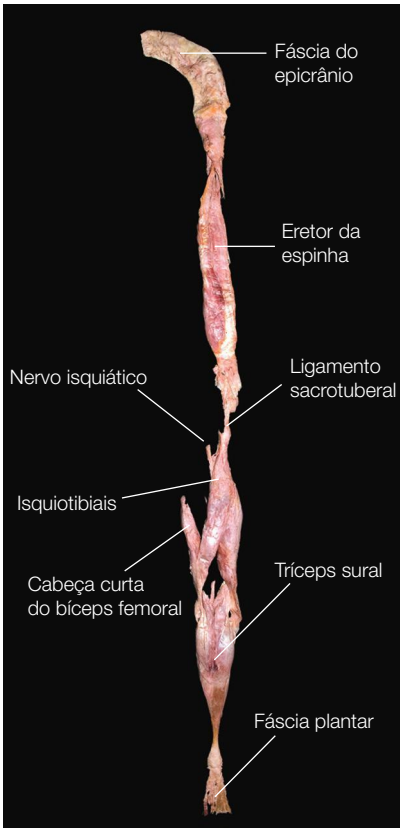

Figura 3.3 A Linha Superficial Posterior retirada inteira do corpo durante uma dissecação. As diferentes secções estão rotuladas, mas a dissecação indica o limite de se pensar unicamente em "partes" anatômicas e favorece a visão de "todos" esses meridianos como funcionais.

Figura 3.4 As mesmas amostras dispostas em um modelo de esqueleto para mostrar como todo ele está recoberto. O cadáver era bem mais alto do que o esqueleto.

Considerações gerais

A declaração mais comum que pode ser feita sobre qualquer uma dessas linhas dos Trilhos Anatômicos é que a pressão, a tensão (boa e má), o trauma e o movimento tendem a passar através da estrutura ao longo dessas linhas fasciais de transmissão.

A LSP é uma linha cardinal que medeia principalmente a postura e o movimento no plano sagital, seja limitando o movimento para a frente (flexão) ou, quando não funciona corretamente, exagerando ou mantendo um excessivo movimento para trás (extensão).

Apesar de falarmos da LSP no singular, existem, naturalmente, duas LSP, uma à direita e outra à esquerda, e os desequilíbrios entre as duas LSP devem ser observados e corrigidos junto com as direções dos padrões bilaterais de restrição nessa linha.

Os padrões comuns de compensação postural associados à LSP incluem: limitação da dorsiflexão do tornozelo, hiperextensão do joelho, encurtamento do isquiotibial (substituição pelos rotadores laterais profundos inadequados), deslocamento pélvico anterior, nutação do sacro, lordose, estiramento dos extensores na flexão torácica, limitação suboccipital que conduz à hiperextensão cervical superior, deslocamento anterior ou rotação do occipital sobre o atlas, e desconexão do movimento olho-coluna.

Dos dedos do pé ao calcanhar

Nossa "estação" originária nessa longa linha de miofáscia é a parte inferior das falanges distais dos

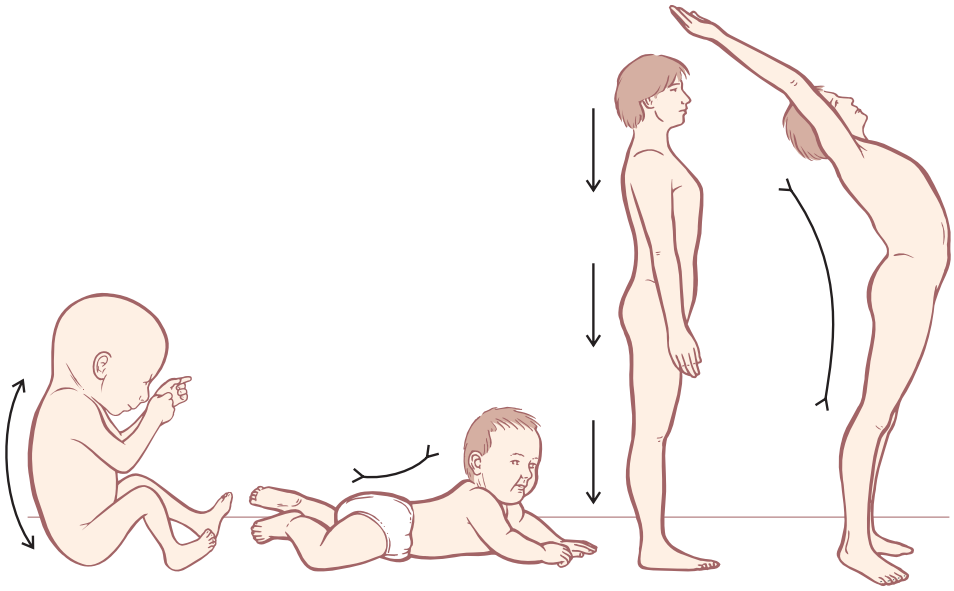

Figura 3.5 Durante o desenvolvimento, a LSP encurta para nos levar de uma curva fetal de flexão primária para as curvas de compensação da postura ereta. Além disso, o encurtamento dos músculos da LSP produzem hiperextensão.

dedos. A primeira "via" corre ao longo da superfície inferior do pé. Ela inclui a fáscia plantar, os tendões e os músculos flexores curtos dos dedos que se originam no pé.

Essas cinco faixas se fundem em uma aponeurose que cursa para a frente do osso do calcanhar (a face anteroinferior do calcâneo). A fáscia plantar pega uma importante e adicional 6ª vertente da base do quinto metatarso, a faixa lateral, que se funde com a LSP na margem externa do osso do calcanhar (Figs. 3.6 e 3.7).

Essas fáscias, e seus músculos associados que tracionam através da parte inferior do pé, formam uma "corda de arco" que se ajusta aos arcos longitudinais do pé; essa corda de arco ajuda a aproximar as duas extremidades, mantendo assim o calcanhar e as cabeças do primeiro e quinto metatarsos em um bom relacionamento (Fig. 3.8). A aponeurose plantar constitui apenas uma dessas cordas de arco – o ligamento plantar longo e o ligamento calcaneonavicular também fornecem profundas cordas de arco mais curtas e mais fortes (mais na ascensão) no tarso do pé (visível abaixo da articulação subtalar na Fig. 3.9, ver também a Fig. 3.34).

A fáscia plantar

A superfície plantar do pé é muitas vezes uma fonte de problemas que se comunicam através do resto

Figura 3.7 Uma dissecação da fáscia plantar. Observe a faixa lateral (A) que compreende uma via um pouco separada, mas relacionada. (© Ralph T. Hutchings. Reproduzido de McMinn et al., 1993.)

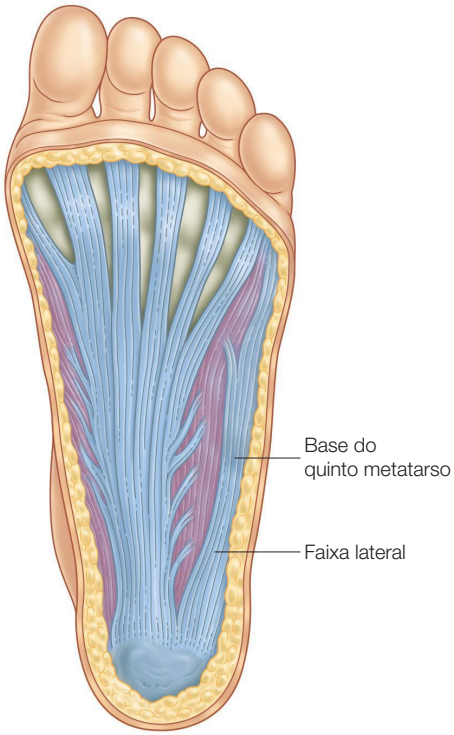

Figura 3.6 A fáscia plantar, a primeira via da LSP, incluindo a faixa lateral.

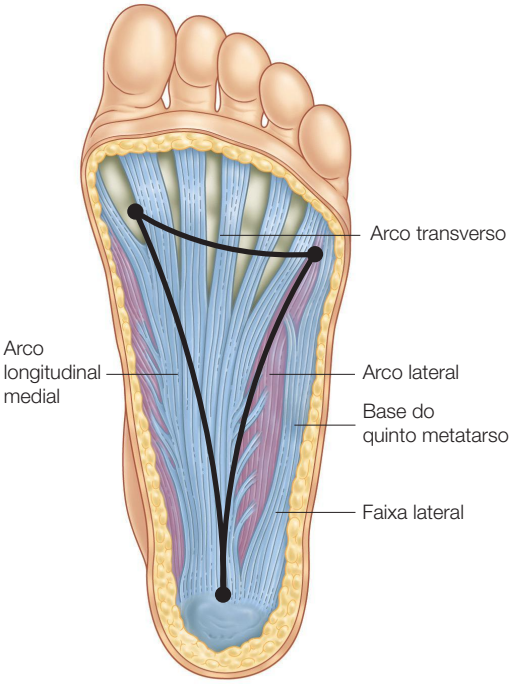

Figura 3.8 A aponeurose plantar forma um "trampolim" sob os arcos – um arco flexível entre cada ponto de contato: a cabeça do 5º metatarso, a cabeça do primeiro metatarso e do calcanhar. 3-4

da linha. Uma limitação nessa região muitas vezes se correlaciona com isquiotibiais rígidos, lordose lombar e hiperextensão resistente nas vértebras cervicais superiores. Embora o trabalho estrutural com a superfície plantar muitas vezes envolva uma série de articulações e um alongamento bastante intenso dessa fáscia densa, qualquer método que auxilia no relaxamento irá se comunicar com os tecidos citados. Se suas mãos não estiverem à altura da tarefa, considere o uso da técnica da "bola sob o pé" descrita adiante em "Um teste simples".

Compare a face interior e exterior do pé do seu cliente ou paciente. Enquanto a parte externa do pé (base do dedo mínimo do pé até o calcanhar) é sempre mais curta do que a face interior (da base do hálux até o calcanhar), há uma proporção equilibrada comum. Se a face interna do pé é proporcionalmente curta, o pé com frequência estará ligeiramente levantado para fora da superfície medial (como se estivesse supinado ou invertido) e aparentemente curvado em direção ao hálux em um padrão de "mãos em concha", como se uma mão levemente curvada fosse colocada sobre a mesa com a palma para baixo. Nesses casos, é a margem medial da fáscia plantar que necessita de abertura.

A superfície plantar do pé é muitas vezes uma fonte de problemas que se comunicam através da perna. Se a face externa do pé é curta – se o dedo mínimo do pé é retraído ou a base do quinto metatarso é tracionada na direção do calcanhar, ou se a face externa do calcanhar parece tracionada para a frente – então a margem externa da fáscia plantar, especialmente sua faixa lateral, deve ser alongada. Esse padrão muitas vezes acompanha um arco interno fraco e a prática de descarregar o peso na parte interna do pé, mas pode ocorrer sem o arco caído.

Mesmo em um pé relativamente equilibrado, a superfície plantar em geral pode se beneficiar do trabalho revigorante para torná-lo mais flexível e comunicativo, sobretudo em nossa cultura urbanizada, onde os pés ficam trancados em caixões de couro durante todo o dia. A abordagem-padrão para os tecidos plantares é alongar entre cada um dos pontos que suportam os arcos: o calcanhar, a cabeça do primeiro metatarso e a cabeça do quinto metatarso (Fig. 3.8). 3-5

Um teste simples

Para um teste às vezes dramático e de fácil administração do relacionamento de toda a LSP, peça a seu paciente para flexionar o tronco para a frente, como se ele fosse tocar os dedos dos pés, mas com os joelhos retos (Fig. 3.10). Observe o contorno bilateral das costas e a posição de repouso das mãos. Peça-lhe para prestar

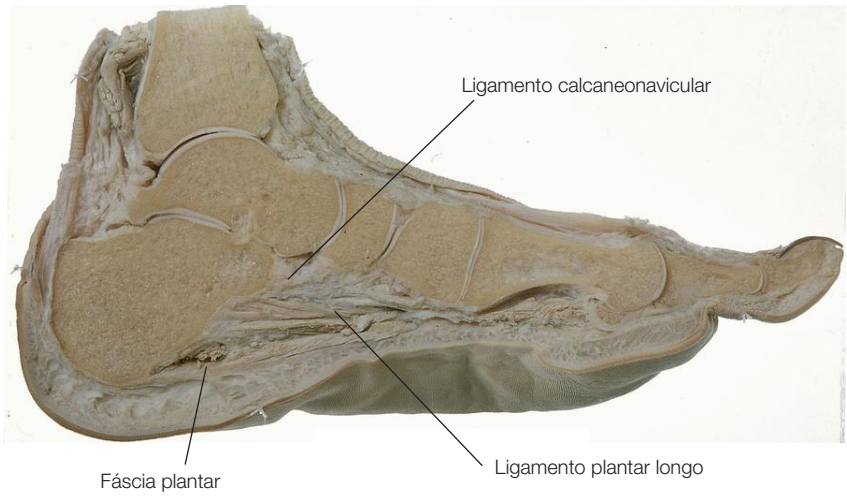

Figura 3.9 Um corte sagital do arco longitudinal medial mostrando como a fáscia plantar e outros tecidos profundos a ela formam uma série de "cordas de arco" que ajudam o arco medial a manter-se e agir como molas. (©Ralph T. Hutchings. Reproduzido de Abrahams et al., 1993.)

Figura 3.10 A flexão para a frente com os joelhos retos liga e desafia todas as vias e estações da Linha Superficial Posterior. Trabalhar em uma região, como neste movimento para a fáscia plantar, pode afetar o movimento e comprimento em qualquer parte e em qualquer lugar ao longo da linha. Após trabalhar na superfície plantar direita, o braço direito pende mais para baixo.

atenção em como se sente ao longo de cada lado da parte de trás do corpo.

Peça a seu paciente que volte à posição ereta e role uma bola de tênis (ou uma bola de golfe para os destemidos) profundamente sob a fáscia plantar de um dos pés, fazendo uma pressão lenta e cuidadosa em vez de uma rápida e vigorosa. Ele deve fazer isso por pelo menos alguns minutos, certificando-se de que toda a região que vai dos cinco dedos e retorna à margem frontal do calcanhar foi abrangida, todo o triângulo mostrado na Figura 3.8.

Peça-lhe então que flexione o tronco para a frente novamente e observe as diferenças bilaterais no contorno posterior e a distância de cada lado a partir do chão (e pergunte-lhe se sente uma diferença na sensação). Na maioria das pessoas isso produzirá uma dramática demonstração de como trabalhar uma pequena parte pode afetar o funcionamento do todo. Isso irá funcionar para muitas pessoas, mas não para todas: evite pessoas com uma escoliose forte ou outras assimetrias bilaterais para obter resultados mais facilmente perceptíveis.

Como isso também funciona como um tratamento, não se esqueça de fazer o mesmo procedimento do outro lado, depois de ambos avaliarem qualquer diferença.

Esporão de calcâneo

É de "conhecimento comum" que os músculos se inserem nos ossos –, mas essa visão do senso comum simplesmente não se aplica à maioria das miofáscias. A fáscia plantar é um bom exemplo disso. As pessoas que andam sobre a planta dos pés, por exemplo, ou outras que, por alguma razão, colocam tensão repetitiva sobre a fáscia plantar, puxam constantemente a inserção do calcâneo da fáscia plantar. Uma vez que essa fáscia não está realmente inserida no calcâneo, mas em vez disso se funde com sua "cobertura plástica" periosteal, é possível em alguns casos que o periósteo se afaste progressivamente do calcâneo, criando um espaço, uma espécie de "tenda", entre esse tecido e o osso (Fig. 3.11).

Entre a maioria dos periósteos e seus ossos associados existem muitos osteoblastos – células de construção do osso. Essas células estão constantemente limpando e reconstruindo a superfície externa do osso. Tanto na criação original quanto na manutenção

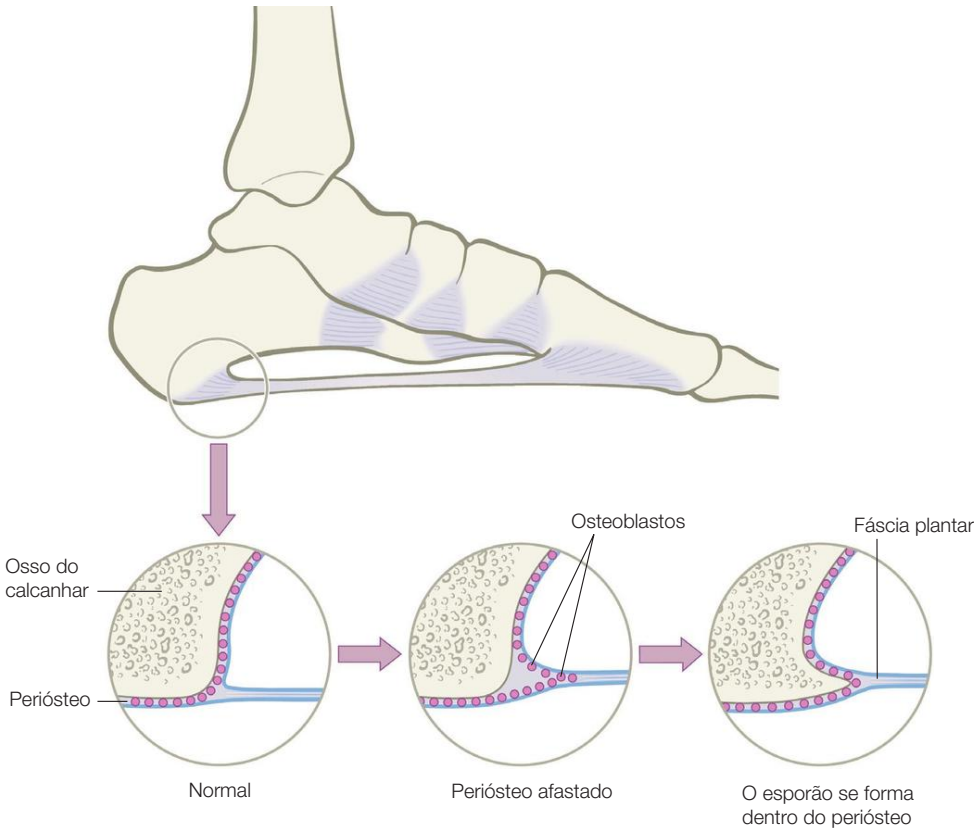

Figura 3.11 A formação de um esporão de calcâneo pelos osteoblastos, que preenchem o espaço existente sob um periósteo afastado, ilustra tanto a capacidade de adaptação do sistema do tecido conjuntivo quanto uma limitação do conceito simplista de que os "músculos se inserem nos ossos".

contínua do seu osso associado, os osteoblastos são programados com uma simples ordem: devem preencher a bolsa do periósteo. Os pacientes que criam tensão repetitiva na fáscia plantar são suscetíveis de criar fascite plantar em qualquer lugar ao longo da superfície plantar onde esta se rompa e inflame. Se, em vez disso, o periósteo do calcâneo ceder e se distanciar do osso, os osteoblastos então vão preencher a "tenda" sob o periósteo, criando um esporão ósseo. O esporão em si e o processo de desenvolvimento são naturais e não inerentemente dolorosos; a dor vem se o esporão interferir com um nervo sensorial, como ocorre com frequência com um esporão de calcâneo.

Do calcanhar ao joelho

Como discutido no Capítulo 2, as fáscias não se inserem simplesmente no osso do calcanhar e ponto (como está implícito na Fig. 3.11). Na verdade, elas se inserem na cobertura de colágeno do calcâneo, o periósteo, que circunda o osso como uma resistente embalagem plástica. Se começarmos a pensar dessa maneira, poderemos ver que a fáscia plantar é, portanto, contínua a qualquer outra coisa que se insira nesse periósteo. Se acompanharmos o periósteo ao redor do calcâneo, especialmente por baixo dele em torno do calcanhar até a superfície posterior (acompanhando uma faixa grossa e contínua da fáscia – ver Figs. 3.12 e 3.15B), nós mesmos encontraremos no início do próximo trecho da via que começa com o tendão do calcâneo (Figs. 3.12 e 3.13).

Uma vez que o tendão do calcâneo deve suportar tanta tensão, ele está inserido não só no periósteo, mas também na rede de colágeno do próprio osso do calcanhar, como uma árvore enraizada no solo. Saindo do calcâneo e de seu periósteo, nosso trilho continua, tornando-se cada vez mais extenso e mais plano conforme avança (Fig. 3.12). Três estruturas miofasciais alimentam o tendão do calcâneo: o sóleo do lado profundo, o gastrocnêmio do lado superficial e o pequeno plantar no meio.

Vamos aproveitar essa primeira conexão que fizemos – a partir da fáscia plantar em torno do calcanhar até o tendão do calcâneo – como exemplo das implicações clínicas exclusivas que extrapolam do ponto de vista das continuidades miofasciais.

O calcanhar como uma flecha

Em termos simples, o calcanhar é a patela do tornozelo, como podemos ver no raio X de um pé (Fig. 3.14). A partir do ponto de vista da "tensegridade", o calcâneo é uma escora de compressão que empurra os tecidos de tração da LSP para longe do tornozelo para criar um tônus apropriado em torno da parte posterior do fulcro tibiotalar, junto com o tecido mole que se espalha a partir do joelho até os dedos. (Compare essa alavancagem com a proximidade dos músculos estabilizadores de articulação: os fibulares da Linha Lateral

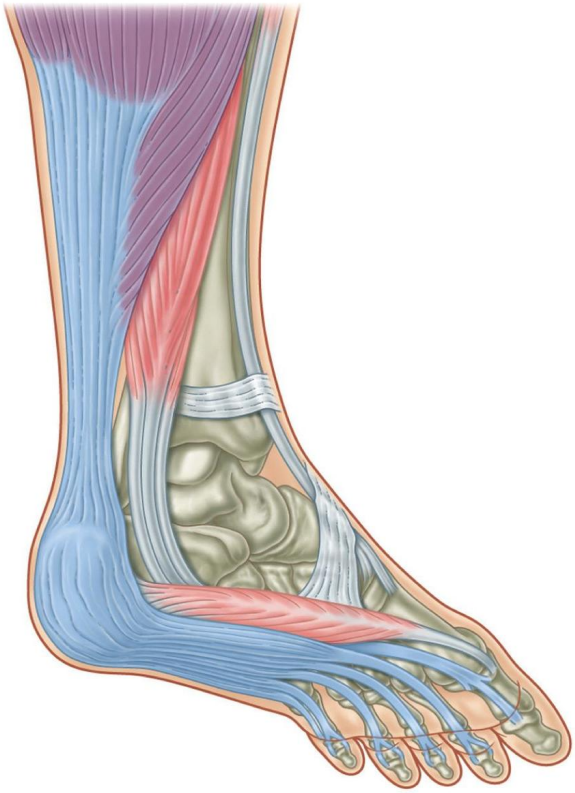

Figura 3.12 Em torno do calcanhar há uma continuidade fascial forte e que pode ser dissecada entre a fáscia plantar e o tendão do calcâneo e seus músculos associados.

Figura 3.13 Uma dissecação da região do calcanhar demonstra a continuidade desde os tecidos plantares até os músculos no compartimento posterior superficial da perna. (© Ralph T. Hutchings. Reproduzido de Abrahams et al., 1998.)

Figura 3.14 Este raio X do pé de uma dançarina mostra como as funções do calcâneo em um caminho paralelo à patela – aquele que a patela faz na frente do joelho, o calcâneo faz na parte de trás do tornozelo – ou seja, empurrar o tecido mole para longe do fulcro da articulação para dar-lhe mais força de alavancagem. (©Bryan Whitney, reproduzido com permissão.)

que se enroscam por toda parte em torno do maléolo lateral. Da mesma forma, os flexores longos dos dedos do pé da Linha Profunda Anterior passam próximo por trás do maléolo medial, dando-lhes mais vantagem de estabilização, mas menos alavancagem para saltar).

Para ver o problema clínico que essa padronização pode criar, imagine o corte inferior dessa linha fascial Superficial Posterior – a fáscia plantar e a fáscia associada ao tendão do calcâneo – como uma corda de arco, sendo o calcanhar a seta (Fig. 3.15). Como a LSP comprime cronicamente de forma excessiva (comum nas pessoas que apresentam a falha postural onipresente de uma inclinação das pernas para a frente: um deslocamento anterior da pelve), ela é capaz de empurrar o calcanhar para a frente, para dentro da articulação subtalar; ou, em outro padrão comum, tal tensão extra pode trazer o complexo tibiofibular posteriormente sobre o tálus, o que equivale à mesma coisa. 6-7

Para avaliar isso, olhe para os pés do seu paciente a partir da face lateral tal como estão, e crie uma linha vertical imaginária abaixo da margem inferior do maléolo lateral (ou, se preferir, coloque seu dedo indicador descendo verticalmente a partir da ponta do maléolo até o chão). Veja o quanto do pé permanece na frente dessa linha e o quanto para trás. A anatomia diz que o pé ficará mais à frente da linha, mas, com um

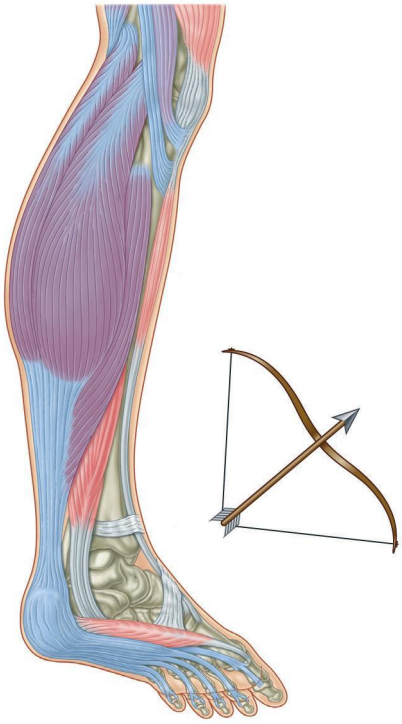

A

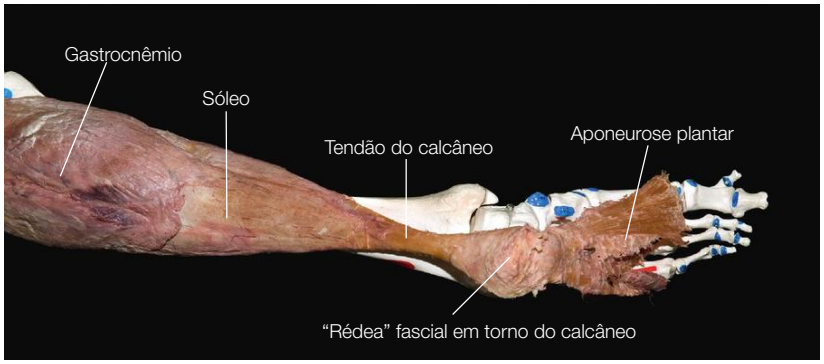

B

Figura 3.15 Quando a continuidade miofascial que compreende a parte inferior da LSP se comprime, o calcâneo é empurrado para dentro do tornozelo, como uma flecha é empurrada pela corda esticada (A). Observe como a fáscia em torno do calcanhar age como uma "rédea" ou um "concha" para abraçar e controlar o osso do calcanhar (B).

pouco de prática, você será capaz de reconhecer uma proporção normal (Fig. 3.16A) em comparação com o pouco calcanhar que permanece para trás dessa linha (Fig. 3.16B).

Meça a frente a partir do ponto abaixo do maléolo lateral até a cabeça do quinto metatarso (os dedos dos pés variam bastante, por isso não os inclua). Meça de volta a partir do ponto até o local onde o calcanhar deixa o chão (o limite do seu apoio). Em uma base clínica puramente empírica, este autor acha que uma proporção de 1:3 ou 1:4 entre o retropé e o antepé oferece um apoio eficaz. Uma proporção de 1:5 ou mais indica um suporte mínimo para a parte de trás do corpo. Este padrão pode não *resultar* apenas na rigidez na LSP, mas também *causar* mais rigidez, que muitas vezes é acompanhada por um deslocamento para a frente na altura dos joelhos ou na pelve para colocar mais peso no antepé, o que só enrijece ainda mais a LSP. Se esse padrão se mantiver por muito tempo, ele acabará impedindo que o paciente se sinta seguro à medida que você tentar reequilibrar os quadris sobre os pés.

Para aqueles que dizem que essa proporção é determinada pela hereditariedade, ou que é impossível para o calcâneo avançar ou retroceder de forma significativa na articulação, sugerimos que tentem o seguinte:

- relaxe a fáscia plantar, incluindo a faixa lateral, na direção do calcanhar;
- relaxe o compartimento posterior superficial da perna (sóleo e gastrocnêmio) em direção ao calcanhar;
- mobilize o calcanhar estabilizando a frente do tarso com uma mão enquanto trabalha no calcanhar realizando movimentos de inversão e eversão com a outra mão em concha.

A B

Figura 3.16 O volume do pé na frente da articulação do tornozelo deve estar equilibrado em cerca de 1/3 a 1/4 atrás da articulação do tornozelo. Sem esse suporte para a parte posterior do corpo, a parte superior do corpo vai se inclinar anteriormente para colocar o peso na frente.

Em casos mais recalcitrantes, talvez seja necessário relaxar ainda mais os ligamentos do tornozelo trabalhando profunda e diagonalmente, mas bem devagar, a intersecção de cada maléolo (evitando os nervos) até a intersecção posteroinferior do osso do calcanhar. O resultado será uma mudança pequena, mas visível, no volume do pé atrás da linha maleolar, e uma mudança muito palpável no apoio para a parte posterior no corpo do paciente. Portanto, e de uma maneira estratégica, esse trabalho deve preceder qualquer trabalho previsto para reforçar um deslocamento pélvico anterior.

Por favor, observe que a marca de sucesso é um aumento visível no volume do calcanhar quando você reavaliá-lo usando o maléolo como seu guia. Talvez seja necessário repetir até que o paciente esteja com a postura para a frente corrigida usando outros meios (p. ex., relaxando as extremidades distais dos isquiotibiais, levantando o reto femoral da Linha Superficial Anterior, etc.).

"Expressos" e "locais"

Dois grandes músculos se inserem na faixa do calcâneo: o sóleo do lado profundo e o gastrocnêmio do lado superficial (Fig. 3.15A). A conexão da LSP ocorre com o músculo superficial, o gastrocnêmio. Antes, porém, temos uma primeira oportunidade para demonstrar outro conceito dos Trilhos Anatômicos, ou seja, os "locais" e os "expressos".

A importância de se diferenciar expressos e locais está no fato de que essa posição postural é mantida na maioria das vezes nos locais subjacentes, e não nos expressos mais superficiais. Os trilhos expressos da miofáscia cruzam mais de uma articulação; os locais cruzam e, portanto, agem apenas em uma articulação. Com algumas exceções nos antebraços e na parte inferior da perna, os locais geralmente são mais profundos no corpo – mais aprofundados – do que os expressos. (Ver Cap. 2, para uma definição completa e exemplos.)

Esse compartimento posterior superficial da parte inferior da perna não é, contudo, uma destas exceções: as duas cabeças do gastrocnêmio atravessam tanto o tornozelo como o joelho, e podem agir em ambos. O sóleo mais profundo atravessa apenas a articulação do tornozelo – passando do calcanhar até as faces posteriores da tíbia, da membrana interóssea e da fíbula – e age somente nesta articulação. (A chamada articulação

do tornozelo é realmente duas articulações: a articulação tibiotalar, que age em flexão plantar e dorsiflexão e a articulação subtalar, que age naquilo que vamos chamar de inversão e eversão. Embora o tríceps sural – plantar, gastrocnêmio e sóleo juntos – tenha algum efeito sobre a articulação subtalar, vamos ignorar esse efeito por enquanto, designando o sóleo como um músculo de uma única articulação para o propósito deste exemplo).

Se tomarmos o sóleo local, poderemos avançar no mesmo plano fascial e chegar até a fáscia na parte de trás do poplíteo, que atravessa o joelho e o flexiona (e também gira a tíbia medialmente no fêmur quando o joelho é flexionado, no entanto isso não faz parte da nossa discussão atual). O expresso gastrocnêmio pode assim participar tanto da flexão plantar quanto da flexão do joelho, enquanto cada um dos dois locais fornece uma única ação. Vamos ver esse fenômeno se repetir ao longo dos meridianos miofasciais.

Descarrilamento

Continuando pela LSP através do gastrocnêmio, chegamos à primeira das muitas curvas nas regras dos Trilhos Anatômicos, que chamaremos de "descarrilamentos". Estes são exceções às regras dos Trilhos Anatômicos, que podem ser explicadas em razão da utilidade para os tecidos moles e o trabalho do movimento. Em um descarrilamento, os Trilhos Anatômicos ainda funcionam, mas apenas sob determinadas condições.

Para entender essa primeira exceção importante, precisamos olhar mais de perto a interface entre as duas cabeças do gastrocnêmio e os tendões dos três isquiotibiais (Fig. 3.17).

É fácil ver, comparando com a Figura 3.17, que o gastrocnêmio e os isquiotibiais estão ao mesmo tempo separados e conectados. Na dissecação, a forte fáscia areolar vai claramente da região próxima das extremidades distais dos isquiotibiais até perto das extremidades proximais das cabeças do gastrocnêmio. Na Figura 3.17 esse tecido foi dissecado e descartado; na Figura 3.3, ele foi mantido. Esse tecido areolar, que pensávamos ser simplesmente um "recheio" passivo, agora é mostrado como um transmissor de força eficaz quando retesado.[1]

Na prática, portanto, a flexão dos joelhos desvincula um do outro. Embora pelas regras estritas dos Trilhos Anatômicos eles sejam uma continuidade miofascial, eles funcionam como um só principalmente quando o joelho está estendido. As cabeças do gastrocnêmio alcançam e circundam os tendões isquiotibiais para se inserir nas porções superiores dos côndilos do fêmur. Os isquiotibiais descem e circundam o gastrocnêmio para se inserir na tíbia e na fíbula. Enquanto o joelho estiver dobrado, essas duas unidades miofasciais seguem

Figura 3.17 A relação entre as cabeças do gastrocnêmio e os tendões dos isquiotibiais na fossa poplítea atrás do joelho. (© Ralph T. Hutchings. Reproduzido de Abrahams et al., 1998.) Ver também Figura 3.3.

seus próprios caminhos, contíguas, mas frouxamente conectadas (Fig. 3.18A). À medida que a articulação do joelho entra em extensão, no entanto, os côndilos do fêmur retornam para apertar o complexo do tendão, envolvendo esses elementos uns com os outros, e fazendo-os funcionar em conjunto quase como se fossem dois pares de mãos presas pelos pulsos (Fig. 3.18B-D). Essa configuração também tem uma forte semelhança com um nó quadrado, afrouxado quando o joelho é dobrado, apertado conforme o joelho se endireita.

Isso oferece uma longa, mas correta, explicação de por que nos alongamos menos quando pegamos as chaves que caíram no chão flexionando os joelhos em vez de mantê-los estendidos (Fig. 3.19). A ligeira flexão dos joelhos é suficiente para permitir que a coluna vertebral e o quadril se curvem de forma mais significativa para a frente. A explicação tradicional é que o trabalho dos isquiotibiais é facilitado pela flexão do joelho, liberando assim os quadris para que se flexionem mais. Na verdade, dobrar os joelhos apenas levemente, por exemplo, mover os joelhos para a frente alguns centímetros, não encurta sensivelmente a distância do túber isquiático até a parte inferior da perna, e ainda libera consideravelmente a flexão do quadril. Nossa explicação seria a de que mesmo uma ligeira flexão afrouxa o nó quadrado, desvinculando a parte inferior da LSP da superior. A LSP vinculada é mais

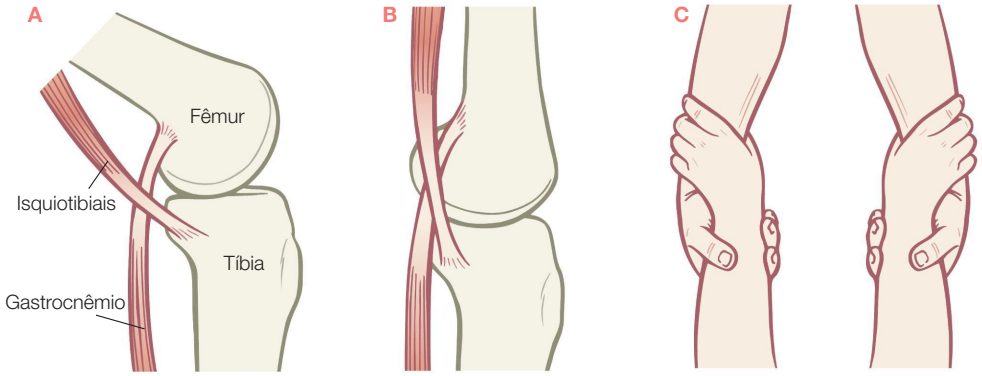

Figura 3.18 Quando o joelho é flexionado, a miofáscia da coxa e da parte inferior da perna funcionam separadamente (A). Quando o joelho é estendido, essas miofáscias se ligam em uma unidade de funcionamento conectada (B), como as mãos entrelaçadas de uma dupla de trapezistas (C – comparar com a Fig. 3.17). A configuração é uma reminiscência de um recife ou nó quadrado; capazes de formar um nó firme, mas também facilmente desatado.

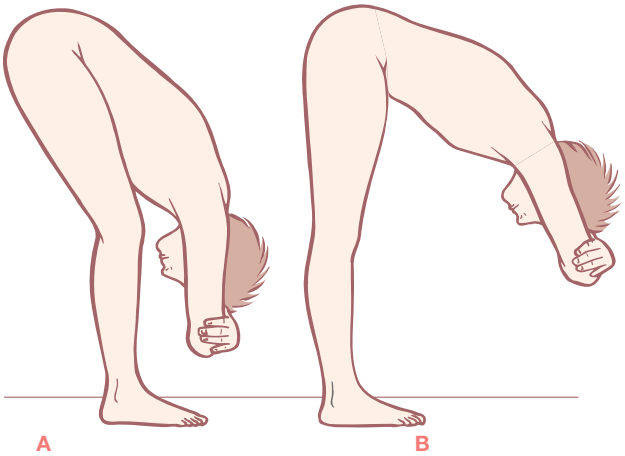

Figura 3.19 Quando os joelhos estão dobrados (A), as partes superior e inferior da LSP estão relativamente separadas, e é mais fácil dobrar os quadris. Com os joelhos estendidos (B), a LSP forma uma unidade, e uma inclinação para a frente torna-se um pouco mais difícil.

difícil de alongar quando nos inclinamos para a frente; a LSP desvinculada é mais fácil.

Toda a LSP é uma continuidade em uma postura normal em pé. Na ioga, por exemplo, as posturas (asanas) que utilizam uma inclinação para a frente com as pernas estendidas (como na Postura do cachorro olhando para baixo, Postura do arado, Flexão do tronco, ou qualquer simples alongamento dos isquiotibiais) envolverão a LSP como um todo, enquanto inclinações para a frente com a inclinação de joelhos (p. ex., a Postura da criança) envolverá apenas a miofáscia superior da linha, exceto naquelas pessoas com uma LSP muito curta, para quem até mesmo flexionar os joelhos não é o suficiente para permitir uma completa inclinação para a frente.

Os isquiotibiais distais

A interface entre as cabeças do gastrocnêmio e os "pés" dos isquiotibiais pode ficar amarrada; o resultado geralmente é o joelho não flexionado, mas a tíbia que parece sentar-se por trás do fêmur quando vista de lado.

Essa técnica requer um pouco de força no dedo, mas a tenacidade será recompensada. Também exige a colocação precisa do dedo para evitar que o paciente sinta dor. Peça-lhe para se deitar em decúbito ventral, com um joelho dobrado quase a 90º. Apoie esse pé com seu esterno ou ombro, para que o isquiotibial possa relaxar temporariamente. Enganche seus dedos, com as palmas das mãos voltadas para o lado, dentro dos isquiotibiais na parte de trás do joelho, "deslize" entre esses tendões (dois no interior e um no lado lateral) para permanecer sobre as cabeças do gastrocnêmio (Fig. 3.17). Preste atenção para agarrar um pouco de pele e mantenha seus dedos movendo-se contra os tendões isquiotibiais para não pressionar o local comprometido no meio do espaço poplíteo. Essa técnica não deve produzir qualquer dor do nervo ou sensações que irradiam. O paciente deve retomar o controle sobre a perna, retire então seu apoio. Os tendões isquiotibiais vão surgir conforme forem tensionados, por isso mantenha seus dedos na posição.

Peça ao paciente que abaixe lentamente o pé até a mesa (estendendo o joelho) enquanto você move lentamente seus dedos até o interior dos tendões isquiotibiais (mas a maioria dos terapeutas mantém simplesmente sua posição, enquanto o paciente faz o trabalho). O paciente alongará tanto os isquiotibiais quanto o gastrocnêmio em contração excêntrica, liberando suas extremidades distais uma da outra. Quando bem feito, o resultado será o avanço da tíbia sob o fêmur.

Do joelho até o quadril

Com as pernas esticadas e os joelhos estendidos, avançamos através da continuidade miofascial fornecida pelos isquiotibiais, o que nos conduz ao lado posterior dos ísquios (Fig. 3.20). A dupla dos isquiotibiais mediais, o semimembranáceo e o semitendíneo, é complementada pelo único isquiotibial lateral, o bíceps femoral (embora a parte exterior da perna também possa ser vista com dois "isquiotibiais" – ver Cap. 6, p. 164). Todos os três isquiotibiais são expressos, afetando tanto o joelho quanto o quadril.

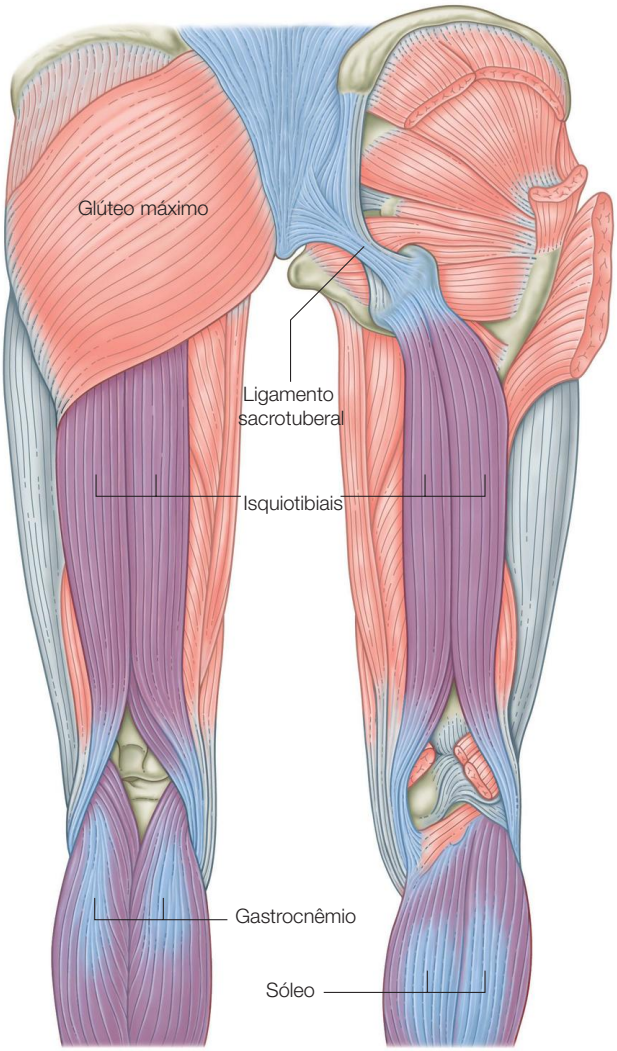

Figura 3.20 Uma visão superficial (à esquerda) mostra os isquiotibiais desaparecendo sob o glúteo máximo, mas apesar de o glúteo ser um músculo superficial nas costas, ele não faz parte da LSP. Ele é desqualificado por envolver tanto uma mudança de direção como uma mudança de nível. Retire o glúteo (que vai aparecer mais tarde como parte de outras linhas) para ver a conexão clara dos isquiotibiais ao ligamento sacrotuberal.

Separação dos isquiotibiais

Muito se escreveu sobre os isquiotibiais, mas muito pouco sobre suas funções separadas. Os isquiotibiais mediais (semitendíneo e semimembranáceo) criam a rotação tibial medial quando o joelho é flexionado. Nessa mesma situação, o isquiotibial lateral da perna (bíceps femoral) cria a rotação lateral da parte inferior da perna no fêmur. Para desempenhar essas funções separadas, os dois conjuntos de músculos têm de ser capazes de trabalhar separadamente. Esse movimento diferencial entre insquiotibiais, interno e externo, é especialmente importante nos esportes ou atividades em que os quadris se movem de um lado para o outro, embora não haja pressão sobre o joelho, como na dança de *jazz*, na modalidade *slalom* no esqui, ou esquivando-se no futebol ou rúgbi. Na corrida simples – flexão pura e extensão – essa separação não é necessária, pois os isquiotibiais interno e externo sempre trabalham em conjunto.

Para sentir o quanto a função interna e externa no isquiotibial é separada, mantenha seu paciente em decúbito ventral com o joelho flexionado para facilitar o acesso. Comece a reconhecer o caminho até o espaço entre os dois conjuntos de isquiotibiais, logo acima da região comprometida situada no espaço poplíteo (Figs. 3.17 e 3.20). Ali será fácil sentir a separação, pois eles são bastante tendíneos e a uma distância que vai de 3 a 5 cm. Agora, mova-se em direção ao túber isquiático, mas não se afaste do "vale" entre os dois conjuntos de músculos. Até onde esse vale pode ser palpável? Para algumas pessoas, todo o feixe formado pelos três músculos ligados entre si estará a alguns centímetros acima do espaço poplíteo; para outras, uma divisão será palpável a meio caminho ou mais para o túber isquiático. Na dissecação, a separação potencial pode chegar a 10 cm do túber isquiático.

Para fazer um teste funcional, mantenha seu paciente em decúbito ventral com o joelho dobrado em ângulo reto, faça uma avaliação e depois gire o pé medial e lateralmente, enquanto isso descanse sua mão sobre os músculos e apalpe para sentir se eles estão trabalhando separadamente.

Para tratar o feixe dos isquiotibiais, insira (ou mexa ou deslize) seus dedos entre os músculos no nível mais baixo da ligação enquanto seu paciente, sempre com o joelho dobrado, continua girando de modo lento a parte inferior da perna medial e lateralmente. Pouco a pouco a ligação da fáscia vai relaxar, permitindo que seus dedos afundem em direção ao fêmur. Continue trabalhando para cima uns poucos centímetros de cada vez até chegar ao limite dessa técnica.

Rotação no joelho

Embora a rotação funcional do joelho seja possível apenas quando ele está flexionado, a rotação postural da tíbia sobre o fêmur, medial ou lateral, é bastante comum. Apesar de vários fatores, incluindo a tensão nos tecidos periarticulares e tensões vindas do pé, poderem contribuir para esse padrão, trabalhar diferencialmente nos dois conjuntos de isquiotibiais pode ser muito útil para que a perna recupere o alinhamento.

Se a tíbia for girada medialmente (medida pela direção em que a tuberosidade da tíbia fica de frente em relação à patela – as margens externas da patela e a tuberosidade da tíbia devem formar um triângulo isósceles), então o trabalho manual ou de alongamento no conjunto medial dos isquiotibiais (semitendíneo e semimembranáceo) torna-se necessário. Se a tíbia for girada lateralmente, o trabalho sobre o bíceps femoral (as duas cabeças) torna-se necessário. Os tecidos devem ser trabalhados na direção do joelho. Comece com o que geralmente alonga ou trabalhe com os isquiotibiais conforme planejado, em seguida faça um trabalho adicional no isquiotibial pertinente para reduzir a rotação, usando o lento alongamento excêntrico dos tecidos do paciente que ocorreu ao levar o joelho da flexão para a extensão. Os tecidos que mantêm essas rotações estão localizados no fundo da miofáscia dos isquiotibiais. Se isso não for eficaz, aprofunde ainda mais nas possíveis tensões decorrentes da posição do pé, das torções pélvicas, ou da Linha Espiral (Cap. 6).

Do quadril para o sacro

A partir daqui, continuar pensando em termos de músculos torna difícil a possibilidade do uso das regras dos Trilhos Anatômicos, pois nenhum músculo se insere no túber isquiático em uma direção contínua com os isquiotibiais. O glúteo máximo vai até a inserção isquiotibial, mas ele cursa claramente em um plano fascial mais superficial. Ir para o quadrado do fêmur, para o adutor magno ou para o gêmeo inferior, os quais estão em um plano semelhante, deve envolver uma radical quebra da regra de mudança de direção. Mas se pensarmos fascialmente não haverá frustração: o ligamento sacrotuberal surge a partir da parte de trás do tubérculo, comprovadamente como uma continuação dos isquiotibiais, e passa na frente da margem lateral do sacro, logo acima da junção sacrococcígea (Fig. 3.20).

A extremidade inferior do ligamento é contínua com os isquiotibiais. Na verdade, o tendão do isquiotibial lateral, o bíceps femoral, pode realmente ser separado na dissecação e seguido até o sacro. (Essa parte do ligamento é provavelmente um músculo degenerado; basta olhar para o nosso parente mamífero mais próximo, o cavalo, para ver um músculo bíceps femoral que percorre todo o caminho até o sacro. O sacro do cavalo, evidentemente, suporta menos peso proporcional do que o nosso e é um bom arranjo, pois oferece mais liberdade de movimento do que um sacro humano poderia desfrutar).

Estações

Sejamos claros sobre comunicação fascial nas estações ou inserções. Aqui faremos mais uma pausa para oferecer uma explicação mais completa, já que este é um bom exemplo do funcionamento geral de uma estação dos Trilhos Anatômicos. Não estamos dizendo que todo o ligamento sacrotuberal é uma extensão dos isquiotibiais. A conexão muito forte, quase semelhante à tração do osso, entre o sacro e o túber isquiático é absolutamente necessária para a postura ereta humana e a integridade da pelve. Sem isso, nossa "cauda" se projetaria no ar, dolorosa e irremediavelmente, sempre que nos curvássemos. O ligamento está absolutamente pregado aos ossos e não pode deslizar de forma significativa como um todo na direção dos isquiotibiais ou da fáscia sacral.

O que estamos dizendo, na verdade, é que as camadas mais superficiais da fáscia são contínuas com a miofáscia em ambos os lados, e são, ou deveriam ser, capazes de comunicar tanto o movimento como a tensão entre as fibras fasciais adjacentes à superfície do ligamento (veja Figs. 2.7 e 2.8). Quantas camadas são capazes de se comunicar e quantas estão presas abaixo varia de pessoa para pessoa e depende das necessidades mecânicas específicas da pessoa na região. Em casos extremamente presos, a derme da pele estará amarrada a outras camadas (por vezes criando uma covinha), uma indicação certa de que uma estação não está se comunicando. Em casos extremamente frouxos, geralmente depois de algum trauma, mas às vezes em razão de um alongamento ou manipulação excessivos, as camadas que devem ser intrínsecas às estações locais se tornam demasiado comunicativas, exigindo uma rigidez miofascial adicional em outros lugares para manter alguma forma de integridade na articulação sacroilíaca.

A extremidade superior do ligamento está também firmemente ligada ao sacro, mas tem mais conexões superficiais com a outra fáscia na região, especificamente para baixo até o cóccix e para cima até a coluna posterior do ílio. Na dissecação, é possível levantar as fibras de comunicação superficial do ligamento sacrotuberal do corpo mantendo sua forte conexão com as fáscias isquiotibiais e os eretores da espinha (como na Fig. 3.3).

O ligamento sacrotuberal

Não abordaremos o ligamento sacrotuberal propriamente dito, mas sim o tecido da LSP que passa

sobre o ligamento sacrotuberal em seu caminho dos isquiotibiais até a fáscia sacral. Como a margem medial do músculo glúteo máximo se insere sobre o tecido que desejamos acessar, comece pelo lado medial da espessa linha ligamentar a partir da face lateral inferior do sacro para baixo, puxando o tecido para baixo e lateralmente ao túber isquiático, ou vice-versa, dependendo do padrão.

Para as pessoas com uma inclinação anterior da pelve, esse tecido deve ser geralmente trabalhado na direção descendente, e nas pessoas com uma coluna lombar retificada ou uma inclinação posterior ao sacro, ele deve ser trabalhado na direção ascendente. Use uma pressão profunda, firme e consistente, sem cortar ou cavar.

Do sacro ao occipital

A partir da extremidade superior do ligamento sacrotuberal, nossas regras exigem que nos mantenhamos mais ou menos na mesma direção, e que não tenhamos nenhuma dificuldade para fazê-lo: os eretores da espinha surgem das camadas da fáscia sacral contínuas com o ligamento sacrotuberal (Fig. 3.21). Os eretores da espinha se estendem da coluna a partir do sacro até o occipital, com os expressos do longuíssimo e do complexo iliocostal recobrindo os locais cada vez mais profundos e mais curtos dos espinais, semiespinais e multífidos (Fig. 3.22). A camada mais profunda, o grupo transversoespinal, fornece os menores locais de uma única articulação, que revelam os três padrões básicos seguidos por todos os músculos eretores (Fig. 3.23). Os detalhes anatômicos funcionais de todos esses complexos musculares foram habilmente tratados em outros lugares.[2-4]

As camadas expressas mais superficiais da fáscia nesse complexo ligam o sacro ao occipital. Devemos observar que mesmo que os eretores sejam parte da chamada Linha Superficial Posterior, ali várias camadas da mesma miofáscia mais superficial recobrem a linha na forma dos músculos serrátil posterior, esplê-

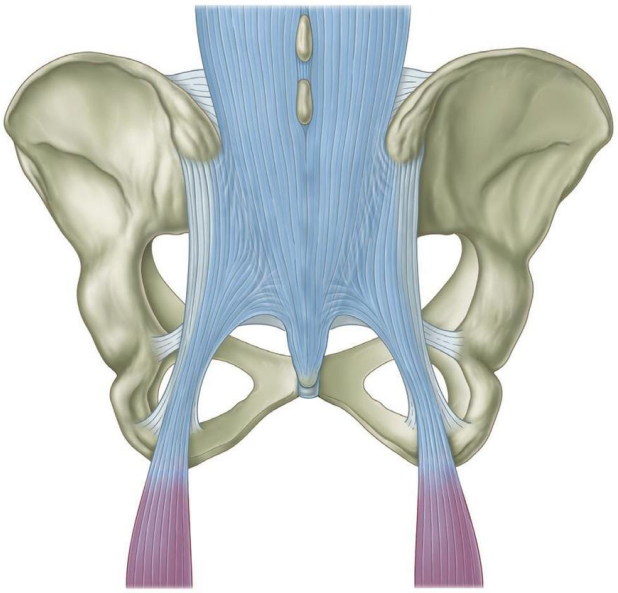

Figura 3.21 Usando-se uma faca é possível isolar o ligamento sacrotuberal como uma estrutura separada. Na vida, porém, ele (pelo menos superficialmente) se conecta acima tanto à fáscia sacral quanto aos eretores da espinha e, abaixo, ao bíceps femoral. 3-7

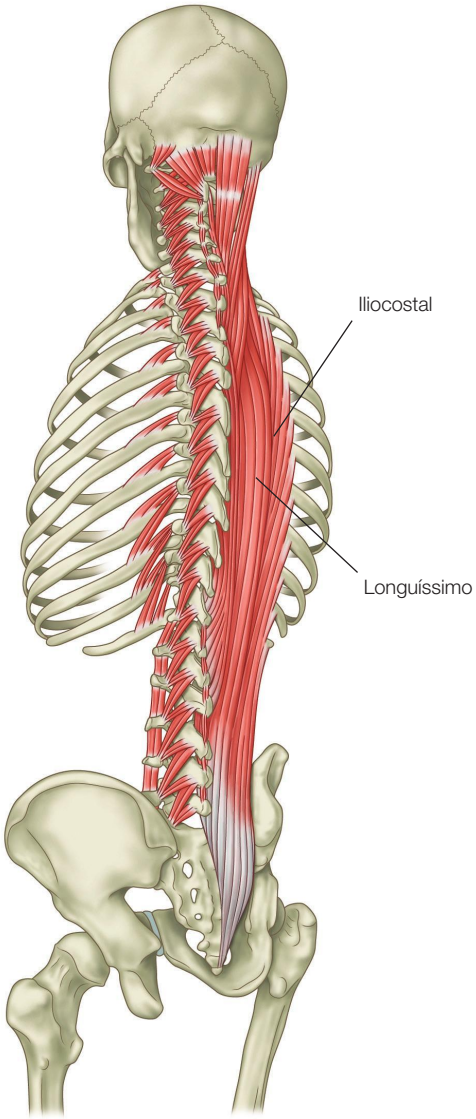

Figura 3.22 Os eretores da espinha formam a próxima via da LSP. Os músculos cursam do sacro ao occipital; a fáscia cursa do ligamento sacrotuberal à fáscia do epicrânio. À esquerda estão alguns dos "locais" subjacentes dos transversoespinais – intertransversos, rotadores e levantadores da costela.

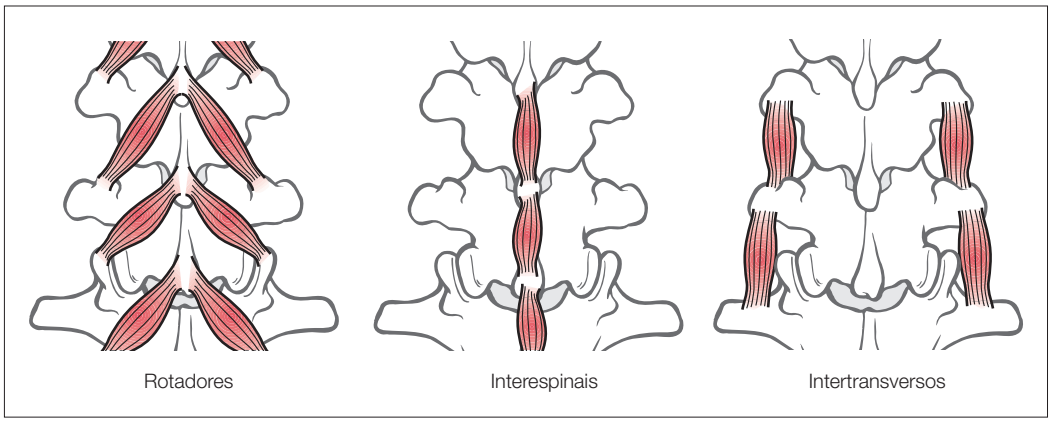

Figura 3.23 O nível mais profundo da musculatura vertebral demonstra três padrões principais: processo espinhoso ao processo transverso, processo espinhoso ao processo espinhoso e processo transverso ao processo transverso. Os músculos mais superficiais podem ser vistos como versões dos expressos cada vez mais longos desses locais primários.

nio, romboide, levantador da escápula e a musculatura superficial do ombro do trapézio e latíssimo do dorso. Esses músculos formam parte das Linhas Espiral, do Membro Superior e Funcional, e são abordados nos Capítulos 6, 7 e 8, respectivamente.

Fáscia do eretor da espinha

Existem tantos métodos para tratar os músculos das costas que muitos livros seriam necessários para que todos fossem detalhados, por isso incluímos apenas considerações globais e técnicas.

Uma vez que os eretores da espinha cobrem o lado posterior das curvas da coluna vertebral, eles ajudam a criar a profundidade dessas curvas, juntamente com os músculos e ligamentos que se inserem à frente da coluna vertebral na altura do pescoço e das vértebras lombares (ver Cap. 9 sobre a Linha Profunda Anterior). Com isso em mente, nossa primeira consideração é a profundidade das curvas na coluna vertebral: existe uma lordose lombar ou cervical, ou uma cifose torácica? Observe: os processos espinhosos se sobressaem como protuberâncias ou cristas além do tecido circundante (são "montanhas"?); ou afundam abaixo do tecido miofascial circundante em um sulco (formam "vales"?).

A regra geral é contraintuitiva: acumulam-se nas montanhas e escavam os vales. O tecido miofascial espalhou-se para longe dos processos espinhosos que se projetam (como em uma cifose), alargando e, em seguida, aderindo às camadas vizinhas. Esses tecidos precisam ser movidos medialmente, na direção dos processos espinhosos, não apenas para liberar os tecidos para o movimento, mas também para que as vértebras que estão muito para trás tenham algum impulso para a frente. Por outro lado, quando as vértebras estão profundamente enterradas (como em uma lordose), os tecidos miofasciais contíguos migram medialmente e se enrijecem, formando a corda do arco para a curva nessa parte da coluna vertebral. Esses tecidos devem ser movidos lateralmente e alongados de forma progressiva da superfície para a profundidade. Isso irá permitir às vértebras enterradas algum espaço para se moverem para trás.

Para avaliar a capacidade de alongamento nos vários níveis da coluna vertebral, peça ao seu paciente para se sentar em um banco (ou na borda de uma mesa de trabalho, desde que seja suficientemente baixa para que os pés do paciente permaneçam confortavelmente apoiados no chão). Ajude-o a assumir uma postura ereta, com o peso sobre os túberes isquiáticos e a cabeça alongada distante do chão, mas ainda horizontal (olhando para a frente). Peça que ele abaixe o queixo em direção ao tórax até que sinta um alongamento confortável na parte de trás do pescoço. Deixe que o peso da testa o leve para a frente, "uma vértebra de cada vez", enquanto isso você permanece ao lado dele e observa. Olhe para os lugares onde os processos espinhosos individuais não se afastam um do outro como um trem quando sai da estação, um vagão por vez. Em todas, mesmo nas colunas mais saudáveis, você encontrará lugares onde um par ou mesmo todo um grupo de vértebras se movem juntos, sem qualquer diferenciação. Pacientes realmente limitados podem mover a coluna como um todo, e a maior parte do seu movimento para a frente ocorre pela flexão dos quadris, e não por curvar ou flexionar a própria coluna vertebral (Fig. 3.24).

É muito fácil a avaliação se transformar em um tratamento: coloque suavemente sua mão sobre uma região rígida e incentive seu paciente a descobrir a curva ou movimento nessa parte da coluna vertebral. Um

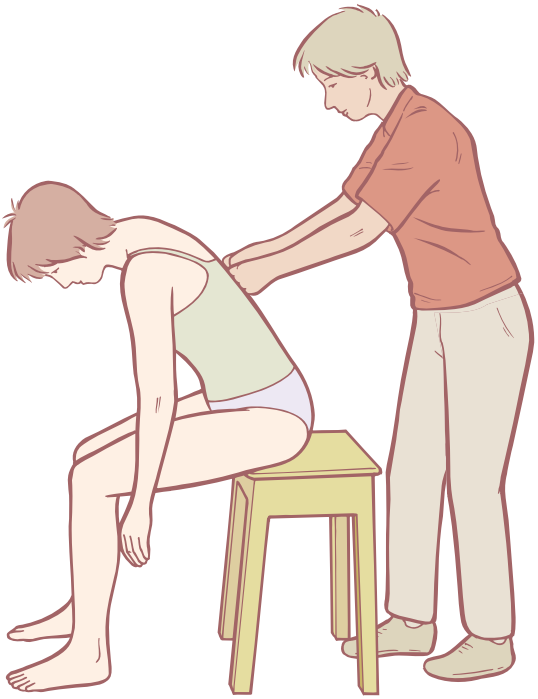

Figura 3.24 Trabalhar os eretores da espinha e a fáscia associada em contração excêntrica usando um banco é uma maneira muito eficaz de criar mudança na função miofascial em torno da coluna vertebral.

tratamento manual mais assertivo pode ser usado nas regiões cuja rigidez constitui um desafio. Fique atrás do banco, e conforme o paciente começar a rolar para a frente com o queixo ligeiramente dobrado, coloque a superfície dorsal de todas as falanges proximais sobre os dois lados da coluna vertebral na altura da articulação cervicotorácica. Mova para baixo conforme seu paciente se curvar para a frente, mantendo o ritmo com ele, o tecido se move para baixo e para fora ou para baixo e para dentro (dependendo das "montanhas" e dos "vales") conforme você avançar. Você deve atingir a fáscia do sacro mais ou menos ao mesmo tempo que ele estiver totalmente para a frente, o tórax junto à coxa.

É muito importante que o paciente permaneça estabilizado, usando os pés para empurrar de volta contra sua pressão, e não as costas ou o pescoço. Essa técnica deve ser totalmente confortável para o paciente; desista imediatamente se ela for dolorosa. Sua pressão deve ser mais para baixo na parte de trás do que na parte da frente.

Para um trabalho mais específico, os nós dos dedos podem ser utilizados como um aplicador, e um cotovelo "investigador" também é bom para a abertura das lâminas e das lâminas mais espessas.

Existe uma variação que pode ser boa para a coluna cifótica, mas só pode ser aplicada naqueles com uma região lombar forte. A dor na região lombar durante essa técnica contraindica o tratamento. Peça ao seu paciente que inicie o movimento de flexão da coluna vertebral, conforme detalhado anteriormente. Quando seu aplicador (punho, cotovelo, nós do dedo) estiver na parte mais posterior da curvatura torácica (que provavelmente também deve ser a região mais rígida e bloqueada), instrua seu paciente a se "curvar na direção oposta; trazendo o esterno na direção da parede à sua frente". Mantenha sua posição na parte de trás enquanto ele se abre para a hiperextensão com quadris flexionados (algo parecido com uma figura de proa nos navios antigos). Isso pode produzir uma abertura dramática no peito e na região torácica da coluna.

Essas técnicas podem ser repetidas inúmeras vezes, durante uma sessão ou em sessões sucessivas, sem efeito negativo – mas deve permanecer agradável, não dolorosa, para o paciente.

Os suboccipitais

Muitas técnicas para a tração e o alongamento geral dos tecidos do pescoço, bem como técnicas musculares específicas para a musculatura cervical, foram bem documentadas em outros lugares, e elas podem ser efetivamente utilizadas para a LSP. As camadas mais profundas dos músculos (a "estrela" suboccipital) são cruciais para abrir a LSP como um todo; na verdade, os músculos reto posterior da cabeça e o oblíquo da cabeça podem ser considerados os centros funcionais da LSP (Fig. 3.25). O elevado número de receptores de alongamento nesses tecidos, e sua ligação essencial desde os movimentos dos olhos até a coordenação do resto da musculatura posterior, garantem seu papel central. Foi demonstrado que esses músculos têm 36 fusos musculares por grama de tecido muscular; o glúteo máximo, ao contrário, tem 0,7 fusos por grama.[5]

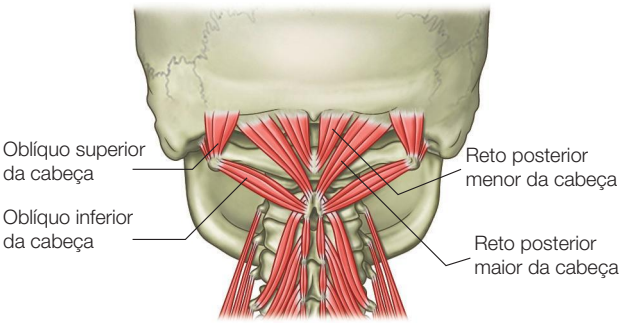

Figura 3.25 O pequeno, mas central, conjunto suboccipital dos músculos é a principal peça funcional da LSP.

Para sentir essa ligação em si mesmo, coloque as mãos em cima de cada lado de sua cabeça com os polegares logo abaixo da parte de trás do crânio. Trabalhe delicadamente com os polegares ao longo dos músculos superficiais para que possa sentir os tecidos mais profundos sob a crista occipital. Feche os olhos. Agora, mova os olhos para a direita e para a esquerda, enquanto suas mãos, basicamente sobre as orelhas, garantem que sua cabeça fique imóvel. Você consegue sentir as pequenas mudanças de tônus muscular sob os polegares? Mesmo que sua cabeça não se mova, esses músculos antigos e primários estão respondendo aos movimentos dos seus olhos. Se olhar para cima e para baixo irá sentir como outros músculos dentro desse conjunto se envolvem de um jeito parecido. Tente mover seus olhos sem esses músculos em movimento e você descobrirá que é quase impossível. Eles estão tão fundamentalmente conectados – e têm sido assim durante quase toda a nossa história vertebral – que qualquer movimento dos olhos irá produzir uma mudança no tônus nestes suboccipitais. A alteração dessa "programação" neural profunda é difícil, mas às vezes é necessária para transtornos de visão ou de leitura, e de certos problemas do pescoço. O resto dos músculos da coluna vertebral "ouvem" esses suboccipitais e tendem a se organizar seguindo sua liderança.

Esse conceito também é ilustrado pelo ditado "Um gato sempre cai em pé". Quando um gato se encontra no ar, ele usa os olhos e o ouvido interno para orientar a cabeça horizontalmente. Isso coloca certas tensões nos músculos suboccipitais, que são lidas pelo cérebro a partir de uma miríade de receptores de alongamento, e então ordena reflexivamente que o resto dos músculos da coluna vertebral organize toda a coluna do pescoço para baixo, para que os pés do gato estejam sob ele antes mesmo de ele bater no tapete. Apesar de estarmos na posição vertical, nossa relação cabeça-pescoço-parte superior de trás funciona quase da mesma maneira. Por isso, como você usa seus olhos e, mais particularmente, como você usa seu pescoço, determina o padrão de tônus para o resto de sua musculatura posterior. Isso é importante em uma série de padrões posturais que vemos todos os dias em nossa prática: afrouxar o pescoço muitas vezes é a chave para problemas intransigentes entre as escápulas, na região lombar, e até mesmo nos quadris.

Retrair o pescoço e a cabeça também é uma parte fundamental da resposta ao medo. A maioria dos animais responde ao medo com a retração da cabeça, e os seres humanos não são exceção. Como a maioria de nós não sai da infância sem algum medo não resolvido, essa retração, como um hábito antes de começarmos um movimento ou como um estado postural permanente, fica entranhada no nosso movimento como socialmente aceitável, imperceptível, mas mesmo assim um jeito de ser prejudicial. Como é um hábito tão profundo e antigo não é fácil de erradicar – professores da Técnica de Alexander gastam anos com isso –, mas a sensação psicológica e física de liberdade é um esforço que vale a pena. 3-6

Os quatro músculos suboccipitais que fazem parte da LSP são o reto posterior menor da cabeça (RPMeC), o reto posterior maior da cabeça (RPMaC), o oblíquo superior da cabeça (OSC), e o oblíquo inferior da cabeça (OIC). Eles cursam entre o occipital, o atlas (C1), e o áxis (C2). Os processos transversos (PT) da C1 são bastante grandes, enquanto o processo espinhoso (PE) é muito pequeno. Para sentir a posição relativa do PT da C1, com seu paciente em decúbito dorsal, sente-se à cabeceira da mesa com as mãos ao redor do crânio de tal forma que a falange *intermediária* de cada um dos seus dedos indicadores permaneça contra os processos mastoides, deixando o osso distal livre. Seus punhos devem ficar próximos ou sobre a mesa, para que seu dedo indicador siga bruscamente na direção do esternocleidomastóideo (ECM). Agora flexione suavemente a parte distal dos seus dedos indicadores na carne inferior do mastoide. Se os punhos estiverem muito longe da mesa e seus dedos apontarem para baixo, você vai perder o atlas. Se os punhos estiverem muito baixos ou seu indicador estiver na frente do mastoide, você irá para o espaço entre a mandíbula e o mastoide, o que definitivamente não é recomendado. Às vezes você pode sentir os PT diretamente, imediatamente inferior e anterior ao mastoide; às vezes, como muitos músculos estão competindo pelo espaço de inserção no PT, você só pode senti-los por sugestão. Se, entretanto, você mantiver a falange média em contato com o processo mastoide, com um pouco de prática será capaz de sentir com precisão se um PT é mais proeminente do que o outro (o que indica uma translação lateral ou desvio para o lado proeminente); ou para a frente do outro (o que indica uma rotação da articulação atlantoccipital [A-O]), ou mais perto do crânio do que o outro (o que indica uma flexão lateral ou inclinação entre os dois).

O OIC não é um bom nome, uma vez que ele não se insere diretamente na cabeça, mas cursa do grande PE do áxis aos grandes PT do atlas, um pouco como as rédeas de um cavalo (Fig. 3.26). Esse músculo cursa paralelo ao esplênio da cabeça e fornece o músculo mais profundo e menor de rotação ipsilateral, criando esse "não" movimento, a rotação do atlas e do occipital juntos no áxis. Você pode achar esse músculo localizando os PT do atlas e o PE do áxis, posicionando as pontas dos dedos indicadores diretamente entre os dois (na maior parte dos pacientes existe aí um "torrão" indicativo entre o trapézio e o ECM), fixando o crânio com seus polegares, e recorrendo à rotação da cabeça contra a resistência – o músculo profundo vai "estalar" na

ponta dos seus dedos, e você pode avaliar a diferença de tônus entre os dois lados.

Os outros três músculos suboccipitais cursam por baixo da profunda plataforma occipital. Indo de medial a lateral, o RPMeC cursa do occipital ao processo espinhoso do atlas, cruzando apenas a articulação A-O. Mas já dissemos que o atlas não tem muito de um processo espinhoso, por isso alguns livros de anatomia parecem mostrar claramente que esse músculo cursa inferiormente e *muito à frente* para fazer isso (Fig. 3.27).

O próximo músculo lateralmente, o RPMaC, desce em direção ao PE do áxis, mas como esse osso tem um enorme processo espinhoso, esse músculo cursa praticamente em linha reta para cima e para baixo. Isso aponta para uma diferença na função entre estes dois músculos: o RPMeC, entre suas outras funções, tende a puxar o occipital *para a frente* sobre o atlas (protração occipital, ou um deslocamento anterior do occipital sobre o atlas, por vezes chamado flexão axial), enquanto o RPMaC cria hiperextensão pura tanto na articulação A-A (atlantoaxial) como na A-O. (O RPMeC não pode tracionar o atlas posteriormente porque o processo odontóide de C2 impede esse movimento).

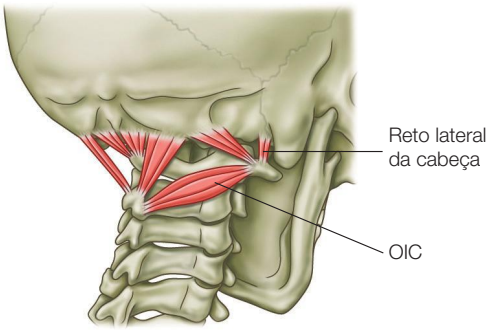

Figura 3.26 Uma visão oblíqua do suboccipital dá uma percepção muito melhor de como os músculos se relacionam entre eles e com a movimentação da cabeça. O OIC, que cursa entre o PE de C2 e os PT de C1, é um modulador fundamental da rotação da coluna vertebral.

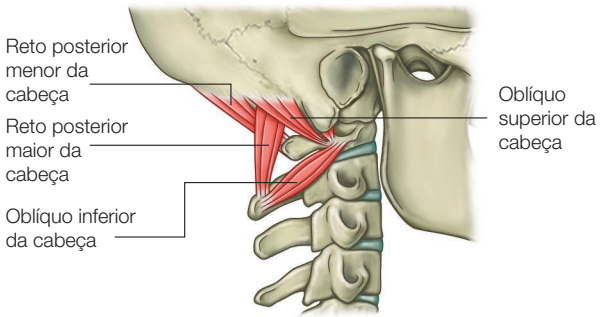

Figura 3.27 Uma visão lateral dos suboccipitais nos mostra como o RPMeC e OSC puxam o crânio para baixo e para a frente, enquanto o RPMaC tende a puxar o crânio para baixo e apenas um pouco para trás. Em casos extremos, todos eles funcionam juntos, mas em "sintonia fina" na relação cabeça-pescoço, a diferenciação entre eles é essencial para um trabalho melhor.

O mais lateral desses três, o oblíquo superior da cabeça (OSC), cursa para baixo e para a frente novamente a partir da parte posterolateral do occipital, desta vez para os grandes PT do atlas. Esse músculo, que cursa em um trajeto paralelo ao RMPeC, terá o mesmo efeito – tracionando o occipital para a frente sobre os atlas (bem como ajudando a criar uma rotação postural na articulação A-O, se ele for mais curto de um lado do que do outro).

Embora o tratamento desses músculos possa ser um processo complexo de soltura, pelas razões já citadas, podemos facilitar a palpação. Mais uma vez, o paciente deve estar em decúbito dorsal com a cabeça em suas mãos, mas desta vez o occipital deve estar apoiado nas palmas de suas mãos, para que seus dedos estejam totalmente livres. Curve totalmente seus dedos sob o occipital (eles devem apontar em sua direção e não para o teto), e deslize para fora do trapézio e do semiespinal até esses pequenos músculos profundos. Mantenha os dedos mínimos sobre a mesa, e deixe que seus dedos anulares toquem na linha mediana da nuca do paciente, para que esses seis dedos estejam dispostos ao longo da parte inferior do occipital (Fig. 3.28). Com o ajuste para as mãos e as cabeças de tamanhos diferentes, seus dedos anulares estarão em contato com o RPMeC, seus dedos médios com o RPMaC, os dedos indicadores sobre os OSC. Dedilhar para a frente e para trás com o dedo médio revelará muitas vezes (mas nem sempre) a faixa mais proeminente do RPMaC, e os outros dois dedos podem ser colocados de maneira uniforme em ambos os lados deste.

Para reverter o problema postural comum do occipital mantido à frente sobre o atlas, você precisa criar comprimento e relaxamento nos músculos sob seus dedos indicadores e anulares. Para combater a hiperextensão postural do pescoço, você precisa liberar os RPMaC um pouco mais proeminentes sob seus dedos médios (e peça ao seu paciente para contrair os músculos longos na frente do pescoço deslizando a parte de trás da cabeça em sua direção). Embora esses dois padrões muitas vezes acompanhem uns aos outros em uma determinada postura da cabeça para a frente, eles também ocorrem separadamente, de modo que essa distinção torna-se útil.

Do occipital à crista supraorbital

Da crista occipital a LSP continua para cima e sobre o occipital conforme essas camadas se misturam à aponeurose epicrânica, ou fáscia do epicrânio, que

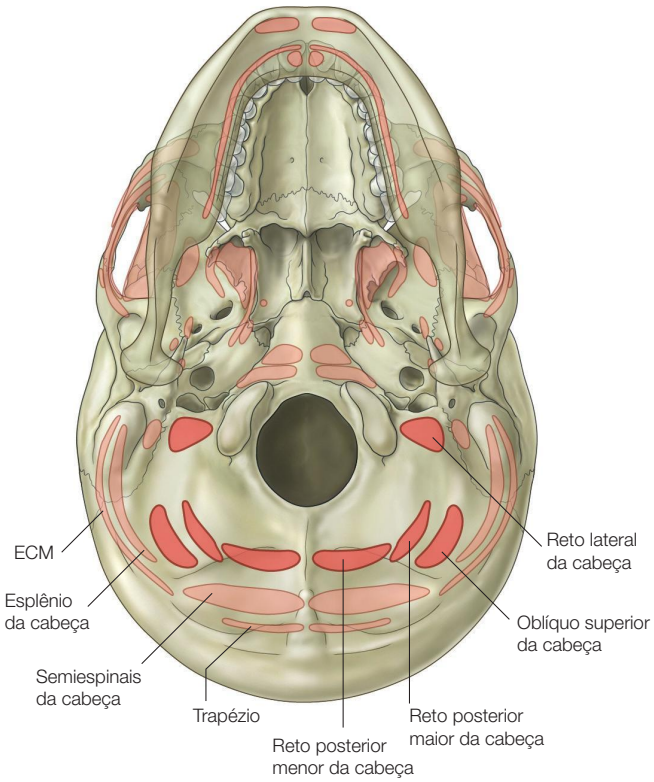

Figura 3.28 Vista inferior do crânio. Os três dedos do meio de cada mão geralmente correspondem "facilmente" às origens dos três músculos suboccipitais no nível mais profundo da parte superior da coluna.

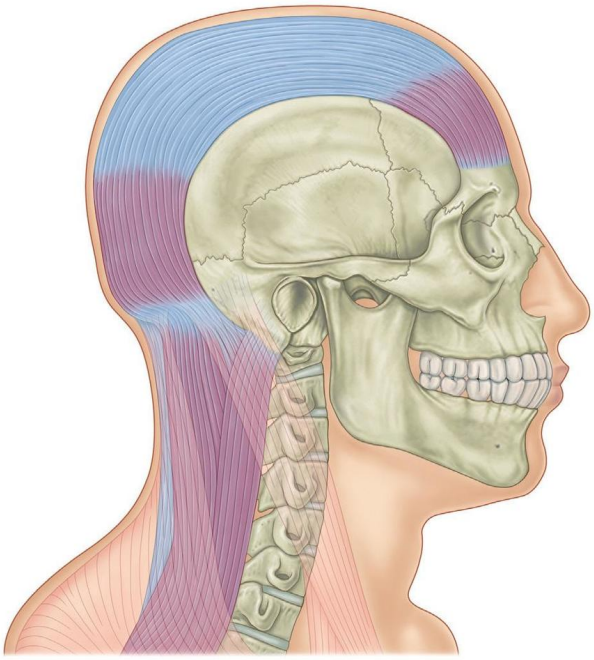

Figura 3.29 A partir da fáscia do eretor, a LSP viaja ao longo do topo do crânio sobre a aponeurose epicrânica, ou fáscia do epicrânio, para se inserir firmemente na crista supraorbital anterior.

inclui os pequenos deslizamentos dos músculos occipital e frontal, todos claramente orientados na mesma direção da LSP. Esta finalmente vem terminar em uma inserção forte na testa ou crista supraorbital, no osso frontal logo acima da órbita do olho (Fig. 3.29).

O epicrânio

Embora o epicrânio possa parecer colado ao crânio e em grande parte sem músculos, ele ainda é uma região ativa dentro da LSP e das outras linhas, onde se pode obter um grande alívio. Como o epicrânio é o término de várias linhas longitudinais, para o terapeuta manual qualificado puxá-lo e soltá-lo pode ser como brincar com as cordas de uma marionete. As regiões maiores de tensão podem ser "raspadas" caudalmente com as pontas dos dedos trabalhando em extensão. Nas pessoas com uma postura da cabeça para a frente, as inserções fasciais dos eretores insinuam-se acima da parte de trás do occipital, buscando uma maior alavancagem no crânio, assim como fazem os eretores de um quadrúpede – uma das razões por que seu gato ou cão gosta de ser acarinhado atrás das orelhas. Parte da solução, além de aliviar as retrações das Linhas Anteriores Superficial e Profunda e de corrigir a respiração defeituosa, é relaxar essas inserções fasciais na parte de trás do epicrânio para permitir que a cabeça levante.

Um exame detalhado do epicrânio a partir da crista occipital até a crista supraorbital também irá revelar pequenos fascículos fusiformes que, embora às vezes sejam difíceis de achar, por serem tão pequenos, muitas vezes são extremamente rígidos e dolorosos ao toque. Eles podem ser relaxados por meio da pressão constante do dedo (ou mesmo da unha) aplicada bem no centro do nó (use as informações do paciente para conseguir localizar) por cerca de um minuto ou até que o nó ou ponto-gatilho esteja totalmente desfeito. Aplicado corretamente, muitas vezes isso pode ocasionar um agradável relaxamento através de toda a linha afetada. 6-8

Cuidados devem ser tomados para observar a orientação dos fusos, uma vez que várias linhas se fundem na fáscia do epicrânio, e o fuso vai se alinhar como uma agulha de bússola ao longo da direção da tração. Retrações em qualquer uma das linhas cardinais – Frontal, Posterior ou Lateral – além da Linha Espiral ou da Linha Superficial Posterior do Braço podem surgir aí.

Um epicrânio geralmente mais rígido pode ser relaxado com mais delicadeza aplicando-se lentamente

as polpas dos dedos em um movimento circular, movendo a pele sobre o osso até sentir o epicrânio fundir-se livre abaixo do crânio. Esse método pode ser particularmente eficaz se você o fizer com as polpas, e não com as pontas dos dedos, e sem forçar a fusão.

O neurocrânio e a LSP

Embora existam outras conexões fasciais que vão da testa até o rosto, elas são muito superficiais e frouxas, e não constituem uma linha estrutural de tração. Os músculos faciais são fracamente definidos na fáscia superficial, palpáveis com facilidade quando você move o tecido da face em torno (compare com o movimento na fáscia sob a pele da testa, que é mínimo). A crista supraorbital é o final efetivo da LSP.

Também faz sentido para a LSP terminar acima da órbita do olho quando consideramos suas origens evolutivas. Nos primeiros vertebrados, os peixes ágnatos (sem mandíbula), o crânio terminava logo acima dos olhos. A parte inferior dos olhos e da boca era totalmente definida apenas pelos tecidos moles. Faz apenas alguns milhões de anos que a estrutura óssea dos arcos das guelras "migrou" para o rosto para formar o osso zigomático, as maxilas e os arcos mandibulares que agora se juntam com o mais antigo neurocrânio para formar nosso crânio como é hoje (Fig. 3.30).

Considerações gerais sobre o tratamento do movimento

Uma LSP geralmente móvel e com capacidade de movimento permite que o tronco e o quadril se flexionem com os joelhos estendidos, e cria uma hiperextensão do tronco, flexão do joelho e flexão plantar. Por isso, os vários tipos de curvaturas para a frente representam boas maneiras de alongar a linha como um todo ou de isolar partes, enquanto a hiperextensão postural é uma marca de hipertonia ou encurtamento da miofáscia da LSP. Exercícios de extensão devem envolver a LSP e tonificá-la sempre que necessário.

Alongamentos em geral

Observação: esses alongamentos, a maioria proveniente das asanas da ioga, estão incluídos para maior clareza e inspiração. Nem você nem seus pacientes devem fazer alongamentos sem uma adequada preparação e treinamento, pois isso pode causar lesões ou um resultado negativo. Seja cauteloso, treine ou encaminhe.

Alongamentos globais (em uma escala ascendente de dificuldade) incluem Flexão para a frente sentado (Fig. 3.31A), Flexão para a frente em pé (Fig. 3.31B), Cachorro olhando para baixo (Fig. 3.31C), e a Postura do arado (Fig. 3.31D).

A Postura da criança (ver Fig. 10.51C) pode ser usada para alongar a fáscia dos eretores e do epicrânio. A

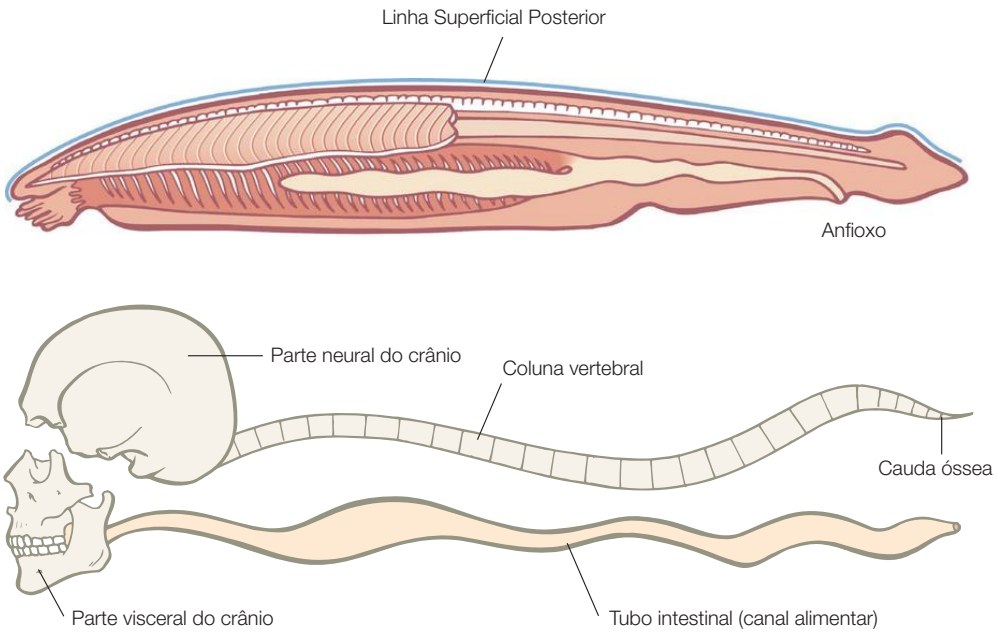

Figura 3.30 Nosso crânio, que é aparentemente sólido e formado por uma só peça, é na verdade formado por duas fontes embriológicas diferentes. Olhando para o crânio dos cordados e dos peixes primitivos, vemos que esses animais tinham um crânio, mas não ossos faciais. A parte neurocraniana do nosso crânio é uma extensão da coluna vertebral, enquanto a estrutura facial viscerocraniana se desenvolve a partir de nosso aparelho branquial. A LSP para perto da extremidade dianteira do neurocrânio.

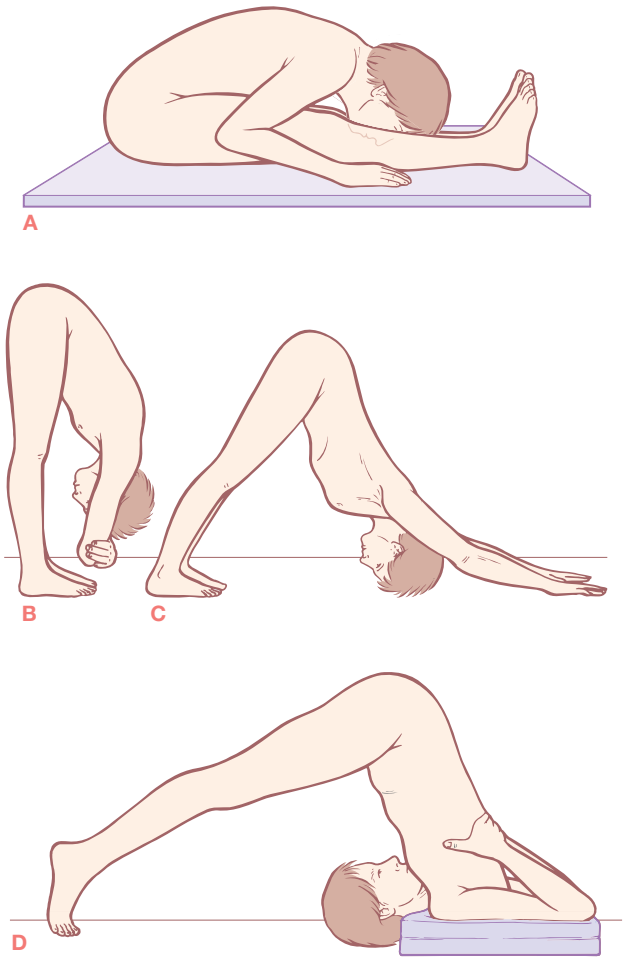

Figura 3.31 Existem muitos alongamentos diferentes, fáceis e difíceis, tanto para partes como para toda a LSP.

postura apoiada nos ombros é específica para a parte superior das costas e a parte do pescoço da LSP. A curva inclinada para a frente em uma mesa vai isolar a parte da perna da LSP.

Para as pessoas que têm a possibilidade, rolar em decúbito ventral sobre uma grande bola de fisioterapia fornece uma boa maneira de promover o relaxamento na LSP como um todo.

As regiões específicas

- *Plantar*: tomando a LSP a partir de baixo, a fáscia plantar curta limitará o pé e a mobilidade do dedo, assim como limita o movimento na LSP como um todo. Uma técnica simples, mas eficaz, exige que sua paciente fique com os pés descalços e flexione o tronco para a frente com os joelhos retos, apenas para ver como ela os sente. Então, a paciente (em pé novamente) coloca uma bola de tênis sob o pé. Agora ela deve descarregar o peso em várias partes da superfície plantar a partir da frente do calcanhar até a ponta do pé, procurando lugares que doam ou estejam rígidos. Ela deve colocar peso suficiente para chegar ao ponto entre o prazer e a dor, e deve manter a pressão em cada ponto por pelo menos vinte segundos. Todo o exercício deve demorar alguns minutos.
- Retire a bola e peça que ela se incline para a frente novamente, e chame a atenção para a diferença de sensação entre os dois lados da LSP. Muitas vezes a comparação é bastante dramática. Peça que ela faça o mesmo com o outro pé, é claro, e verifique se a curva para a frente é mais uma vez a mesma, embora mais móvel. Um paciente mais avançado, flexível, ou masoquista pode mudar para uma bola de mão ou golfe.
- Qualquer movimento que exija dorsiflexão vai alongar a porção plantar-panturrilha da LSP. Um alongamento simples, mas eficaz, para a fáscia plantar e sua conexão em torno do tendão do calcâneo é ajoelhar-se com os pés dorsiflexionados e os dedos dos pés hiperestendidos sob você e, em seguida, sentar-se sobre os calcanhares (ou em direção a eles, para o mais corajoso entre nós). Para os mais ágeis, mover os joelhos na direção dos dedos para aumentar o alongamento.
- *Panturrilha*: inclinando-se para a frente e descansando os antebraços em uma parede, a parte inferior da perna da LSP pode ser alongada colocando-se um pé atrás e descansando-se no calcanhar. Se o calcanhar alcançar facilmente o chão, flexione o joelho para a frente na direção da parede para aumentar o alongamento do músculo sóleo. Abaixar o calcanhar para fora do limite de um degrau de escada é uma forma comprovada e eficaz de alongamento da panturrilha.
- *Isquiotibiais*: qualquer uma das inclinações para a frente descritas antes irão ajudar a alongar o grupo dos isquiotibiais. Balançar a parte superior do corpo para a esquerda e para a direita durante essas inclinações para garantir que todo o grupo muscular, não apenas uma linha através dele, seja ativado e alongado.
- *Coluna vertebral*: induzir movimentos ondulatórios em toda a LSP, especialmente nos eretores da espinha e tecidos circundantes, é muito bom para afrouxar e despertar a neurologia da LSP. Mantenha seu paciente em decúbito ventral, ou em qualquer posição deitada confortável. Peça-lhe para encolher os músculos do abdome, então uma onda de flexão atravessa a região lombar e a pelve. Incentive essa onda de movimento a se espalhar progressivamente ao longo de toda a parte de trás ou até mesmo para baixo das pernas. Assista ao movimento e observe onde há pontos "mor-

tos" – lugares onde o movimento é sufocado e não consegue passar. Coloque sua mão sobre o ponto morto e incentive o paciente a trazer o movimento para essa região. Os pacientes frequentemente tentam esforços cada vez maiores para forçar o movimento através do ponto morto, mas movimentos menores, com pausas para a absorção, são frequentemente mais eficazes. Embora as restrições ocorram com mais frequência no padrão da flexão-extensão, ondas que envolvem flexão lateral ou rotação podem ser úteis também.*

** Esse movimento simples foi muito bem elaborado pela Continuum, e pode ser explorado na página www.continuummovement.com ou www.continuummontage.com.*

- *Pescoço*: a região suboccipital na parte superior do pescoço é uma região que muitas vezes mantém excesso de tensão e imobilidade. A importância dos músculos reto e oblíquo da cabeça, que medeiam os movimentos dos olhos e os movimentos da coluna vertebral, para a mobilidade geral da LSP dificilmente pode ser exagerada. Esses músculos criam o início da hiperextensão, rotação e protração occipital (um deslocamento anterior da cabeça sobre o pescoço). Eles são alongados pela flexão cervical superior, pela rotação, e deslizamento do occipital posterior sobre os côndilos do atlas.

Induzir o movimento nessa região exige certa concentração para focar o movimento na parte superior do pescoço, uma vez que movimentos semelhantes podem ser produzidos nas vértebras cervicais inferiores pelos expressos que se sobrepõem a esses locais essenciais, antigos e minúsculos. Deite-se em decúbito dorsal e mantenha a atenção no topo das vértebras cervicais sob o crânio, deslize a parte de trás de sua cabeça para longe do corpo, mas sem erguê-la para fora da superfície sobre a qual você está deitado. Mantenha essa posição de flexão cervical superior e alongue, mova-se lentamente em rotação, mais uma vez focando as vértebras cervicais superiores.

As lições de "Awareness Through Movement" de Moshe Feldenkrais, que separam os movimentos dos olhos dos movimentos do pescoço e do corpo, são inigualáveis em sua capacidade de esclarecer e diferenciar esses músculos e essa região.[6]

Guia de palpação para a LSP

Começando novamente a partir da extremidade distal da LSP, a primeira estação está na parte de baixo das pontas dos dedos, que não podemos sentir muito bem através das polpas, mas podemos achar os tendões dos flexores curtos dos dedos sob a parte proximal da pele mais fina dos dedos dos pés. A fáscia plantar de fato começa na estação da planta do pé, estreitando à medida que ela passa de volta pela parte frontal do calcanhar, onde tem menos de 2 cm de largura. Puxar os dedos dos pés para cima em extensão faz com que a fáscia plantar mostre um relevo acentuado, onde suas margens podem ser facilmente sentidas. A faixa lateral é difícil de ser sentida diretamente através da espessa polpa sobreposta, mas pode ser percebida ao se colocar o dedo ou o nó do dedo na linha que corre entre a margem externa do calcanhar até a base do 5º metatarso, uma protuberância arredondada claramente palpável de osso a meio caminho entre o calcanhar e o dedo mínimo do pé (Figs. 3.6 e 3.7). A faixa lateral, e que acompanha o abdutor do dedo mínimo, pode ser encontrada entre a base do 5º metatarso e a margem exterior do calcâneo.

A via corre em torno e através do calcanhar, e é difícil de ser sentida através da resistente polpa na parte inferior, mas pode ser sentida na parte posterior do osso do calcanhar. Coloque os dedos sobre o osso do calcanhar enquanto flexiona e estende os dedos para sentir o efeito sobre a fáscia em torno do calcanhar (Fig. 3.12). O tendão do calcâneo é facilmente sentido e familiar para a maioria, mas siga-o até a panturrilha conforme ele se alarga e se afina. Se o seu modelo está em pé sobre a planta dos pés, as margens inferiores das cabeças do gastrocnêmio são facilmente palpáveis onde elas se inserem nessas aponeuroses. Relaxe o tornozelo, e o grande sóleo será facilmente sentido na profundidade dessa lâmina fascial.

A próxima estação, as cabeças do gastrocnêmio, situa-se entre os fortes tendões dos isquiotibiais atrás e acima do joelho na parte de trás dos côndilos do fêmur (Fig. 3.17). Os isquiotibiais avançam para baixo com seus tendões abaixo do joelho: o semimembranáceo e o semitendíneo para a parte medial da tíbia, o bíceps femoral singular para a cabeça da fíbula na parte lateral da parte inferior da perna. Siga os isquiotibiais até a face posterior do túber isquiático (Fig. 3.20). Pedir ao seu modelo que flexione o joelho ou estenda o quadril contra a resistência irá convencê-lo do quão distante posteriormente a fáscia dos isquiotibiais está do túber.

Se você chegar sob a margem medial do músculo glúteo máximo um pouco acima do túber, poderá achar o ligamento sacrotuberal quase semelhante ao osso – a via mais curta e mais densa dessa linha. Chegue ao longo de seu lado medial, seguindo-o até a margem inferior, margem exterior do sacro (Fig. 3.21).

A partir dessa estação do sacro, entre as duas espinhas ilíacas posterossuperiores, os eretores da espinha e os transversos espinais subjacentes atravessam toda a coluna vertebral em uma longa via até a crista occipital. O mais interno dos eretores da espinha, o músculo

espinal, menos de 2,5 cm de largura na maioria dos casos, pode ser sentido diretamente contra os processos espinhosos, mais facilmente na altura da metade do tórax, na "linha do sutiã" (Fig. 3.22).

O meio do grupo de eretores da espinha, o longuíssimo, é facilmente sentido como uma série de cabos fortes imediatamente laterais ao espinal. O mais lateral dos músculos, o iliocostal, pode ser sentido entre os cabos do longuíssimo e o ângulo das costelas. As tiras desse músculo muitas vezes são sentidas como as estrias do veludo conforme você as dedilha horizontalmente neste nível. Qualquer um desses músculos pode ser rastreado para cima ou para baixo a partir de onde você os localiza.

Na parte superior do pescoço, o músculo semiespinal é facilmente palpável sob o trapézio (em especial quando seu modelo empurra a cabeça para trás contra a resistência), como dois cabos verticais estreitando-se para baixo a partir do occipital. A palpação dos suboccipitais subjacentes já foi citada anteriormente neste capítulo, na seção dedicada a esse importante grupo.

A partir da estação na altura da crista occipital, a fáscia do epicrânio, ou aponeurose epicrânica, cursa pelo osso occipital (contendo, na maioria das pessoas, as tiras do músculo occipital), sobre a parte superior da cabeça e para baixo da testa (envolvendo o músculo frontal) para se inserir na sua estação final, a crista supraorbital (Fig. 3.29).

Discussão 1

A LSP e as ondas da coluna vertebral

A LSP fornece uma ligação funcional entre as ondas que constituem as curvas primárias e secundárias da coluna vertebral e as pernas. Na postura humana plantígrada, o corpo se organiza em uma série alternada de curvas compensatórias. O pensamento anatômico tradicional reconhece as curvas torácicas e sacrococcígeas da coluna vertebral, que são côncavas na frente do corpo, como as curvas primárias, isto é, curvas que ainda refletem a posição flexionada do desenvolvimento fetal.

Durante o final da gravidez e no primeiro ano de vida, as curvas secundárias se formam nas seções dentro da curva de flexão primária do bebê. Ativar os músculos do pescoço (para levantar a cabeça) e mais tarde os músculos da região lombar (para sentar e engatinhar) muda a forma dos discos intervertebrais para reverter a convexidade das curvas cervical e lombar, respectivamente (ver Figs. 10.43-10.49). Na postura ereta, no entanto, podemos expandir nossa visão da ondulação da coluna vertebral para todo o corpo, vendo a curva cranial como uma curva primária, a cervical como secundária, a torácica como primária, a lombar como secundária e a sacrococcígea como primária.

Estendendo esse ponto de vista para as pernas, a ligeira flexão dos joelhos pode ser vista como secundária, a curva do calcanhar como primária, o arco do pé como secundária e a planta do pé como primária. A "curva" do joelho se forma no processo de aprender a ficar em pé, e a curva secundária final, para formar os arcos do pé, toma a forma final conforme a criança fortalece os músculos profundos da panturrilha ao andar.

Embora todas essas curvas não tenham se desenvolvido de forma equivalente, esse conceito é bastante prático e admite ampla aplicação no campo da terapia manual e do movimento. Todas as curvas primárias são mais ou menos mantidas pela forma dos ossos circundantes. O crânio é interligado a si mesmo, a curvatura torácica é mantida pelas costelas e pelo complexo do esterno, a curvatura sacrococcígea pelos ossos do quadril e ligamentos pélvicos, e o calcanhar pela forma dos ossos do pé (Fig. 3.32).

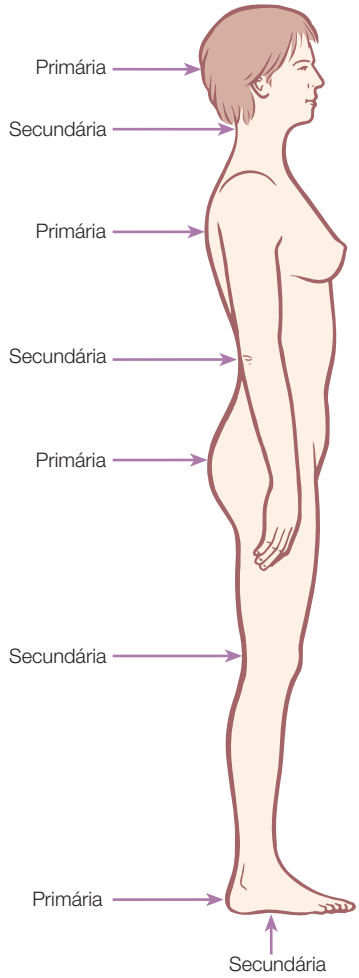

Figura 3.32 A alternância das curvas primárias e secundárias na coluna vertebral pode ser vista como uma extensão que percorre toda a parte de trás do corpo. A LSP se estende por trás de todas essas curvas, e o tônus de seus tecidos é fundamental para manter um equilíbrio fácil entre elas.

Todas as curvas secundárias, porém, são mais dependentes do equilíbrio da miofáscia, primeiro criando e, em seguida, mantendo sua posição: por isso as cervicais e lombares, sendo seções autônomas da coluna vertebral, dependem demasiadamente dos cabos da miofáscia circundante para sua estabilidade e posicionamento. Os ossos e ligamentos deixam o joelho livre para ir da flexão completa até a hiperextensão; o equilíbrio muscular determina onde os joelhos habitualmente descansam. Os arcos do pé também são tracionados para a posição final conforme a criança se levanta e empurra ao andar, e a manutenção deles depende tanto do equilíbrio bem-sucedido dos tecidos moles na perna e no pé quanto de qualquer arco real nos ossos. (Os músculos que descem da panturrilha para tracionar para cima os vários arcos irão transformar-se mais tarde nas extremidades inferiores das outras grandes linhas dos trilhos – ver Caps. 5, 6 e 9 nas Linhas Lateral, Espiral, e Profunda Anterior).

Na postura funcional e no movimento, todas essas curvas secundárias também estão relacionadas umas com as outras. Falta de equilíbrio em uma delas frequentemente demonstra um padrão compensatório nas outras curvas secundárias próximas. A relação ilustrada entre os joelhos e a região lombar é facilmente vista na observação diária (Fig. 3.33). O equilíbrio adequado entre todas as curvas primárias e secundárias, acompanhado por uma uniformidade de tônus nos tecidos da LSP, pode ser visto como um equilibrado desdobramento para a "maturidade" a partir da curva fetal embrionária. Padrões de flexão postural ou de hiperextensão podem estar relacionados às regiões onde a total maturação não foi completa. A flexão crônica dos quadris é muitas vezes ocasionada pela falha dos quadris em se estender completamente conforme a criança cresce; essa falta da extensão vai exigir uma compensação indicativa, "legível" na LSP. Uma pessoa que está completamente "desenvolvida" (no seu sentido literal de "desdobramento") apresenta um equilíbrio de "tensegridade" da alternância das curvas sagitais do corpo.

A LSP liga a face posterior de todas essas curvas em conjunto, de cima até embaixo. O princípio geral da abordagem dos meridianos miofasciais é que a tensão viaja para cima ou para baixo ao longo dessas linhas. Por isso, problemas em qualquer uma dessas curvas podem criar tensão para cima ou para baixo da linha. O inverso também funciona: problemas constantes de dor podem ser mais bem tratados ampliando nossa avaliação e tratamento para outras partes da linha, muitas vezes bastante distantes do local da dor. Este livro é um amplo apelo para criar tempo e espaço para considerar uma visão sistêmica global da interação ao longo de todo um meridiano miofascial, ou, como procedemos, entre os meridianos, em vez de considerar como culpados apenas os músculos ou estruturas fasciais individuais.

A B

Figura 3.33 Os joelhos hiperestendidos podem ser vistos, nos termos dos Trilhos Anatômicos, como um problema da curva secundária. (A) Antes do tratamento, essa curva secundária foi invertida para uma curva primária, exportando a tensão extra para as outras curvas secundárias – nesse caso, regiões lombar e cervical. (B) Após o processo da Integração Estrutural, a curva do joelho normalizou, e por isso mantém o resto das curvas secundárias. [De Toporek (1981), reproduzido com permissão de Robert Toporek (www.newbabymassage.com).][7]

Discussão 2

Existe uma Linha Profunda Posterior?

De acordo com a nomenclatura anatômica padrão, a existência de uma Linha Superficial Posterior supõe a de uma Linha Profunda Posterior. Além disso, se houver claramente uma Linha Profunda Anterior, bem como uma Linha Superficial Anterior, a simetria não exigiria a existência de uma Linha Profunda Posterior? Na verdade, quer a simetria exija isso ou não, anatomicamente, não existe uma Linha Profunda Posterior. Embora existam regiões isoladas ao longo da LSP onde há camadas mais profundas da miofáscia, não há nenhuma camada consistente e conectada mais profunda do que aquela já discutida.

Lançar um breve olhar sobre essas regiões é instrutivo. Na superfície plantar do pé, por exemplo, muitas camadas situam-se acima (profundas) da fáscia plantar. Essas camadas contêm os flexores curtos, os abdutores e o adutores dos dedos dos pés e suas fáscias associadas, bem como os ligamentos plantar longo e calcaneonavicular que

sustentam os arcos do tarso. A fáscia plantar foi descrita anteriormente como a corda do arco dos arcos da curva, mas é claro que a curva não é estática, em razão dos muitos movimentos possíveis do pé no dia a dia e na vida esportiva. Em movimento, todas essas sucessivas camadas mais profundas da miofáscia e do ligamento estão ativas na manutenção dos arcos (Fig. 3.34 e ver Fig. 3.9).

Eles constituem camadas que são mais profundas do que a LSP, mas quando chegamos às suas extremidades proximais ou distais, não podemos apontar para uma continuidade fascial específica com quaisquer outras seções do corpo, além da generalização de que "tudo está conectado entre si na rede fascial".

Na parte inferior da perna, há o conjunto mais profundo dos locais (sóleo e poplíteo) que estão na base do gastrocnêmio, mas eles ainda são parte da LSP, inserindo-se simplesmente na parte inferior da fáscia do calcâneo (e vamos incluir também o pequeno plantar neste grupo).

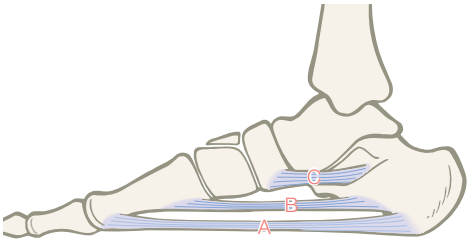

Figura 3.34 A fáscia plantar é, de fato, apenas a parte mais superficial das diversas camadas de miofáscia, incluindo o ligamento plantar longo e o ligamento calcaneonavicular, que atuam para suportar os arcos (comparar com a Fig. 3.8).

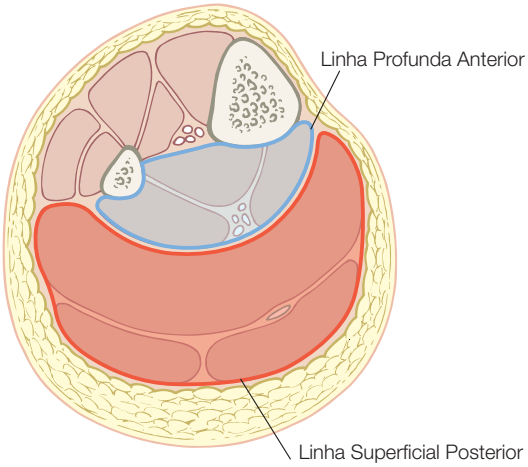

Figura 3.35 A LSP ocupa todo o compartimento superficial posterior da parte inferior da perna. O compartimento posterior profundo não pertence a uma Linha Profunda Posterior, mas, paradoxalmente, à Linha Profunda Anterior.

Há um grupo de músculos profundos ao sóleo, entre ele e a superfície posterior da membrana interóssea – o compartimento posterior profundo – que consiste nos flexores longos do dedo do pé e no tibial posterior (Fig. 3.35). Esses músculos, no entanto, como será claramente demonstrado, são parte da Linha Profunda Anterior (ver Cap. 9), apesar de sua posição posterior aos ossos nesse segmento do corpo e, portanto, não se qualificam como uma Linha Profunda Posterior. Os músculos fibulares, no compartimento lateral, como será claramente demonstrado, são parte da Linha Lateral (ver Cap. 5).

Na coxa, os isquiotibiais se sobrepõem à cabeça curta do bíceps e do adutor magno, que constituem um local sob o expresso da cabeça longa do bíceps (ver a seção sobre o 4º isquiotibial no Cap. 6). Portanto, todos esses músculos, até o osso, podem ser considerados como parte da LSP.

Já na parte de trás do quadril a história é outra. Embora eles não estejam diretamente subjacentes às estruturas da LSP, os rotadores laterais profundos, no entanto, agem como uma Linha Profunda Posterior nessa região, limitando a flexão do quadril junto com os isquiotibiais, bem como ajudando a manter a coluna vertebral ereta e em equilíbrio. Sob esse ângulo, o melhor nome para esse grupo seria extensores individuais do quadril.[8] Cada um desses músculos, que descem do piriforme através do obturador e do gêmeo até o quadrado femoral, têm uma função de continuidade com os outros, mas não de continuidade fascial longitudinal com outras estruturas miofasciais locais. Esses rotadores laterais profundos são considerados mais um ramo da Linha Profunda Anterior na teoria dos meridianos miofasciais (ver Cap. 9), embora sua falta de conexões lineares dificulte colocá-los na metáfora dos Trilhos Anatômicos. Eles são mais bem apreciados à luz de outro conceito, os leques da articulação do quadril.[9]

Na região da coluna vertebral, é possível argumentar que os músculos que incluímos como parte da LSP se dividem em dois grandes planos fasciais, os mais superficiais sendo os eretores da espinha (espinal, longuíssimo e iliocostal) e os mais profundos sendo os transversoespinais (semiespinal, multifídio, rotadores, interespinais e intertransversos). Embora seja verdade que existe um plano fascial dividindo esses dois grupos, o que estamos discutindo aqui com muita firmeza é que esse é simplesmente um conjunto denso e complicado de locais e expressos, com os minúsculos locais monoarticulares formando três padrões distintos ao longo dos 26 ossos entre o sacro e o occipital (ver Figs. 3.22 e 3.23). Esses padrões – processo espinhoso ao processo espinhoso, processo transverso ao processo transverso, e processo espinhoso ao processo transverso – são repetidos com intervalos poliarticulares cada vez maiores pelos músculos sobrepostos.

Na última parte da LSP, a fáscia do epicrânio, existe claramente apenas uma espessa camada de fáscia entre o periósteo do crânio e a camada dérmica da pele, e várias

linhas e níveis de miofáscia, como mencionamos anteriormente, misturados nesta camada.

Portanto, a resposta à nossa pergunta é que não há Linha Profunda Posterior miofascial, ainda que a simetria o exija ou não. O argumento para a simetria cai em qualquer caso conforme examinamos nossa história evolutiva e percebemos que a Linha Profunda Anterior começou como a linha posterior original do nosso próprio "corpo intestinal" tunicado (Fig. 3.36). (Ver também a discussão geral sobre a Linha Profunda Anterior no Cap. 9.)

Podemos discutir sobre a "Linha Profunda Posterior", que seria composta pelo tecido conjuntivo que circunda o sistema nervoso central, a dura-máter, e sua extensão nos feixes neurais e neurovasculares que se enroscam através dos membros. Isso é atraente na medida em que a Linha Profunda Anterior circunda os órgãos ventrais, e suas projeções nos braços (por meio da Linha Profunda Anterior do Braço) e pernas podem ser vistas como a extensão desses órgãos para os braços e pernas. Da mesma forma, a dura-máter circunda os órgãos da cavidade dorsal e, portanto, suas extensões nos membros podem ser chamadas de Linha Profunda Posterior, especialmente o nervo isquiático. À medida que trabalhamos mais com as conexões da dura-máter e a anatomia da bainha do nervo, podemos achar que essa discussão tem um mérito, mas uma vez que (1) essa configuração fascial não estaria associada a qualquer músculo exceto, talvez, o piriforme, e (2) as extensões fasciais da dura-máter acompanham os nervos em qualquer lugar do corpo (anterior, posterior e lateral, e não apenas na parte posterior interna da perna), optamos pela ideia de que não há simplesmente nenhuma continuidade miofascial coerente que poderia ser chamada de Linha Profunda Posterior.

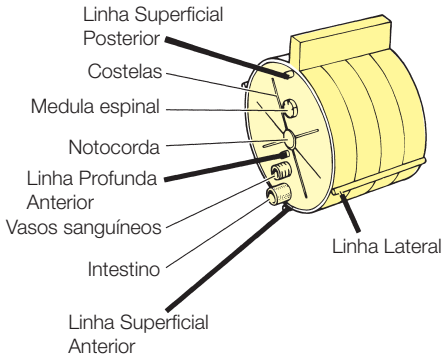

Figura 3.36 A localização das linhas cardinais em um plano corporal generalizado dos vertebrados. Observe que a LSP está por trás da coluna vertebral, enquanto a Linha Profunda Anterior encontra-se apenas na frente da coluna vertebral, e a Linha Superficial Anterior à frente dos órgãos. Desde o início da evolução dos vertebrados, a simetria esquerda-direita do sistema musculoesquelético não tem sido acompanhada por uma simetria posterior-anterior.

Como vimos, existem muitos lugares na LSP onde os importantes locais estão embaixo dos expressos multiarticulares. Porque o esqueleto subjacente à LSP se move alternando curvas primárias e secundárias, podemos observar que esses locais tendem a se reunir em torno das curvas secundárias, posteriormente convexas – sob os arcos do pé, ao redor do joelho e nas vértebras lombares e cervicais. Evidentemente, a exceção aqui é a região torácica, onde apenas muitos locais estão embaixo dos expressos em torno de uma curva principal. Isso proporciona uma oportunidade para a tensão local e, portanto, para muitos pontos-gatilho persistentes, os quais, paradoxalmente, muitas vezes são mais bem abordados do ponto de vista postural a partir da região anterior do corpo (ver seção sobre a interação entre a LSP e a Linha Superficial Anterior no Cap. 4, pp. 130-132).

Referências bibliográficas

1. Huijing PA, Baan GC, Rebel GT. Non-myotendinous force transmission in rat extensor digitorum longus muscle. J Exp Biol 1998;201:682–91.
2. Bogduk N. Clinical anatomy of the lumbar spine and sacrum. 3rd ed. Edinburgh: Churchill Livingstone; 1997.
3. Gorman D. The body moveable. Guelph, Ontario: Ampersand; 1978.
4. Kapandji I. The physiology of the joints, vol. 3. Edinburgh: Churchill Livingstone; 1974.
5. Peck D, Buxton D, Nitz A. A comparison of spindle concentrations of large and small muscles. J Morphol 1984; 180:245–52.
6. Feldenkrais M. Awareness through movement. New York: Penguin; 1977.
7. Toporek R. The promise of Rolfing children. Transformation News Network; 1981.
8. Myers T. Extensor Coxae Brevis. J Bodyw Mov Ther 2009;12/3:62–8.
9. Myers T. Fans of the hip joint. Massage Magazine 1998, No. 75.

Linha Superficial Anterior

4

Visão geral

A Linha Superficial Anterior (LSA) (Fig. 4.1) conecta toda a superfície anterior do corpo desde o topo dos pés até o lado do crânio. Ela o faz em duas partes – dos pés até a pelve e da pelve até a cabeça (Fig. 4.2/Tab. 4.1) – que, quando o quadril está estendido como na posição ereta, funcionam como uma linha contínua de miofáscia integrada. 2-1

Função postural

A função postural global da LSA é equilibrar a Linha Superficial Posterior (LSP), e fornecer apoio de tração desde o topo para levantar as partes do esqueleto que se estendem para a frente da linha da gravidade – o púbis, a caixa torácica e o rosto. A miofáscia da LSA também mantém a extensão postural do joelho. Os músculos da LSA estão dispostos a preservar as partes moles e sensíveis que enfeitam a superfície anterior do corpo humano e protegem as vísceras da cavidade ventral (Fig. 4.3).

Essa linha começa na parte de cima dos dedos. Pelo princípio fascial de que "tudo se conecta a tudo", a LSA tecnicamente se junta com a LSP através do periósteo em torno da ponta das falanges do dedo do pé, mas não há nenhum "jogo" discernível através dessa ligação. Funcionalmente essas duas linhas dos Trilhos Anatômicos se opõem uma à outra, a LSP sendo responsável pela flexão dos dedos dos pés, e a LSA assumindo o trabalho de estendê-los, e assim de modo sucessivo até a parte superior do corpo. De maneira mais prática, em termos de postura, os dorsiflexores agem para impedir que o complexo tibiofibular mova-se muito para trás, e os flexores plantares impedem que ele se incline muito para a frente.

O equilíbrio postural sagital (EPS) (equilíbrio A-P) é mantido através de todo o corpo principalmente por uma relação tensa ou fácil entre essas duas linhas (Fig. 4.4). No tronco e no pescoço, no entanto, a Linha Profunda Anterior deve ser incluída para completar e complicar a equação (ver Fig. 3.36 e Cap. 9).

Quando as linhas são consideradas partes de planos fasciais, em vez de cadeias de músculos contráteis, vale a pena observar que, na esmagadora maioria dos casos, a LSA tende a deslocar-se para baixo, e a LSP tende a deslocar-se para cima em resposta (Fig. 4.5).

Função do movimento

A função global do movimento da LSA é criar flexão do tronco e do quadril, extensão no joelho e dorsiflexão do pé (Fig. 4.6). A LSA executa um conjunto complexo de ações no nível do pescoço, o que será discutido mais adiante. A necessidade de criar movimentos de flexão bruscos e fortes nas várias articulações exige que a porção muscular da LSA contenha maior proporção de fibras musculares de contração rápida. A interação entre a LSP orientada predominantemente para a resistência e a rapidez reativa da LSA pode ser vista na necessidade de contração em uma linha quando a outra está alongada (Fig. 4.7).

Considerações gerais sobre terapia manual

Assim como na LSP, existem na verdade duas LSA, uma um pouco à direita e outra um pouco à esquerda da linha média. Observar o cliente ou paciente de frente vai ajudar a avaliar as diferenças entre os lados direito e esquerdo dessa linha, embora uma boa primeira conduta de ação na maioria dos casos seja resolver qualquer encurtamento geral na LSA. Observar o paciente lateralmente revela o estado de equilíbrio entre a LSA e a LSP e oferece uma boa indicação de onde abrir e alongar a linha em geral.

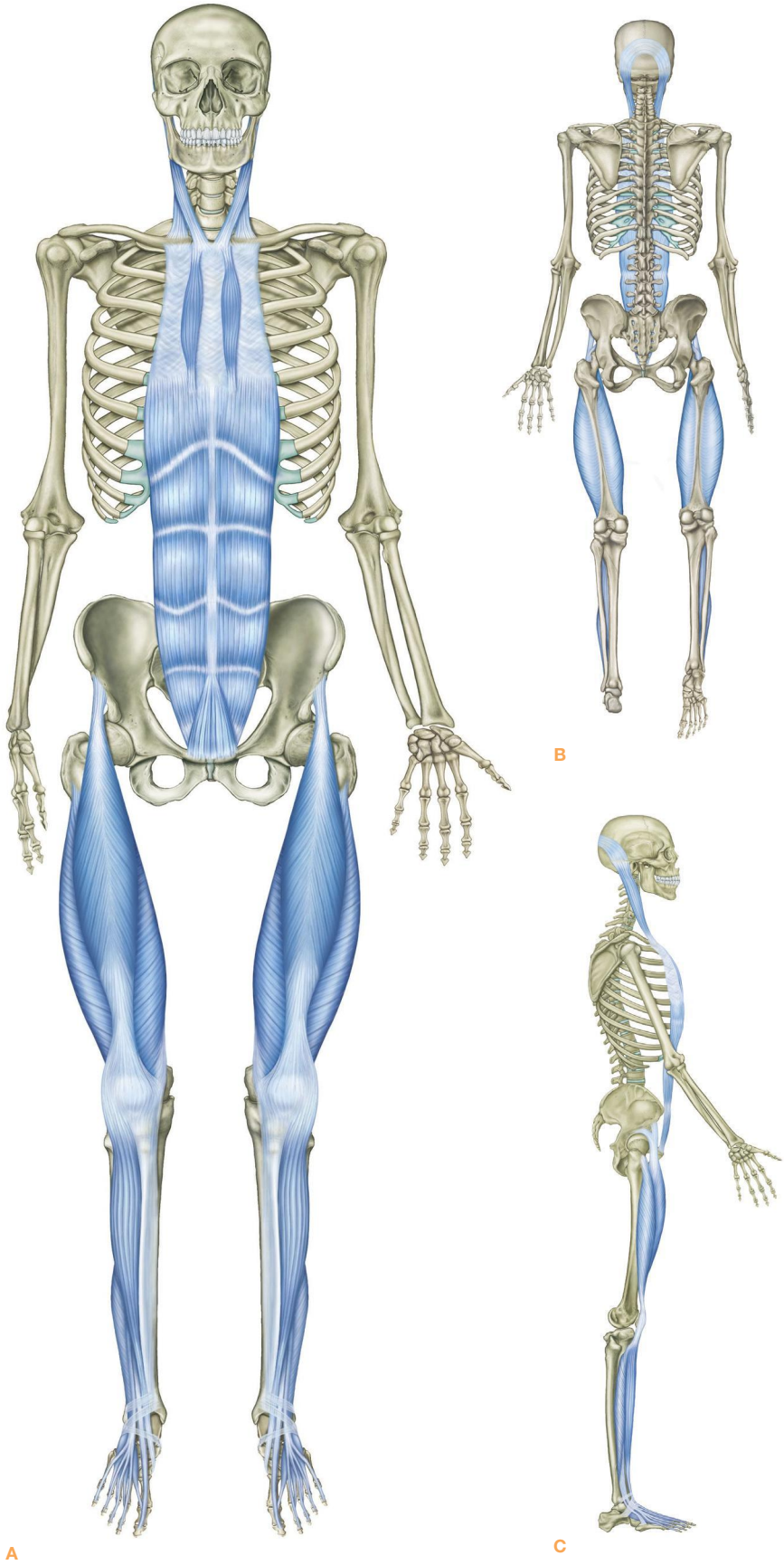

Figura 4.1 A Linha Superficial Anterior.

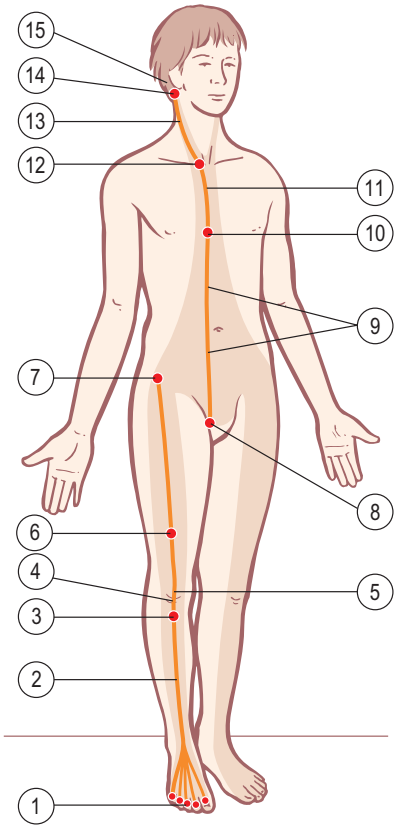

Figura 4.2 Vias e estações da Linha Superficial Anterior. A área sombreada mostra a região de influência da fáscia superficial.

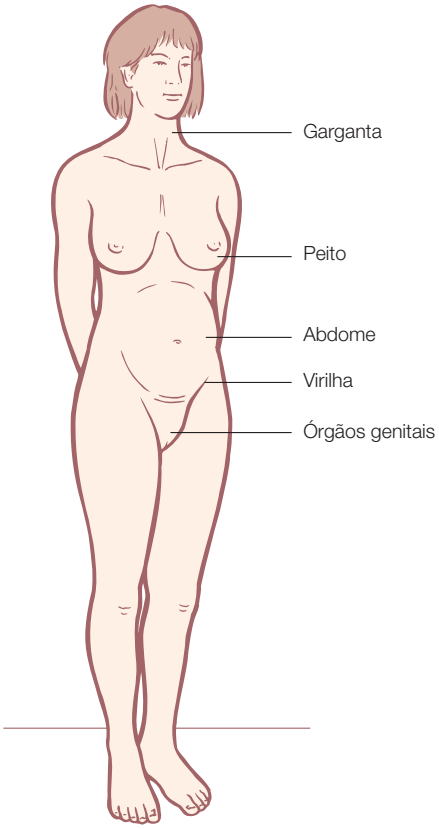

Figura 4.3 Os seres humanos desenvolveram uma forma única de postura ereta que revela todas as suas regiões mais sensíveis e vulneráveis ao mundo circundante, todas estão dispostas ao longo da LSA. Compare com os quadrúpedes, que protegem a maioria ou todas essas regiões vulneráveis (ver Fig. 4.31).

Tabela 4.1 Linha Superficial Anterior: "vias" miofasciais e "estações" ósseas (Fig. 4.2)

Estações ósseas		Vias miofasciais
	15	Fáscia do epicrânio
Processo mastoide	**14**	
	13	Esternocleidomastóideo
Manúbrio do esterno	**12**	
	11	Esternal/fáscia esternocondral
Quinta costela	**10**	
	9	Reto do abdome
Tubérculo púbico	**8**	
Espinha ilíaca anteroinferior	**7**	
	6	Reto femoral/quadríceps
Patela	**5**	
	4	Tendão subpatelar
Tuberosidade da tíbia	**3**	
	2	Extensores longos e curtos dos dedos, compartimento crural anterior
Superfície dorsal das falanges do dedo	**1**	

A LSA, juntamente com a LSP, medeia o movimento no plano sagital. Quando não funciona corretamente, ela age para criar o movimento para a frente (flexão) ou para restringir o movimento para trás (extensão). O problema aumenta quando a miofáscia da LSA começa a tracionar inferiormente sobre o esqueleto a partir de uma estação inferior estável, em vez de tracionar superiormente a partir de uma estação superior estável, ou seja, os músculos do abdome começam a agir para tracionar as costelas na direção do osso púbico, em vez de trazer o osso púbico na direção das costelas.

Padrões de compensação posturais comuns associados com a LSA incluem: limitação da flexão plantar do tornozelo, hiperextensão do joelho, inclinação pélvica anterior, deslocamento pélvico anterior, restrição respiratória nas costelas anteriores, postura da cabeça para a frente.

A Linha Superficial Anterior em detalhes

Os tendões que se originam na parte de cima dos dedos dos pés formam o início da LSA. Ao mover o

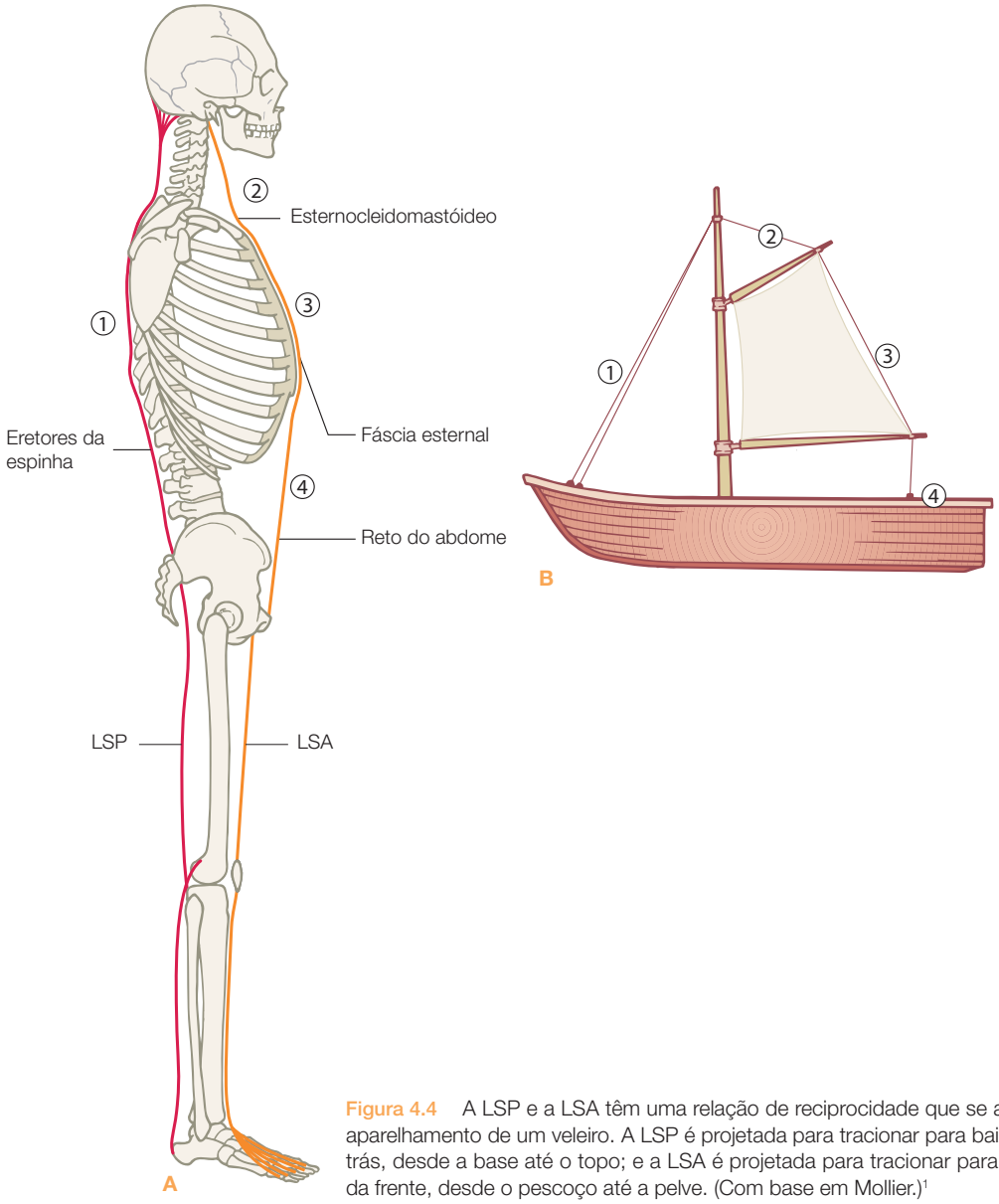

Figura 4.4 A LSP e a LSA têm uma relação de reciprocidade que se assemelha ao aparelhamento de um veleiro. A LSP é projetada para tracionar para baixo a parte de trás, desde a base até o topo; e a LSA é projetada para tracionar para cima a parte da frente, desde o pescoço até a pelve. (Com base em Mollier.)[1]

pé para cima, a LSA pega dois tendões adicionais (Fig. 4.8). Na lateral, temos o fibular terceiro (se houver) originando-se no 5º metatarso. Do lado medial, temos o tendão do tibial anterior do 1º metatarso sobre o lado medial do pé. A LSA inclui, portanto, tanto os músculos extensores individuais sobre o dorso do pé como os longos tendões da parte inferior da perna.

A região tibial (canela)

O plano fascial da LSA passa por dentro do compartimento anterior da parte inferior da perna, mas em seu caminho passa sob o retináculo dos músculos extensores. O retináculo é basicamente um espessamento de um plano fascial ainda mais superficial, o revestimento profundo da fáscia crural que envolve a parte inferior da perna. Esse espessamento retinacular é necessário para manter os tendões embaixo (caso contrário, a pele entre o pé e o meio da canela se descolaria toda vez que os músculos se contraíssem – Fig. 4.9). Como os tendões correm ao redor de uma intersecção (o que nossas regras permitem nesse caso, por causa da clara continuidade fascial e mecânica), os invólucros de tecidos em torno dos tendões são lubrificados para facilitar seu movimento sob a faixa retinacular.

Acima do retináculo, a LSA passa na frente da parte inferior da perna. Na lateral, ela contém os músculos

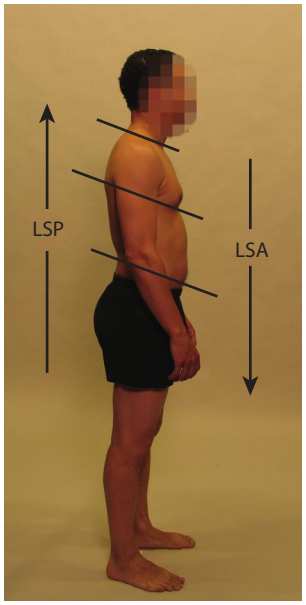

Figura 4.5 É um padrão muito comum para a LSA tracionar a parte da frente para baixo enquanto a LSP traciona a parte de trás para cima (linhas verticais). Isso cria uma disparidade entre as estruturas correspondentes na parte da frente e na parte de trás do corpo (linhas horizontais). Essa é a base para uma série de problemas futuros no pescoço, braços, respiração ou na parte inferior das costas.

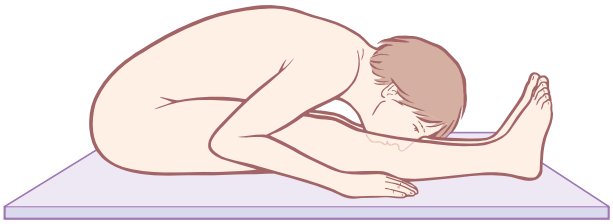

Figura 4.6 A contração da LSA estende os dedos dos pés, dorsiflexiona os tornozelos, estende os joelhos e flexiona os quadris e o tronco –, mas também, como aqui, hiperestende a parte superior do pescoço.

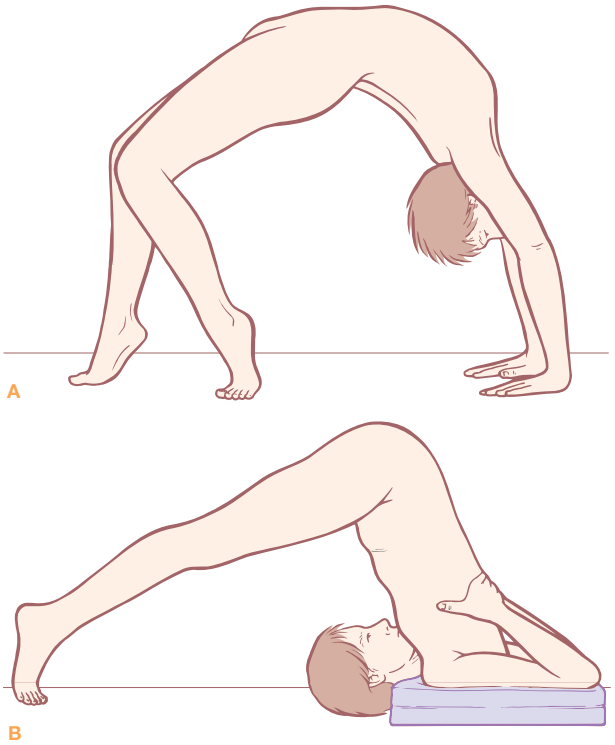

Figura 4.7 A relação recíproca entre a LSP e a LSA pode ser vista nestas duas posturas. Em (A), a LSP é contraída e a LSA é alongada, e vice-versa em (B).

do compartimento anterior – o tibial anterior, o extensor longo dos dedos e o extensor longo do hálux – na forma de concha anterior à membrana interóssea. No lado medial, descobrimos que, para melhor efeito, a fáscia crural também deve ser incluída quando ela se sobrepõe à tíbia e ao seu periósteo (comparar Fig. 4.10 com Fig. 2.1C).

O compartimento crural anterior

O tibial anterior é geralmente o músculo mais forte do compartimento anterior, mas o compartimento como um todo produz dorsiflexão e resiste à flexão plantar. Aqui lidamos com os dois problemas-padrão mais comuns nesse compartimento.

Quando a série de tendões desse compartimento passa sob a faixa restritiva do retináculo, eles podem ficar "presos" em relação ao livre movimento. Presumivelmente, as continuidades lubrificantes das bainhas peritendíneas aderem localmente à fáscia crural

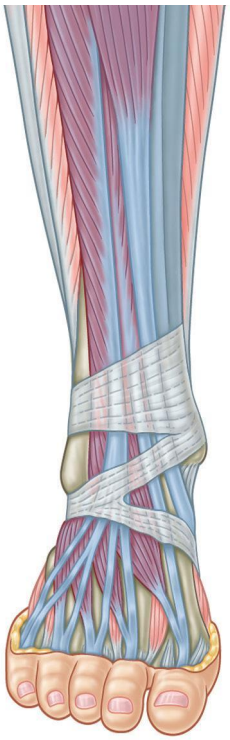

Figura 4.8 A via inicial da LSA é composta por sete tendões que cursam sob o retináculo ainda mais superficial e se combinam no compartimento anterior da perna.

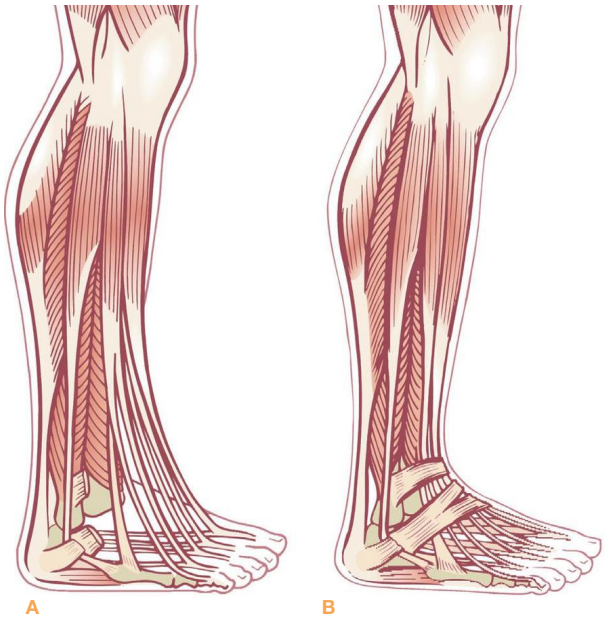

Figura 4.9 O retináculo, espessamentos no invólucro da fáscia crural profunda, fornece uma polia para se agarrar aos tendões da LSA e dirigir sua força desde o músculo da tíbia até os dedos.

de revestimento acima e abaixo do retináculo. Isso se deve em geral à falta de uso do movimento de grande amplitude e por isso são "fixados" em uma tensão constante. Seja qual for a causa, a solução é bastante simples e direta, e muitas vezes o paciente é agradavelmente surpreendido pelo aumento da facilidade do movimento depois de apenas algumas sessões.

Mantenha o paciente em decúbito dorsal, com os calcanhares ultrapassando um pouco a extremidade da mesa. Mantenha-o em dorsiflexão e flexão plantar, verifique se ele está bem "alinhado" com o tornozelo, para que o pé esteja na mesma direção do joelho, nem para cima e para dentro ou para cima e para fora. Se você adicionar flexão e extensão do dedo ao movimento do tornozelo, aumentará a diferenciação muscular.

Relaxe boa parte de seu pulso e trabalhe o dorso do pé, distal aos retináculos, enquanto a outra mão orienta a dorsiflexão e a flexão plantar do paciente. Os movimentos do paciente devem ser bem lentos enquanto você move devagar o pé e o tornozelo dele para cima, passando pelo retináculo e subindo para além da canela. Se os retináculos estiverem muito rígidos ou se os tendões estiverem presos, você vai sentir um "atraso" no caminho até a canela. Use o movimento do paciente e repita a sequência (talvez pressionando um pouco mais) até que tanto sua mão quanto a percepção do paciente em relação ao movimento sintam que a restrição se foi. 3-2

Onde você deve parar acima do retináculo varia de paciente para paciente. Em algumas pessoas, você corre para fora do "suco" logo acima do tornozelo; em outras, você sente como se estivesse "patinando" sobre a superfície da canela. Se isso acontecer, pare nesse ponto. Em outras, a sensação de conexão e liberação se estende bem acima da canela em direção ao joelho, e você pode continuar subindo até sentir que o objetivo do trabalho foi alcançado.

Quando o trabalho se estende acima do tornozelo, tente observar que lado da canela está mais limitado – o medial ou o lateral. Uma vez que você começou nos

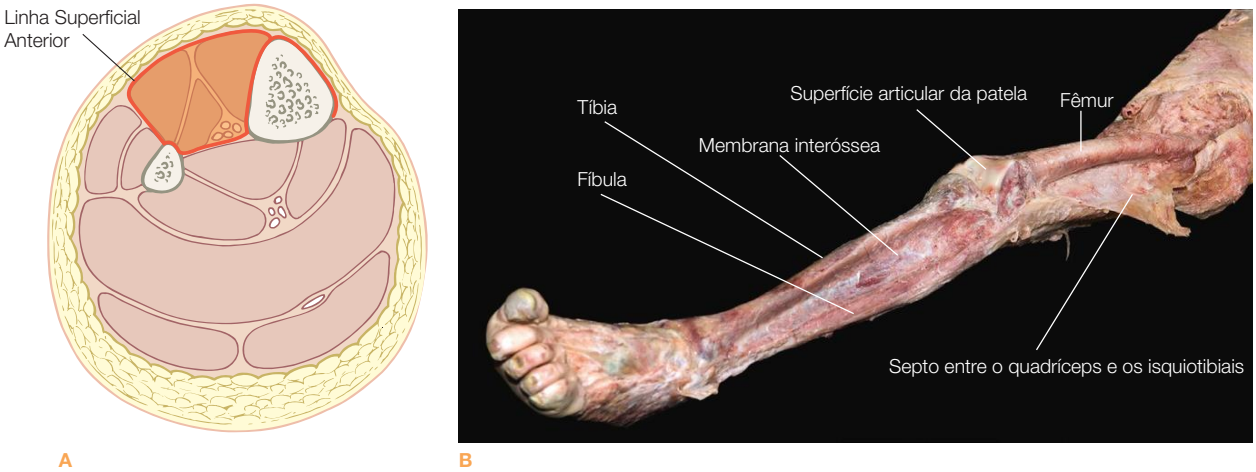

Figura 4.10 A LSA ocupa o compartimento anterior da perna e também os tecidos na parte da frente da tíbia (canela). Em (B), vemos o quão pouco resta da perna quando a LSA é removida. Ver também a Figura 2.1C, na qual ambas as partes da fáscia crural foram dissecadas como uma só peça – o compartimento anterior e a fáscia superficial que recobre a tíbia. Quando os orifícios aparecem nessa fáscia são provavelmente locais onde a pessoa sofreu traumas na canela (como cair da escada), resultando em uma fáscia crural que adere ao periósteo por baixo.

tendões, a progressão natural é para cima na direção dos músculos do compartimento anterior, na parte lateral da canela anterior. A LSA, no entanto, também inclui o periósteo e as camadas fasciais superficiais que passam sobre a tíbia no lado anteromedial (ver Figs. 2.1C, 4.10 e 4.11).

Chegamos ao segundo problema-padrão comum nessa área, por isso vamos definir o problema antes de encerrar a técnica. Em qualquer tipo de inclinação das pernas para a frente, em que o joelho posturalmente repousa sobre uma linha anterior ao tornozelo, os músculos posteriores da panturrilha se comprimem (pressionados excentricamente no músculo e bloqueados por muito tempo na fáscia) e os músculos e tecido anteriores se movem para baixo (e comprimem concentricamente, bloqueando a fáscia curta). Um dos melhores remédios para isso é mover de novo o tecido da superfície anterior para cima (enquanto os tecidos correspondentes da LSP são movidos para baixo).

Portanto, acima do tornozelo, superior ao retináculo, você pode trabalhar tanto a superfície do músculo quanto a superfície da tíbia. Uma vez que estão em ângulo uns com os outros, eles podem ser trabalhados sequencialmente, ou ambos ao mesmo tempo com as duas mãos. Trabalhar com as duas mãos é uma técnica que exige que os pulsos estejam relaxados, com as falanges proximais contra a superfície, uma mão acomodando-se na parte da frente do compartimento anterior dos músculos, e a outra na superfície anterior acima da tíbia. Nessa posição, os nós dos dedos das duas mãos (IFP) descansam próximos ou em oposição uns aos outros. Mergulhe no tecido o suficiente para envolver, mover ao longo e paralelo ao osso, e não pressionando como se estivesse escavando, o que causaria dor ao periósteo tibial. 6-10

Suas mãos devem trabalhar para cima acompanhando o tempo do movimento do paciente. Faça uma pausa enquanto ele se alonga em flexão plantar, leve o tecido na direção cefálica conforme ele dorsiflexiona, até você chegar ao limite da eficácia ou ao topo do compartimento muscular, o que vier primeiro.

Não deixe de pedir ao paciente que faça uma dorsiflexão e uma flexão plantar depois de ter terminado o tratamento, pois muitas vezes você será recompensado com uma expressão de maior liberdade.

A coxa

Embora os próprios músculos tenham inserções dentro do compartimento anterior até a tíbia, a fíbula e a membrana interóssea, a próxima estação para a LSA encontra-se na tuberosidade da tíbia, no topo tanto do lado medial quanto lateral dessa via (Fig. 4.11).

Continuar em uma linha reta para cima não é problema: o quadríceps começa sua difusão em sentido ascendente ali, junto do tendão subpatelar. A LSA inclui a patela, o grande osso sesamoide projetado para manter a LSA longe do ponto de apoio da articulação do joelho para que os tecidos do quadríceps tenham mais força para a extensão do joelho. A patela repousa em um canal no fêmur, que também garante que o quadríceps, com suas várias direções diferentes de tração, ainda siga a trajetória diretamente na frente da dobradiça da articulação do joelho.

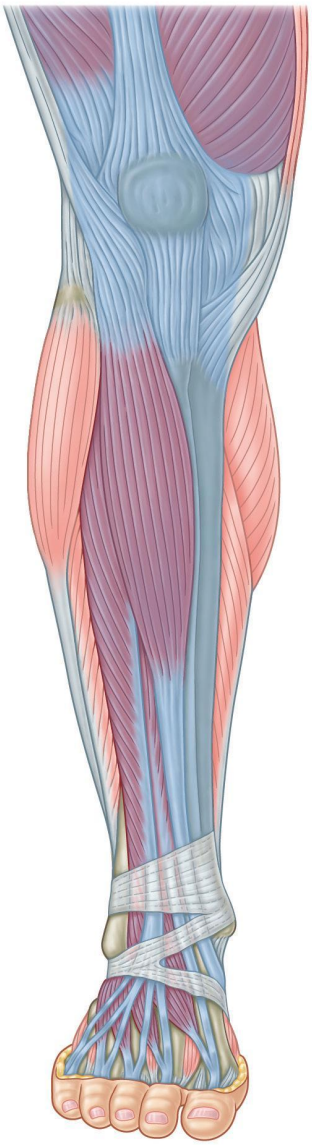

Figura 4.11 A parte superior do compartimento anterior vai até a tuberosidade da tíbia na direção do tendão subpatelar e do complexo quadríceps.

Os três vastos do quadríceps agarram várias partes do ramo femoral, mas a quarta cabeça, o reto femoral, continua bravamente para cima, levando a LSA até a pelve (Fig. 4.12). Embora o reto ocupe a superfície anterior da coxa, sua inserção proximal não é tão superficial. Sua extremidade superior mergulha sob o tensor da fáscia lata e o sartório inserindo-se na espinha ilíaca

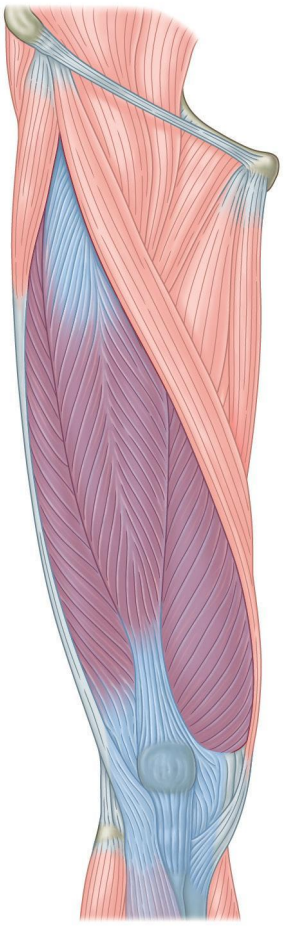

Figura 4.12 A penumbra da LSA poderia incluir todo o grupo do quadríceps, mas uma interpretação estrita mantém o reto femoral como parte deste grupo, passando pela espinha ilíaca anteroinferior.

anteroinferior (EIAI), um pouco abaixo e medial à espinha ilíaca anterossuperior (EIAS). Há uma pequena, mas importante, cabeça do reto que envolve a parte superior da articulação do quadril. Palpação e experiência com dissecação revelam que em um percentual indeterminado da população existe uma inserção fascial adicional desse músculo na EIAS.

O quadríceps

Uma interpretação estrita da LSA incluiria apenas o reto femoral, e não todo o quadríceps. Para a liberdade dessa linha, temos de garantir que o músculo reto, sendo um músculo biarticular, esteja livre para fazer seu trabalho, tanto no quadril como no joelho. O resultado de padrões de movimento repetitivo, especialmente no atletismo, pode ser um músculo reto que permanece preso ao músculo vasto subjacente.

A técnica a seguir exige uma cuidadosa organização do movimento do paciente. O que estamos buscando é que ele use o movimento do tornozelo para flexionar o joelho e o quadril. O paciente permanece em decúbito dorsal com os calcanhares em cima da mesa. Coloque um dedo ou a mão contra a parte inferior do calcanhar do paciente para impedir que o calcanhar se mova para baixo. Peça-lhe para fazer uma dorsiflexão; o calcanhar irá pressionar para baixo contra sua mão de restrição, e o fêmur do paciente será pressionado em seu quadril. Peça-lhe para fazer a dorsiflexão novamente, acrescentando apenas um mínimo de elevação/flexão do joelho. Dessa vez, sua mão funciona como uma âncora (você também pode lhe sugerir o seguinte: "Imagine que a parte de trás do seu calcanhar está colada à mesa enquanto você flexiona seu tornozelo"), e o joelho e o quadril vão se flexionar conforme o tornozelo "lança" ou alavanca o joelho para cima. 6-21

Observe o quadril. Se a EIAS do paciente se move em direção ao joelho (hiperextensão lombar) conforme o joelho sobe, peça-lhe que na medida do possível mantenha o quadril passivo. O quadril deve permanecer neutro ou até mesmo cair para trás (em inclinação posterior pélvica ou extensão do quadril), conforme o pé é dorsiflexionado e o joelho flexionado. Se o quadril está flexionando ativamente, trabalhe com o movimento do paciente até que esse movimento represente um incômodo mínimo para o joelho e quadril, e a maior parte do trabalho seja feita no tornozelo.

Coloque um aplicador de sua preferência um pouco acima da patela (sinta-se livre para usar tudo da ponta dos dedos aos cotovelos, dependendo do tipo de corpo e desenvolvimento muscular do paciente). Trabalhe lentamente na direção cefálica até o reto femoral, enquanto o paciente repete o movimento de dorsiflexão, mantendo o calcanhar "colado" à mesa. Preste atenção especial à região rica em receptores entre a patela e o ventre do músculo. Você pode segui-la, especialmente naqueles com uma pelve anterior, por todo o caminho para a EIAI (lembre-se de seguir o músculo até sua inserção, mais profunda e mais baixa do que a EIAS). Seu objetivo é liberar o músculo reto biarticular de seus extensores do joelho monoarticulares abaixo; o movimento do paciente é uma ajuda essencial.

Linhas secundárias

Voltando à parte superior da canela, existem ali rotas alternativas ou bifurcações (Fig. 4.13). Em vez de seguir o reto femoral em linha reta em sentido ascendente, podemos optar por seguir a margem anterior do trato iliotibial (TIT) a partir do músculo tibial anterior (como veremos no Cap. 6, com a Linha Espiral.), o que nos levará lateralmente acima da coxa até a EIAS. Isso pode ser visto como uma ligação mecânica para o oblíquo interno.

No lado medial do joelho, podemos seguir o sartório desde sua inserção distal no periósteo da tíbia em torno da coxa medial, entrar novamente na EIAS, em-

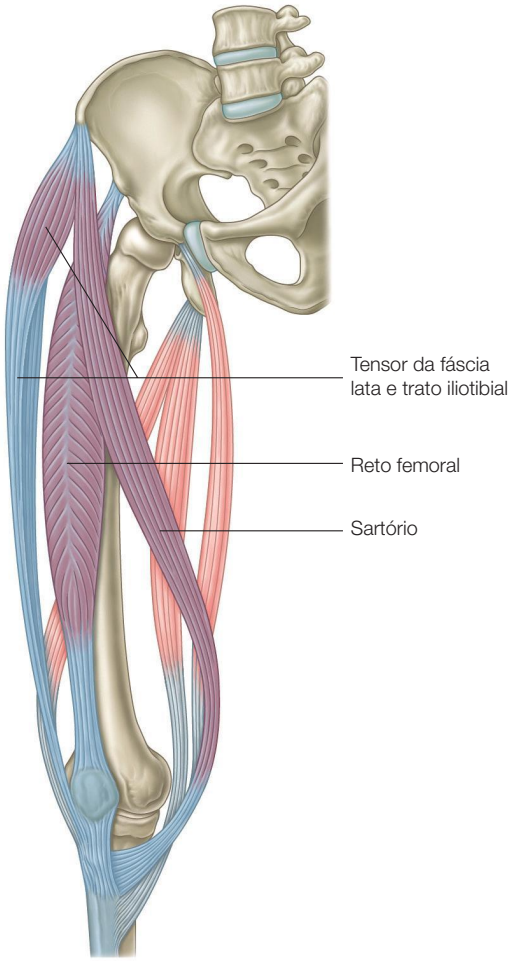

Figura 4.13 Há duas linhas secundárias ou rotas alternativas para o reto femoral a partir do joelho até o quadril. O sartório faz uma curva para cima a partir do interior até a espinha ilíaca anterossuperior, e a margem anterior do trato iliotibial faz o mesmo do lado de fora da perna.

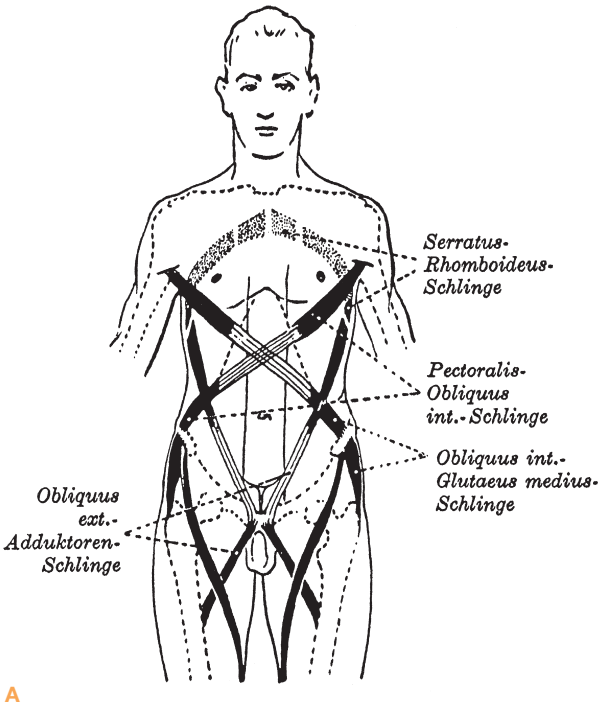

A

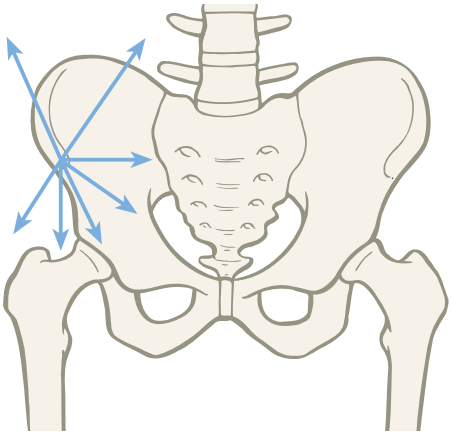

B

Figura 4.14 (A) As extensões das linhas secundárias na Figura 4.13 começariam a formar espirais ao redor do tronco, linhas que veremos nos próximos capítulos. (Reproduzido com permissão de Hoepke, et al. 1936.) (B) Cada um dos músculos contribui para a "rotatória" das inserções na EIAS.

bora desta vez o "acompanhamento através" do norte da EIAS seja o oblíquo externo (ver a Linha Funcional Ipsilateral no Cap. 8). Essas várias linhas secundárias das linhas de tração que saem da "rotatória" da EIAS nos permitem viajar de várias maneiras do abdome até as costelas (Fig. 4.14). Embora esses trilhos sejam obviamente usados no movimento diário, escolhemos para enfatizar, neste capítulo, a ligação direta e vertical até a frente do corpo.

Descarrilamento

Na altura da estação superior do reto femoral, nosso Trilho Anatômico parece chegar a um impasse. Nenhum músculo ou estrutura fascial sai daí em uma direção geral superior; os oblíquos abdominais partem em ângulos (Fig. 4.14A). O músculo contíguo ao reto femoral no lado medial é o ilíaco, então poderia haver uma discussão sobre algum tipo de ligação entre as duas estruturas, mas o ilíaco é parte de um plano mais profundo, a Linha Profunda Anterior (Fig. 4.15). Em relação à LSA, estamos procurando a continuidade da superfície até a frente. A conexão do reto-ilíaco é um caso especial que iremos estudar quando tratarmos das interações entre a LSA e a Linha Profunda Anterior no Capítulo 9.

A miofáscia que continua claramente correndo até a linha anterior do corpo é o reto do abdome, por isso vamos simplesmente quebrar as regras dos Trilhos Anatômicos para fazer um salto lógico até o púbis. A justificação para esse salto é a seguinte: a EIAI e o púbis fazem parte do mesmo osso (pelo menos em qualquer pessoa com mais de um ano de idade) (Fig. 4.16A). Portanto, cada milímetro do púbis é tracionado para cima pelo reto do abdome, o reto femoral deve se alongar um milímetro para permitir que isso aconteça. Se ambos se contraem, a parte da frente da caixa torácica e o joelho vão se aproximar (Fig. 4.16B). Se o corpo for arqueado em hiperextensão, ambos devem estender reciprocamente. Se um deles não pode alongar, o outro deve compensar isso ou passar a tensão para cima ou para baixo do trilho (Fig. 4.16C e D).

Por isso, mesmo que não haja uma continuidade miofascial, existe uma continuidade mecânica através do osso do quadril. Esse Trilho Anatômico trabalha como uma única linha, *na medida em que limitamos nossa discussão ao movimento dentro ou próximo do plano sagital*. A LSA *não* vai trabalhar como uma faixa contínua nos movimentos que envolvem fortes rotações do quadril ou do tronco, mas *age* como uma continuidade na postura, correndo, e nos alongamentos e movimentos sagitais (Fig. 4.17).

O abdome

Depois de nos deslocarmos até a parte superior do púbis, podemos subir pela fáscia abdominal, incluindo os elementos musculares do piramidal e do reto do abdome e das camadas fasciais que circundam o reto desde os oblíquos e o transverso (Fig. 4.18).

O reto do abdome

Pobre reto do abdome: exercitado em excesso até se ter a "sensação de que os músculos estão "queimando" e desprezado pelo terapeuta manual. É importante entender que a LSA envolve pelo menos três camadas neste nível: a aponeurose fascial que passa na frente do músculo reto, o próprio músculo, e a lâmina fascial que cursa atrás dele (Fig. 4.18.). Essas aponeuroses são compartilhadas com os outros músculos abdominais e serão apresentadas com as outras linhas (ver Caps. 5, 6, 8 e 9). Por enquanto, vamos nos preocupar com a extensão do próprio reto entre o púbis e a 5ª costela.

Quando observamos o músculo reto, então, temos de avaliar três partes distintas: o tônus do músculo em si e o tônus das duas bainhas que o envolvem, na frente e atrás do músculo. Se o reto é achatado – a barriga "tanquinho" – então podemos suspeitar de alto tônus na lâmina superficial e no próprio músculo. Se o músculo reto é saliente, temos de avaliar o tônus do músculo,

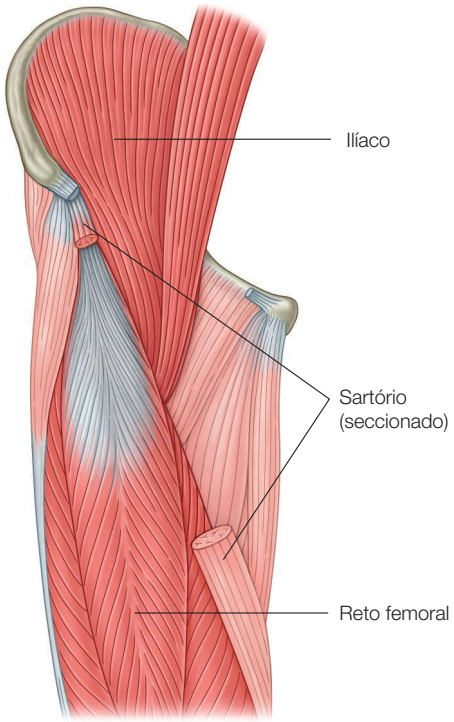

Figura 4.15 Uma vez que você chegou ao reto femoral, qual é o trilho que pode tirá-lo de lá? Nenhum músculo vai diretamente para uma direção cranial (ver também Fig. 4.14B). O ilíaco continua nessa direção, mas há dois problemas com essa via: (1) os músculos reto femoral e ilíaco, embora quase contíguos, não se conectam fascialmente, e (2) essa porção do ilíaco é apenas uma superfície temporária de uma via mais profunda, a Linha Profunda Anterior (ver Cap. 9).

mas podemos ter certeza de que a lâmina mais profunda atrás do músculo, a fáscia transversal, está encurtada.

Para liberar a lâmina anterior e o músculo, mantenha seu paciente em decúbito dorsal com os joelhos para cima e os pés sobre a mesa. Olhando na direção cefálica, enganche as pontas dos dedos flexionados na parte inferior do músculo e mova o tecido para cima na direção das costelas, repetindo toda vez que chegar a uma das inscrições tendíneas no músculo reto. Você pode repetir esse movimento conforme necessário para continuar o processo de liberação da face superficial do músculo reto até a 5ª costela.

Chegar à lâmina posterior do músculo reto exige uma técnica mais invasiva, mas muito eficaz. Primeiro, temos de avaliar a natureza do encurtamento. Se as vértebras lombares estão hiperestendidas em uma lordose, ou se a pelve é mantida em uma inclinação anterior, as vértebras lombares podem estar simplesmente empurrando o conteúdo abdominal para a frente e restringindo o músculo reto. Nesse caso, é necessário liberar a LSP nas vértebras lombares para dar ao abdome mais espaço para retornar (ver Cap. 3).

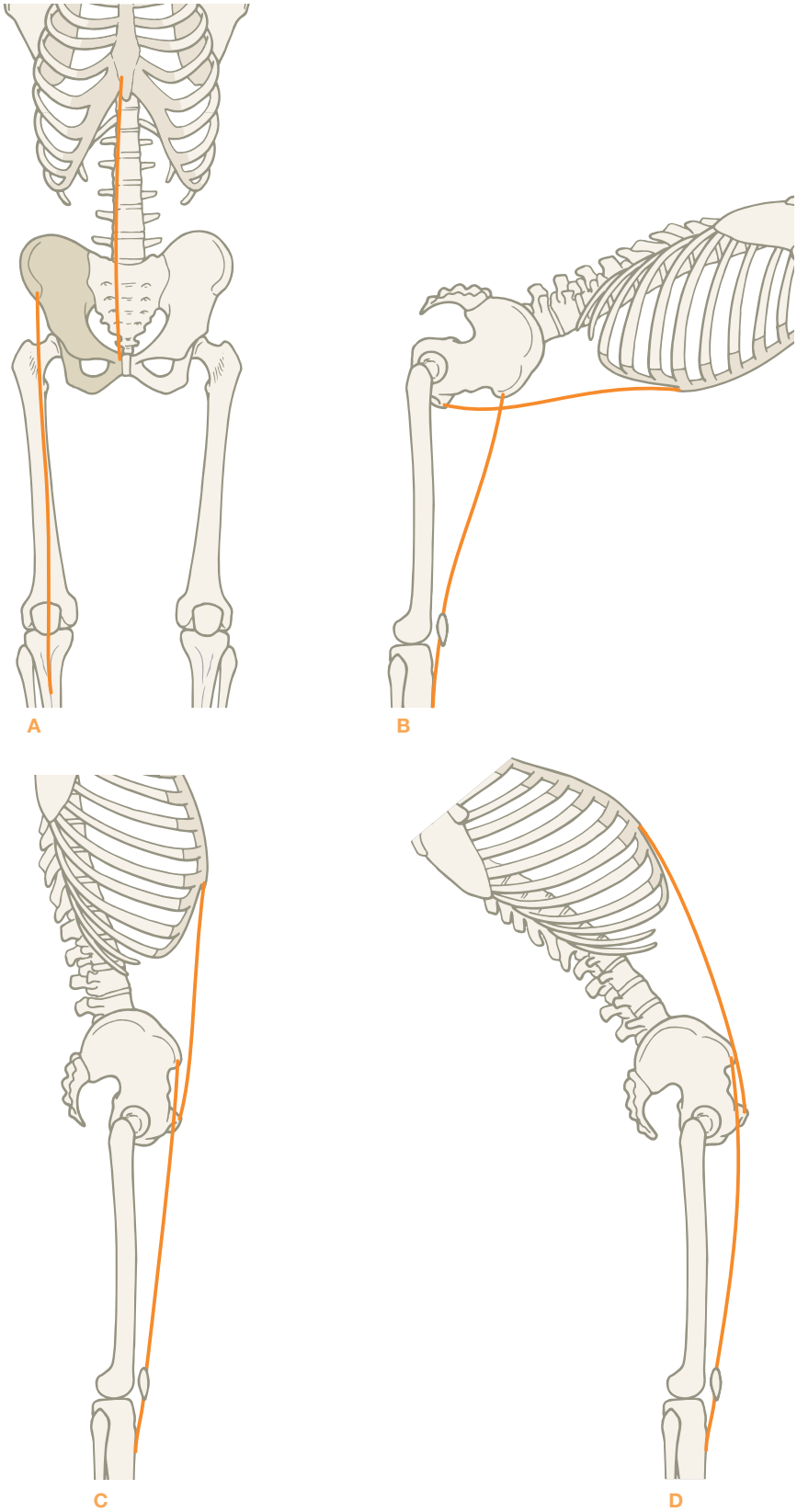

Figura 4.16 (A) O reto femoral e reto do abdome são conectados mecanicamente por meio de cada osso do quadril. (B) Quando ambos se contraem, o quadril e o tronco se flexionam para se aproximar da caixa torácica e do joelho. (C) Em pé, o tônus relativo nos ajuda a determinar a inclinação da pelve. (D) Em hiperextensão, ambos são alongados longe um do outro – se uma parte é inelástica, a outra deve compensar ou passar a tensão ao longo da LSA.

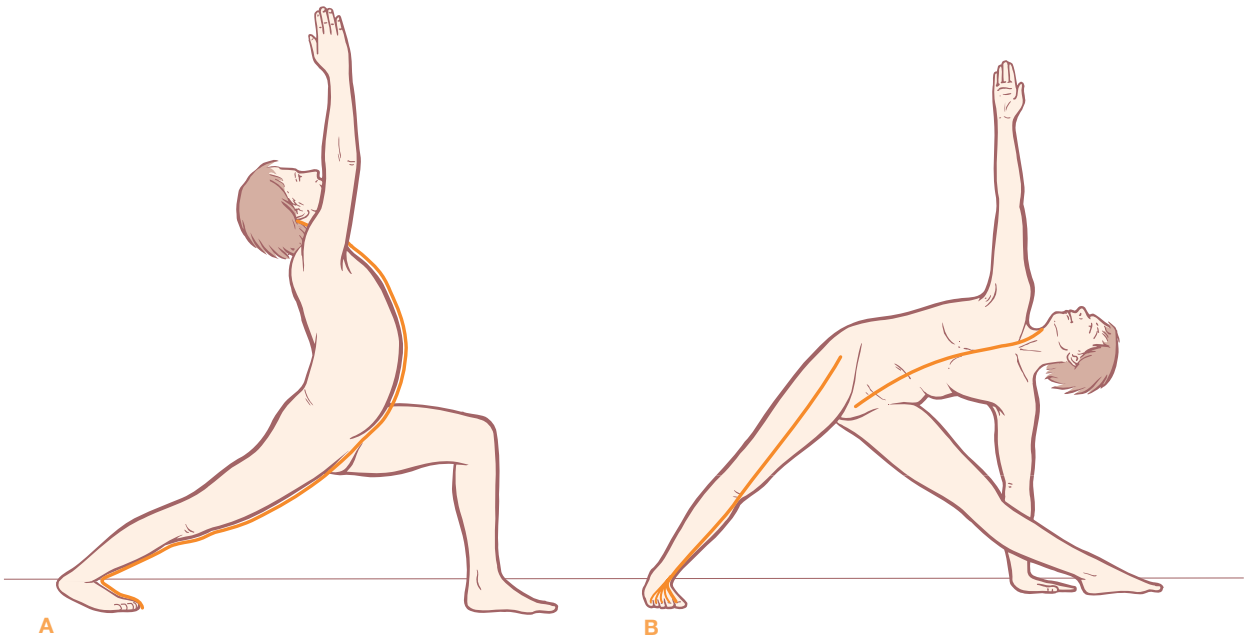

Figura 4.17 (A) Movimentos puramente sagitais (flexão-extensão) envolvem a LSA como um todo. (B) Movimentos de rotação dos quadris ou tronco desconectam as porções superior e inferior da LSA.

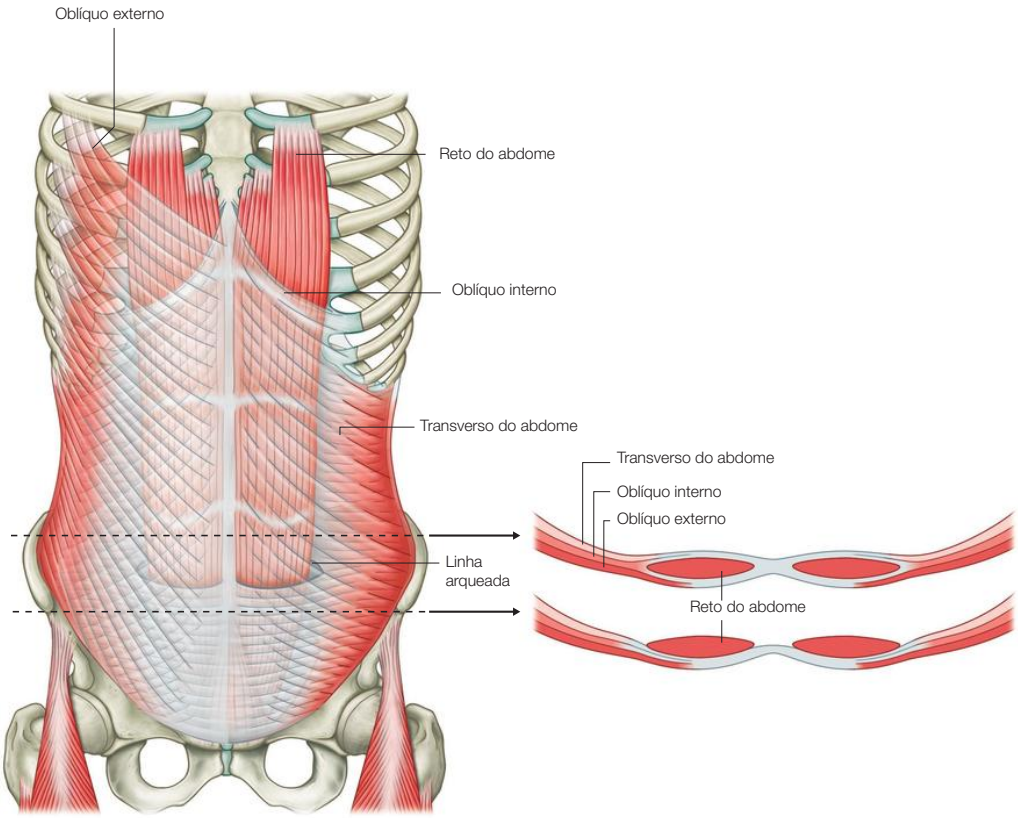

Figura 4.18 O reto do abdome é o músculo mais superficial do abdome em todo o caminho desde o tórax até o osso púbico. Em termos de camada fascial, no entanto, o reto do abdome começa como superficial na quinta costela, mas logo mergulha alguns poucos centímetros sob a fáscia do oblíquo externo. Cinco centímetros mais abaixo do que isso, a fáscia do oblíquo interno se divide para cercar o reto do abdome. Abaixo do umbigo, o reto desliza através da fáscia transversal atrás do transverso do abdome na altura da linha arqueada do receptáculo para tornar-se, no momento em que alcança o osso púbico, o músculo mais profundo do abdome. Tal entendimento da anatomia fascial, e não simplesmente muscular, leva a diferentes estratégias para a “Medicina Espacial”.

Se esse não for o caso, o abdome também pode ser protuberante por causa do alargamento do conteúdo abdominal causado pelo excesso de alimentação ou inchaço, que devem ser resolvidos por meios dietéticos. Ou, é claro, pode haver excesso de gordura subcutânea ou, especialmente no homem, no omento subjacente ao peritônio.

Em qualquer caso, mesmo que o abdome sobressaia e o tônus muscular pareça baixo, é possível que o tônus da parede atrás do músculo reto seja bastante elevado, comprimido e responsável pela restrição da respiração ou por tracionar na parte de trás. Sem que nenhum osso próximo trabalhe contra, como podemos isolar a bainha que corre atrás do músculo reto, mas na frente do peritônio? Uma vez que a parte de trás da bainha do músculo reto faz parte da Linha Profunda Anterior, consulte o Capítulo 9 para saber a resposta.

As diversas vias que cruzam o abdome serão discutidas nos Capítulos 6 e 8. Nosso movimento agora é em direção ao norte do músculo reto e da fáscia que o acompanha. Naturalmente, todas essas linhas abdominais interagem, mas a LSA corre em uma via reta (embora larga) até sua próxima estação na 5ª costela. O músculo reto deve chegar bem no alto da 5ª costela "verdadeira" para alcançar estabilidade suficiente para todas as ações fortes que devem ser executadas. As costelas "abdominais" inferiores, com suas longas inserções cartilaginosas no esterno, seriam móveis demais para proporcionar uma inserção estável para a LSA, especialmente levando-se em consideração sua grande excursão durante a respiração. 6-9

A mobilização e a liberação das aderências extras onde as inserções do reto do abdome e da fáscia abdominal se combinam com a fáscia peitoral são frequentemente premiadas com um movimento de respiração expandido.

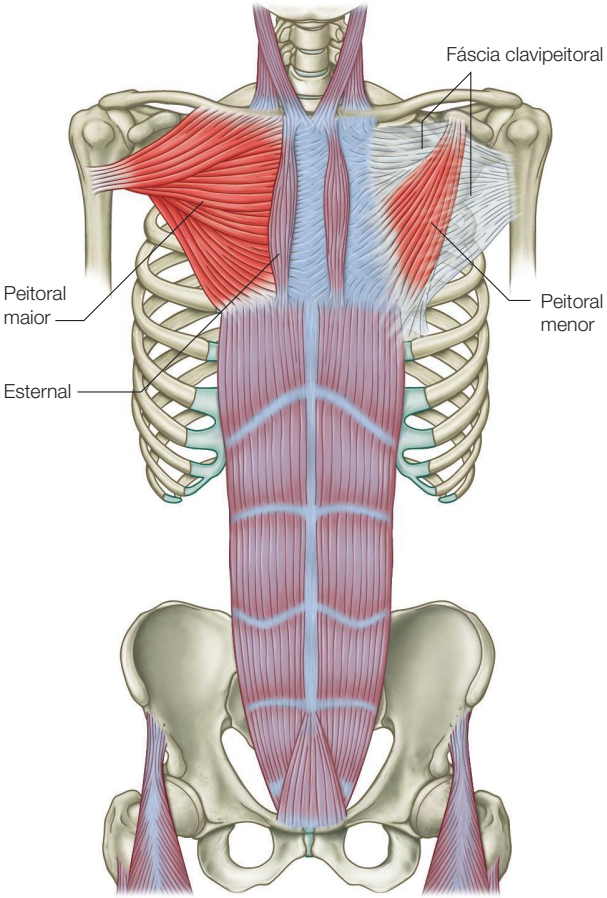

Figura 4.19 O músculo reto do abdome se insere fortemente na 5ª costela, mas a fáscia continua até a miofáscia do esternal e da fáscia que corre ao longo das articulações esternocondrais. O músculo reto do abdome também se liga fascialmente ao peitoral maior e menor, que conecta a LSP às duas Linhas Anteriores do Braço (ver Cap. 7).

O tórax

A partir da 5ª costela, podemos continuar na mesma direção através do músculo esternal (se houver) ou de sua fáscia associada (que quase sempre existe), incluindo a fáscia esternal que passa por cima da superfície do esterno, junto à fáscia subjacente do peitoral maior como as grandes articulações esternocondrais na margem lateral do esterno (Fig. 4.19). (A inserção do reto na 5ª costela aparecerá quando considerarmos, no Capítulo 7, as Linhas Anteriores do Membro Superior. Ambas começam a partir da inserção da 5ª costela do peitoral menor e maior. A fáscia do músculo reto mostra uma "bifurcação" ali, um ponto de escolha, onde o esforço ou a tensão poderia seguir qualquer uma das linhas, dependendo das circunstâncias do movimento, da postura e das necessidades da física).

O esternal, no entanto, é um músculo anômalo, inconstante e superficial, embora muitas vezes tenha uma expressão fascial mesmo quando não possui uma expressão muscular. Ainda que o músculo esternal ou a fáscia não possa ser detectado, a LSA continua a partir do reto por meio das camadas fasciais, que são prontamente palpáveis, sobre o esterno, as articulações esternocondrais e as cartilagens costais, até a origem do esternocleidomastóideo. Suspeitamos que as forças mais potentes sejam transmitidas mecanicamente através do esterno, assim como fascialmente através dessas camadas e também da fáscia peitoral.

É interessante observar que Vesalius mostra a fáscia do músculo reto continuando sob o músculo peitoral maior por quase todo o caminho até a clavícula (Fig. 4.20). Os anatomistas modernos pensam que ele pode ter feito uma referência deliberada à anatomia canina,

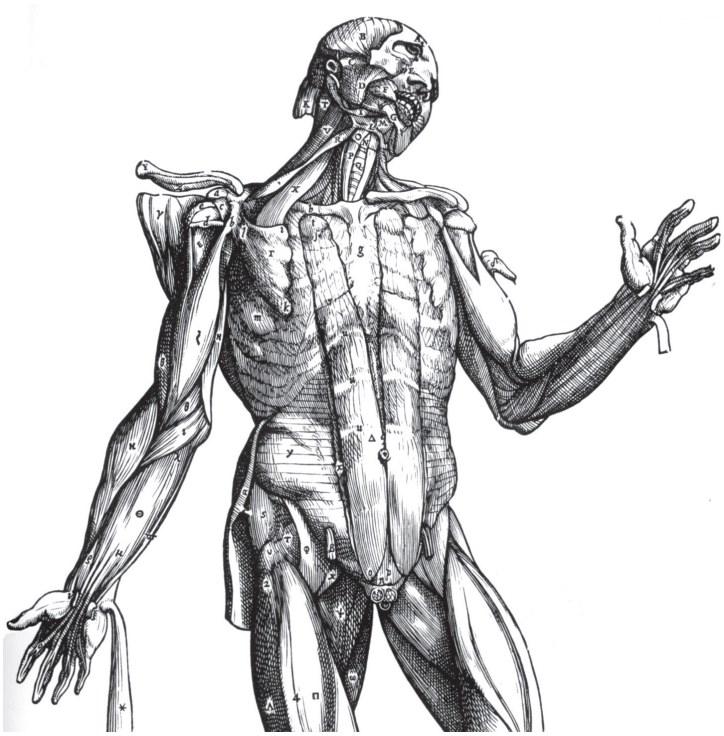

Figura 4.20 Vesalius, como um precursor inicial da teoria dos meridianos miofasciais, mostra a fáscia do reto do abdome indo até a caixa torácica próximo da clavícula. Por quê? (Reproduzido com permissão de Saunders JB, O'Malley C. Dover Publications, 1973.)

mas ele talvez estivesse refletindo a realidade fascial de sua época. Será que as atividades predominantes naquele período – trabalho de corte e agrícola em geral; em outras palavras, os movimentos de flexão ativa – resultaram no estabelecimento do aumento da fáscia sagitalmente orientada atravessando a frente do tronco?

Nossas tentativas iniciais para fazer uma dissecação semelhante ficaram aquém da imagem de Vesalius (Fig. 4.21). Com base em algumas tentativas de dissecação, fomos capazes de seguir a fáscia até o esterno, mas não muito além da "couraça" de cartilagem até o outro lado do esterno, onde nossos resultados podem ser mais bem descritos como "rendados". Mais recentemente, encontramos fibras verticais na fáscia do lado profundo do epimísio do peitoral maior, que de fato se conectam desde a inserção do reto até a parte inferior da fáscia cervical superficial (e esternocleidomastóideo). Quando removemos previamente o músculo peitoral maior do cadáver antes de procurar pela LSA, eliminamos inadvertidamente essas fibras e, portanto, a maior parte da via dos tecidos moles ao longo da frente do peito. Ao examinar a fáscia como um sistema, nossos velhos hábitos musculares morrem por completo.

A área do esterno

Acima do arco costal, o músculo reto pode ser levantado em direção à cabeça a partir da frente com a extensão das pontas dos dedos ou a palma da mão. Embora formalmente o músculo reto pare na quinta costela, a LSA não para, e você pode continuar até a área do esterno, incluindo os tecidos superficiais ao próprio esterno, especialmente o tecido que recobre as articulações esternocondrais entre o esterno e a margem medial do peitoral maior. Geralmente, esse tecido precisa ser movido na direção cefálica, mas, algumas vezes, como no caso de um peitoral comprimido ou estreito, ele também exige um vetor lateral. 3-3

A LSA no pescoço

Seguindo a LSA ascendente sobre esses tecidos entre e abaixo das duas margens mediais dos músculos peitorais maiores, chegamos ao topo da parte da frente do esterno. Um olhar superficial nas imagens de anatomia padrão parece indicar que a direção lógica a partir daqui é continuar em linha reta na direção da frente da garganta até a parte inferior da mandíbula usando os músculos infra-hióideos (ver Fig. 2.4A). Esses músculos devem se conectar através do osso hioide à mandíbula, e da mandíbula através dos músculos da mandíbula até a parte inferior do crânio, tentadoramente perto da extremidade superior da LSP na arco superciliar.

Mas essa bela teoria está prestes a ser desconstruída por um fato desagradável: as inserções inferiores desses músculos hióideos não se inserem à frente do esterno,

mas se escondem atrás dele na face posterior do manúbrio do esterno. Por isso, eles não estão no mesmo plano fascial como a miofáscia da LSA (ver Fig. 2.4B). De fato, o grupo hióideo faz parte do cilindro visceral do pescoço, juntando-se às vísceras torácicas por meio da entrada torácica, e será visto novamente como uma rota na Linha Profunda Anterior (ver Cap. 9).

A conexão mecânica desde o tórax com esses músculos pode ser sentida quando se hiperestende o pescoço e se aponta o queixo para cima. O terapeuta exigente vai notar, no entanto, que a maior parte dessa tração se estende para baixo até o interior da caixa torácica com a LPA, não para baixo até a área superficial com a LSA.

Para continuar subindo pela LSA, temos de procurar o que se insere ao exterior do topo do esterno. O que se insere aqui é, evidentemente, nosso conhecido amigo e membro do cilindro superficial do pescoço (fáscia superficial do pescoço), o esternocleidomastóideo (ECM). A cabeça do esterno, em particular, da miofáscia do ECM se insere firmemente no topo e na frente do esterno, fazendo uma interface com a camada esternal que surge sob a fáscia peitoral. Essa via importante conduz lateral e posteriormente ao processo mastoide do osso temporal, e para a aponeurose epicrânica posterolateral (Fig. 4.22).

O fato de a tração miofascial que corre até a frente sensível do corpo fazer um salto repentino para a parte de trás do crânio através do ECM produz uma situação muito interessante contraintuitiva. Comprimir a LSA provoca a flexão do tronco, em movimento ou em postura, mas produz hiperextensão na parte superior do pescoço (ver Fig. 4.23).

O ECM produz flexão do pescoço em decúbito dorsal, como em um abdominal, quando ele está levantando a cabeça contra a força da gravidade. Mesmo em pé, coloque sua mão contra a testa e avance com a cabeça, então você vai sentir o ECM se contrair. Na postura ereta, no entanto, porque se insere no processo mastoide, ele cursa posterior à dobradiça das articulações atlantoccipital e atlantoaxial, por isso ele trabalha com a gravidade para ajudar a produzir flexão na parte inferior do pescoço e hiperextensão na parte superior do pescoço.

O esternocleidomastóideo

O esternocleidomastóideo (ECM) é um músculo difícil de alongar, ainda mais porque muitas vezes os escalenos subjacentes e os suboccipitais são tão curtos que atingem seu limite muito antes de o ECM superficial ser alongado (ver Cap. 9 para uma discussão sobre esses músculos subjacentes).

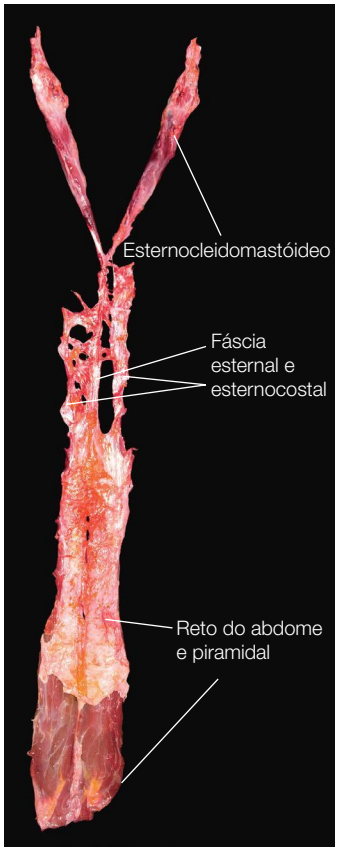

Figura 4.21 Nossa tentativa de reproduzir, em um tecido fresco de cadáver, o que Vesalius indica como uma conexão a partir do reto do abdome sobre o tórax produziu um entrelaçado decepcionante, pelo menos na parte lateral do esterno sobre a porção condral das costelas. Por causa da camada palpável de tecido que pode ser sentida nessa região, as dissecações posteriores incluíram a investigação da fáscia do peitoral maior posterior como parte dessa linha.

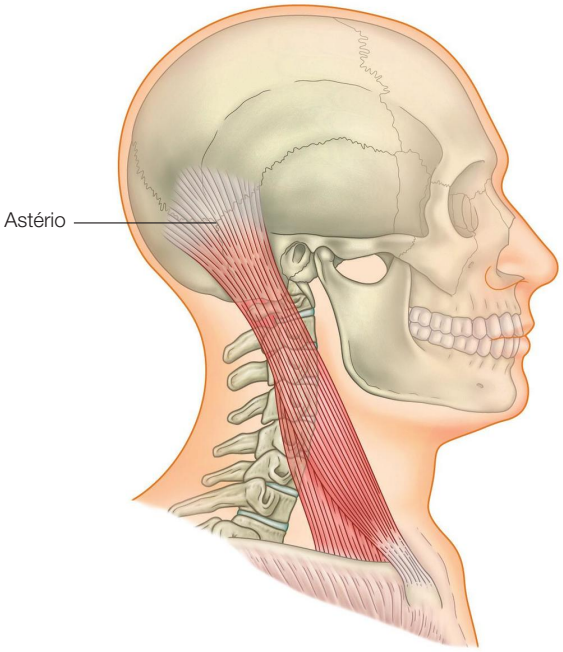

Figura 4.22 A quarta e a mais elevada porção da LSA é o músculo esternocleidomastóideo (ECM), que retorna ao longo do pescoço na direção da parte posterior do osso temporal e do astério – a junção das suturas entre os ossos temporal, parietal e occipital, e uma inserção maior do tentório do cerebelo no seu lado profundo.

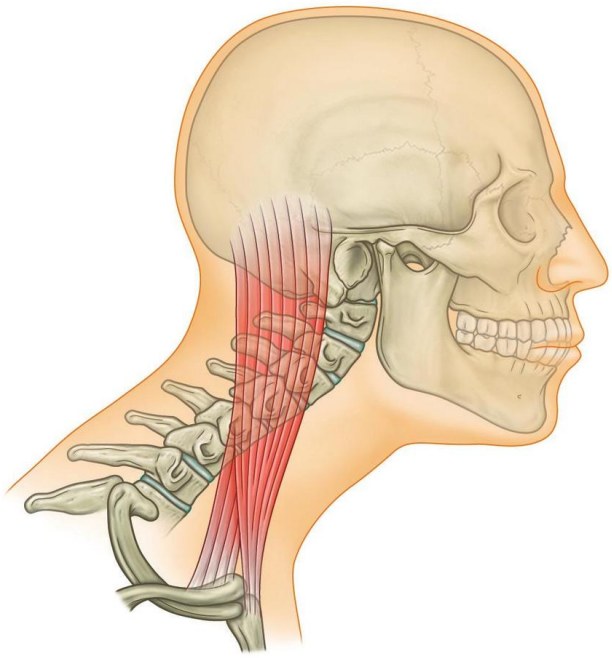

Figura 4.23 O ECM está singularmente posicionado, em postura ereta, para criar a flexão cervical inferior, ao mesmo tempo que cria hiperextensão cervical superior. O nível cervical exato onde essa bifurcação é feita varia de acordo com a postura, mas é geralmente entre C2 e C3.

Para alongar e abrir o cilindro da fáscia superficial em geral, e do ECM em particular, posicione-se ao lado de seu paciente em decúbito dorsal e coloque sua mão aberta ao longo do ECM em um lado do pescoço, com os dedos apontando posteriormente. A direção de sua pressão é crucial ali: *não empurre na direção do pescoço*. O alongamento é direcionado a conduzir seus dedos para trás, ao redor do pescoço e ao longo do "equador", sem pressão significativa nas vísceras. A intenção é puxar a fáscia superficial (e o ECM) para a parte de trás, e não obstruir a artéria carótida ou a veia jugular. Desista se houver qualquer mudança significativa da cor no rosto do paciente ou se ele relatar alguma pressão intracraniana. 3-1

Assim que começar o movimento, peça ao paciente que o ajude girando a cabeça e a distanciando de você, levando o tecido para longe de sua mão conforme você movimenta ao longo do pescoço para trás. Verifique se ele está girando a cabeça em torno do eixo do pescoço, e não simplesmente deslizando-a para longe de você na mesa. Você pode usar a outra mão para guiar a cabeça, e também pode lhe dar um sinal: se estiver realmente girando a cabeça, ele será capaz de ouvir seu cabelo sobre a mesa. Deslizar apenas a cabeça sobre a mesa não vai criar o mesmo som para o ouvido do paciente.

O epicrânio

A linha de tração a partir da LSA para cima na direção do crânio sobrepõe e afeta em particular os movimentos no astério, a junção entre os ossos occipital, parietal e temporal (os quais, no interior do crânio, são um importante ponto de inserção do tentório do cerebelo). Considere a linha de tração de ambas as LSA, especialmente se elas estiverem rígidas (como na postura extrema da cabeça para a frente) – elas podem formar um laço funcional para cima e sobre o occipital na sutura lambdoide ou perto dela (Fig. 4.24). Esse laço pode ser palpado e relaxado. Caso contrário, a fáscia da LSA se funde à da LSP através da parte posterior da fáscia do epicrânio.

Quando a fáscia do ECM e o cilindro superficial do pescoço se juntam à aponeurose epicrânica, as mesmas considerações e técnicas já discutidas em termos da LSP (Cap. 3, p. 104) também se aplicam à LSA: procure fusos de fáscia extrarrígidas alinhados ao longo da direção do ECM acima e atrás do processo mastoide perto do astério.

Considerações gerais sobre o tratamento do movimento

Os músculos da LSA criam dorsiflexão no tornozelo, extensão no joelho e flexão do quadril e do tronco. No pescoço, a ação da LSA depende da nossa posição em relação à gravidade; embora, em pé, o ECM crie flexão cervical inferior e hiperextensão cervical superior (ver a Discussão 2 adiante). Ao mesmo tempo, a LSA deve alongar para permitir a máxima extensão e hiperextensão do tronco e flexão no joelho. Vários graus de curvaturas posteriores e anteriores dos alongamentos das pernas podem então ser usados para mobilizar a LSA. A flexão postural do tronco, postura da cabeça para a frente, ou joelhos bloqueados são sinais de tensão excessiva na LSA.

Observação: mais uma vez, tal como ocorre com os alongamentos oferecidos no Capítulo 3, é preciso cautela para prescrever ou tentar esses alongamentos (ver observação na p. 105).

- Ajoelhar-se sobre os dedos dos pés em flexão plantar e sentar-se nos calcanhares é uma maneira fácil de testar a capacidade da parte mais baixa da LSA para alongar.
- O alongamento da "cobra" é uma maneira fácil de estender o alongamento ao abdome a partir dos dedos do pé (Fig. 4.25A). Preste atenção à cabeça: se houver muita hiperextensão do pescoço, o alongamento do abdome será contraposto pelo encurtamento do ECM. Mantenha o queixo um pouco dobrado e a cabeça erguida.

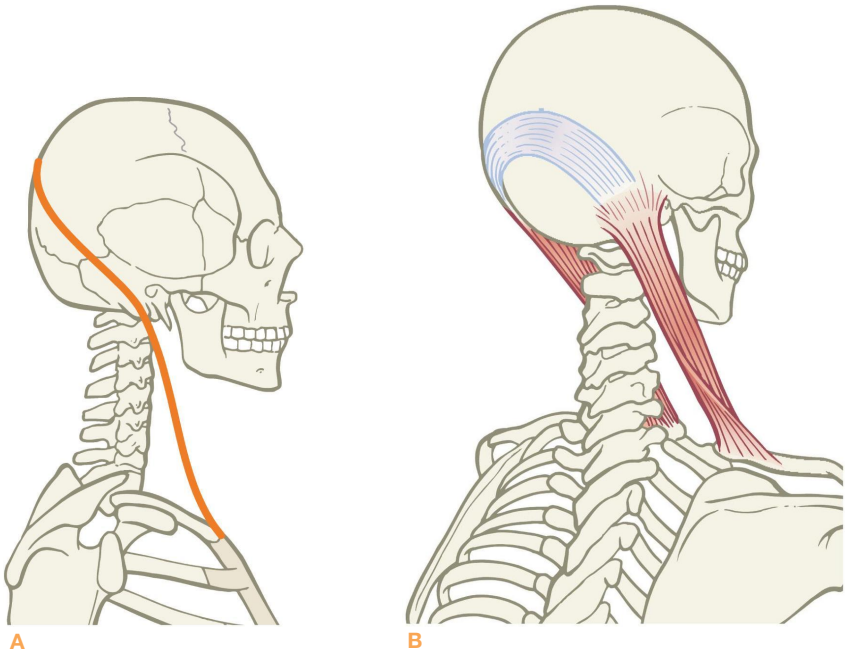

Figura 4.24 O músculo ECM para no processo mastoide, mas a linha de tração continua sobre a cabeça, aproximadamente ao longo da linha de sutura lambdoide, conectando-se com o outro ECM para formar um laço parecido com um lenço.

- Inclinar-se para trás em extensão do quadril (totalmente apoiado para a maioria dos iniciantes, o que significa apoio suficiente para evitar por completo a tensão lombar ou a dor) estende o alongamento da LSA acima do joelho até o quadril (Fig. 4.25B).
- A "ponte" fornece outro alongamento intermediário para a parte superior da LSA (Fig. 4.25C). Mantenha o pescoço horizontal para estender o processo mastoide para longe do manúbrio. Mantenha os dedos apontados em flexão plantar para incluir as pernas.
- A curva para trás é o alongamento mais completo para a LSA, para aqueles com força e flexibilidade para sustentá-la. Não é recomendado para o iniciante, embora uma bola de fisioterapia seja um grande apoio para lhe dar uma sensação do que a abertura total da LSA envolveria (ver Fig. 4.7A). Fisgadas na parte inferior das costas são um sinal de que o alongamento deve ser mais lento, e que é necessário um maior trabalho de preparação.

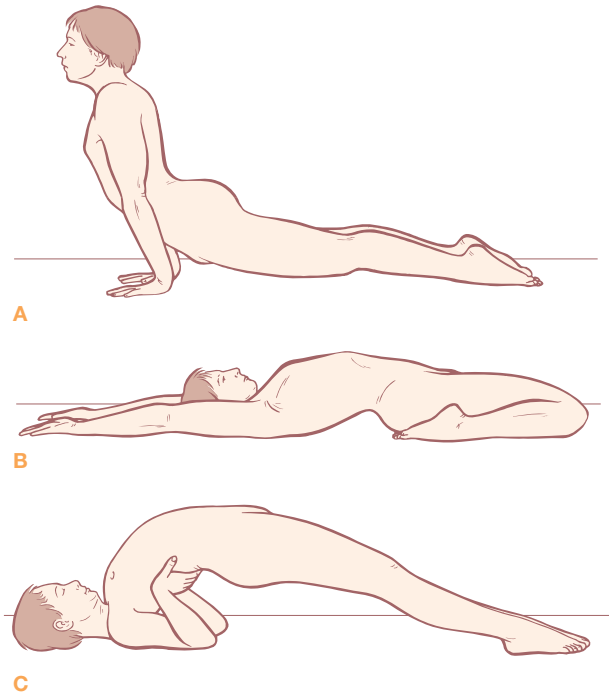

Figura 4.25 Alongamentos comuns para algumas partes ou a totalidade da LSA.

Palpação da Linha Superficial Anterior

A estação de partida da LSA é claramente palpável no topo dos cinco dedos do pé, com a primeira via retornando com os tendões sobre o dorso do pé. Os músculos extensores individuais dos dedos podem ser sentidos no lado lateral do dorso do pé, enquanto os longos tendões mantêm o curso sob os retináculos e acima, no interior da perna. O tendão tibial anterior pode ser claramente visto e sentido quando o pé está dorsiflexionado e invertido. Se você dorsiflexionar e everter o pé, pode encontrar o tendão fibular terceiro

(se você ou o seu paciente tiver um), imediatamente lateral ao pequeno tendão do dedo do pé, descendo até o meio do 5º metatarso (Fig. 4.11).

Todos esses tendões cursam sob os retináculos para se reunirem no compartimento anterior da perna. As áreas espessas dos retináculos às vezes podem ser sentidas quando o pé está fortemente dorsiflexionado, apenas em um dos lados desses tendões, correndo para ambos os maléolos.

Na perna, os músculos extensores individuais do pé desaparecem sob o músculo tibial anterior, que pode ser seguido até a protuberância da tuberosidade da tíbia abaixo do joelho. A margem lateral do compartimento anterior é marcada pelo septo intermuscular anterior, que pode ser rastreado subindo seu dedo a partir do maléolo lateral enquanto se faz dorsiflexão e flexão plantar do pé. O tibial – anterior ao maléolo – estará ativo na dorsiflexão, enquanto os fibulares vizinhos, no compartimento posterior e superior ao maléolo, estarão ativos em flexão plantar. O septo é a parede entre os dois. Se você o seguir cuidadosamente, chegará ao topo do septo logo à frente da cabeça fibular.

O tendão subpatelar pode ser facilmente palpado entre a tuberosidade da tíbia e a patela. Com um joelho em extensão, o tendão do reto femoral também é facilmente palpável, assim como o músculo, que geralmente pode ser "dedilhado" horizontalmente na maior parte do caminho até a EIAI. Ao se aproximar do topo da coxa, o sartório e o tensor da fáscia lata podem ser sentidos convergindo para a EIAS, enquanto o músculo reto, na maioria dos casos, mergulha entre os dois, criando um pequeno, mas palpável, "bolso" no seu caminho para a EIAI (Fig. 4.12).

Você pode facilmente sentir o músculo reto do abdome entre o púbis e as costelas fazendo com que o paciente levante a cabeça e o tórax, como em um abdominal. Ele começa como dois tendões redondos palpáveis na face superior do osso púbico e se amplia à medida que passa pelo corpo até a 5ª costela (Fig. 4.19).

O esternal e sua fáscia podem às vezes ser "dedilhados" horizontalmente acima da 5ª costela e medial ao peitoral, mas a fáscia sobre as articulações esternocondrais pode ser sentida com facilidade nas margens externas irregulares do esterno.

O ECM também pode ser facilmente percebido se você pedir ao paciente, que deve estar em decúbito dorsal, para girar a cabeça para um lado e erguê-la contra a resistência, como se tivesse uma mão apoiada na testa (Fig. 4.22). Tanto a cabeça do esterno como a cabeça clavicular podem ser sentidas, assim como o músculo até sua inserção ao processo mastoide, e além na direção do crânio.

Discussão 1

Equilíbrio entre a Linha Superficial Anterior e a Linha Superficial Posterior

O primeiro aspecto da LSA a ser observado é sua natureza desarticulada, desigual em comparação com o longo fluxo articulado da LSP. Em contrapartida, a LSA mostra um funcionamento mais independente de suas partes constituintes: o compartimento crural anterior, os quadríceps, o reto do abdome e o ECM. Embora muitas vezes trabalhem em conjunto para criar trações consistentes ao longo da LSA, eles tendem a se articular verdadeiramente em uma única faixa apenas nas posturas hiperestendidas relativamente extremas, como uma inclinação para trás (Fig. 4.26 ou Fig. 4.7A), ou na contração extrema (Fig. 4.30).

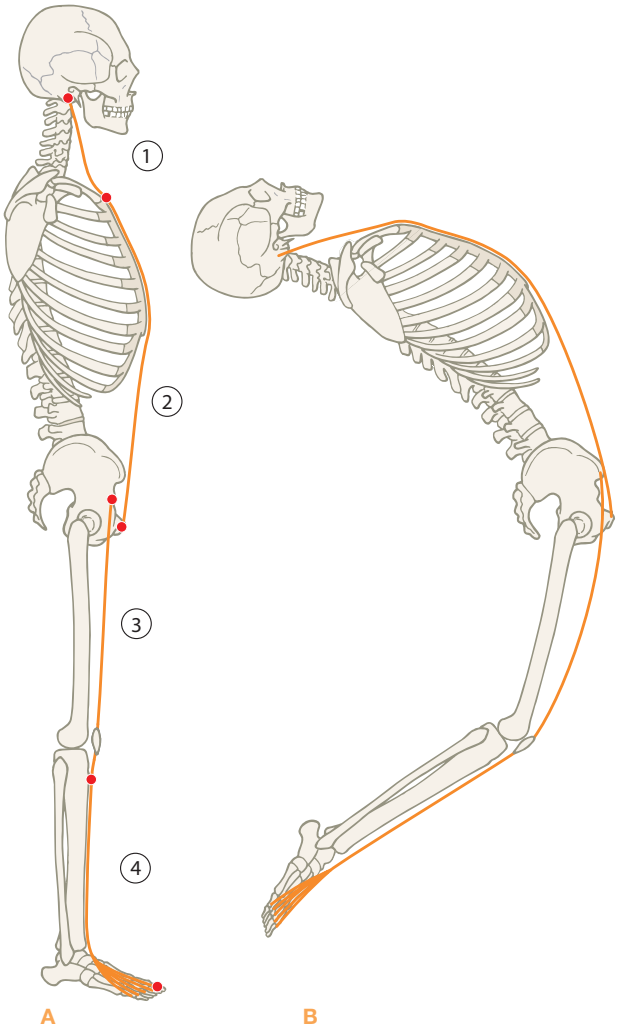

Figura 4.26 As quatro vias da LSA são capazes de trabalhar separadamente em postura ereta, mas vão se unir na hiperextensão do tronco.

Isso nos leva à óbvia, mas complexa, relação entre a LSA e a LSP, as duas linhas que atravessam as faces anteriores e posteriores do corpo. No exemplo da preferência postural do "militar" ou "oral compensada", a LSP (ou uma parte dela) está "supercontraída" como uma corda de arco (Fig. 4.27). No mesmo exemplo, a LSA (ou uma parte dela) estará "superalongada" – ou seja, tensionada ou pressionada de forma excêntrica, com o conteúdo visceral da cavidade ventral empurrado para a frente contra a sua tensão de restrição. Se a LSP estiver agindo como uma corda de arco, a LSA começa a agir como a madeira da parte dianteira do arco desenhado.

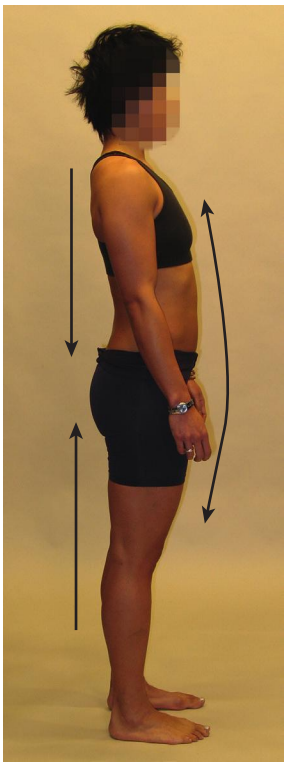

Figura 4.27 O estilo "militar" da postura envolve o encurtamento e a compressão da LSP, especialmente a parte do meio, enquanto a LSA deve alongar em alguma outra parte para acomodá-la.

Imagine uma ripa de madeira com um elástico esticado ao longo de ambos os lados (Fig. 4.28A). À medida que o elástico em um dos lados vai sendo encurtado, a madeira acabará, forçosamente, curvando-se, esticando o elástico no outro lado (Fig. 4.28B).

Um padrão comumente observado mostra os isquiotibiais e os músculos ao redor do sacro tornando-se mais curtos e agrupando-se em feixes, empurrando a pelve e o quadril para a frente. Os músculos na parte anterior do quadril tornam-se rígidos à medida que são alongados e tensionados para conter o impulso para a frente vindo da parte de trás. É muito importante do ponto de vista clínico distinguir entre o músculo que está tenso porque é pressionado de forma concêntrica e o músculo que está tenso porque é pressionado de forma excêntrica, pois o tratamento das duas condições será diferente (Fig. 4.29).

Muitas vezes, no entanto, vemos o padrão oposto entre a LSA e a LSP: a frente está supercontraída, curvando a parte torácica da coluna ou achatando a curvatura lombar, criando um colapso ou uma postura "sobrecarregada" (ver Fig. 11.12). Ao considerar um alongamento completo, uma postura de fácil manutenção, é difícil escapar da ideia de que os músculos da LSA são projetados para tracionar "para cima". Atualmente os músculos, tanto quanto se sabe, não mostram nenhuma propensão ou mesmo possibilidade de determinar sua direção de tração. Eles simplesmente tracionam a rede fascial circundante, e a física determina se o resultado traciona a origem na direção da inserção, a inserção na direção da origem, ou não, como em uma contração isométrica ou excêntrica.

No entanto, se considerarmos a LSA de cima para baixo, podemos ver que a parte do ECM proveniente do processo mastoide seria idealmente a origem do movimento,

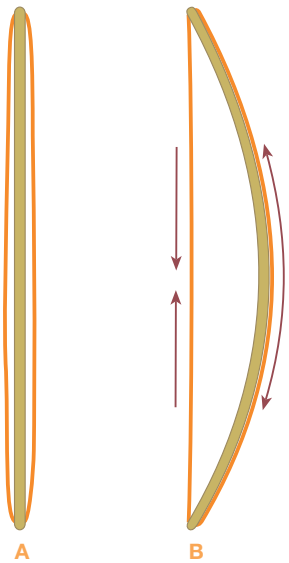

Figura 4.28 (A) Unidades miofasciais estão muitas vezes dispostas em pares antagônicos em ambos os lados da couraça esquelética. (B) Quando um dos lados é encurtado de forma crônica, seja pressionado no músculo concentricamente ou supercontraído fascialmente, o outro lado é alongado (pressionado excentricamente sobre o músculo e superalongado nos elementos fasciais).

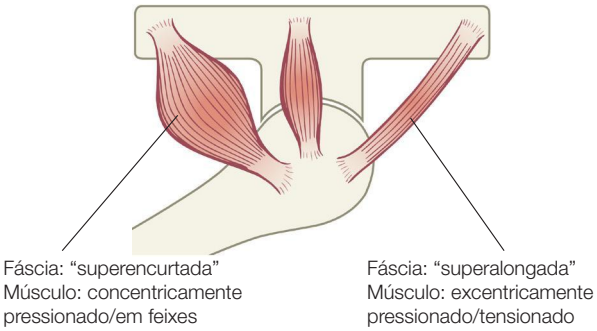

Figura 4.29 Os músculos supercontraídos são muitas vezes aqueles que fazem barulho quando há dor e pontos-gatilho ativos, mas os músculos superalongados, muitas vezes silenciosos, são os únicos que precisam ser abertos e alongados para a resolução definitiva do padrão.

ajudando a tracionar para cima na parte superior da caixa torácica por meio do esterno (ver Fig. 4.4). Por sua vez, o reto do abdome poderia tracionar para cima no osso púbico, ajudando a evitar uma inclinação anterior da pelve. Muitas vezes, no entanto, ocorre exatamente o oposto, e o reto traciona para baixo na caixa torácica, comprimindo as costelas e restringindo a respiração. Essa tração é transportada através do esternal e do esterno para o ECM, que traciona para baixo, por sua vez, na cabeça, levando-a para a frente (ver Fig. 4.5). 6-25

Quando isso ocorre, uma carga extra é transferida para a LSP: além de suportar a parte posterior do corpo em extensão, ela deve agora neutralizar a tração para baixo da LSA. Isso muitas vezes resulta em músculos super-rígidos e em uma fáscia extra fibrótica e presa para baixo ao longo da linha posterior do corpo, o tecido que dói e grita para ser trabalhado. O terapeuta que observa esse padrão, no entanto, é aconselhado a trabalhar a parte anterior do corpo, liberando a LSA para que a LSP possa retornar ao seu trabalho adequado. Trabalhar apenas a LSP e a parte posterior em casos como esses irá resultar apenas em um alívio temporário e, ao longo do tempo, em uma postura muito pior. Quantos pacientes de terapia corporal dizem: "Por favor, vamos trabalhar hoje apenas minhas costas e ombros, pois é aí que realmente está doendo"? Mas o terapeuta experiente dedica sua atenção a outros lugares ao longo da linha anterior ou à reeducação postural.

Discussão 2

A LSA, o pescoço e a resposta de sobressalto

Como diz Feldenkrais: "Toda emoção negativa se expressa como flexão."[2] A verdade geral dessa simples afirmação salta aos olhos de qualquer observador do comportamento humano cotidiano. Vemos aquele que se curva de raiva, que se abate pela depressão ou se encolhe de medo muitas vezes e de muitas formas diferentes. Todas elas envolvem flexão.

Entre os mamíferos, de acordo com nossa observação, apenas os seres humanos colocam todas suas partes mais vulneráveis literalmente "à frente" para que todos possam ver (ou morder) (ver Fig. 4.3). Sutil ou obviamente, as pessoas protegem essas partes sensíveis: a retração na virilha, o ventre contraído, o peito encolhido. É bastante natural que quando se sintam ameaçados os seres humanos devam retomar uma postura mais jovem (curva fetal primária) ou mais protegida (quadrúpede).

Há, no entanto, uma exceção notável à observação de Feldenkrais: a emoção negativa produz regularmente hiperextensão da parte superior do pescoço, e não flexão (Fig. 4.30). Isso pode ser claramente visto na reação chamada resposta de sobressalto (o que Thomas Hanna mencionava como o reflexo da "luz vermelha").[3]

O que podemos ver muito claramente é que a resposta de sobressalto não é, estritamente falando, uma resposta total de flexão, mas sim um encurtamento e um tensionamento ao longo da LSA. A indicação clara dessa

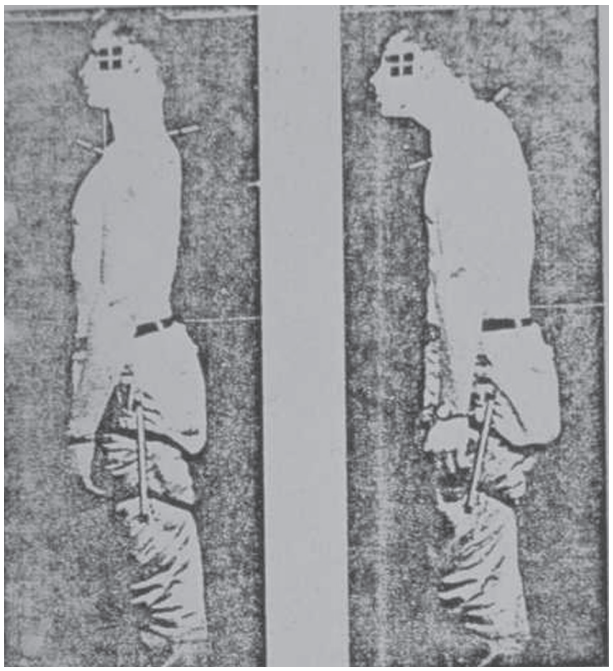

A B

Figura 4.30 Uma pessoa (A) antes e (B) logo depois de uma arma branca ter sido disparada atrás dela. A resposta de sobressalto é cultural, e pode ser vista como uma súbita contração da LSA, que serve para proteger a coluna vertebral, bem como todas as partes sensíveis na frente do corpo mostradas na Figura 4.3. (Reproduzido com permissão de Frank Jones.)[4]



Figura 4.31 Em um quadrúpede, a LSA corre ao longo do lado de baixo do corpo, mas passa por trás da cabeça. Quando se contrai, as costas se arqueiam em flexão, mas o focinho e os olhos permanecem em contato com o mundo exterior.

resposta geral é que o processo mastoide é trazido para mais perto do osso púbico. Isso não só protege os órgãos ao longo da parte anterior, como também retrai o pescoço em hiperextensão, trazendo a cabeça para a frente e para baixo. Várias teorias já foram apresentadas a respeito de como esse padrão de contração pode ter sido evolutivamente vantajoso. A mais impressionantemente óbvia é que no quadrúpede, em que a LSA mostra-se mais ou menos na sua forma atual, a contração da LSA traria a cabeça para mais perto do chão, sem sacrificar a capacidade de ver e ouvir (Fig. 4.31).

A B

Figura 4.32 Você pode ver o encurtamento da LSA superior subjacente da postura A? A LSA da B está aberta no peito, mas curta na parte inferior da perna. Os seres humanos conseguem manter uma versão postural da resposta de sobressalto, juntamente com o seu estado psicoemocional subjacente, por muitos anos, até uma intervenção estrutural ou psicológica (A). Em alguns casos, uma porção encurtada da LSA é compensada por um encurtamento na LSP (ver Fig. 4.27). Procuramos um tônus equilibrado entre os tecidos da LSA e da LSP como é aproximado em (B), sem levar em conta, por enquanto, se esse tônus é alto ou baixo. Conseguir primeiro um equilíbrio, e então partir para um tônus adequado.

Os músculos da Linha Superficial Anterior do Braço também se juntam frequentemente a essa resposta, trazendo a flexão do cotovelo e a protração do ombro para essa imagem. A postura total, portanto, da pessoa sobressaltada envolve rigidez nas pernas, bem como a flexão do tronco e do braço, além da hiperextensão da parte superior do pescoço.

O problema surge quando a postura sobressaltada é mantida, o que os seres humanos são perfeita e repetidamente capazes de fazer por um longo período (Fig. 4.32). Essa postura e suas variantes podem afetar negativamente quase todas as funções humanas, embora a respiração, em particular, seja restringida pelo encurtamento da LSA. Uma respiração fácil depende do movimento para cima e para fora das costelas, bem como de uma relação recíproca entre os diafragmas pélvico e respiratório. A LSA encurtada puxa a cabeça para a frente e para baixo, exigindo uma compressão compensatória tanto na parte posterior como na parte anterior que restringe o movimento das costelas. O encurtamento na virilha, se a compressão protetora continua além do reto do abdome até as pernas, desloca o equilíbrio entre os diafragmas respiratório e pélvico, resultando em excesso de dependência da parte anterior do diafragma para respirar.

A verdadeira resposta de sobressalto inicial envolve uma expiração explosiva; a resposta de sobressalto mantida mostra uma tendência postural acentuada para permanecer presa ao lado expiratório do ciclo de respiração, o que por sua vez pode acompanhar uma viagem através da depressão. Uma lenta e completa jornada até a LSA, liberando esses tecidos e aprendendo a levantar cada elemento da LSA desde o topo pode aliviar o elemento somático de carga de tais pacientes, muitas vezes com um efeito muito positivo.

Referências bibliográficas

1. Molliere S. Plastische Anatomie, 2nd ed. Munich: Bergman Verlag; 1938.
2. Feldenkrais M. Body and mature behavior. New York: International Universities Press; 1949.
3. Hanna T. Somatics. Novato, CA: Somatics Press; 1968.
4. Jones FP. Freedom to change. 3rd ed. London: Mouritz; 1997.

Linha Lateral

5

Visão geral

A Linha Lateral (LL) (Fig. 5.1) suporta cada lado do corpo desde o ponto médio lateral e medial do pé em torno do lado externo do tornozelo e subindo pela face lateral da perna e da coxa, passando ao longo do tronco em um padrão "trançado" ou cordão de sapato cruzado sob o ombro até o crânio na região do ouvido (Fig. 5.2A, B/ Tab.5.1). 2-3

Função postural

A LL funciona posturalmente para equilibrar a parte anterior e posterior, e de modo bilateral para equilibrar a esquerda e a direita (Fig. 5.3). Ela também medeia forças entre as outras linhas superficiais – a Linha Superficial Anterior, a Linha Superficial Posterior, todas as Linhas do Membro Superior e a Linha Espiral. A LL muitas vezes age para estabilizar o tronco e as pernas de uma maneira coordenada para evitar a flambagem da estrutura durante a atividade.

Função do movimento

A LL participa na criação de uma curvatura lateral no corpo – flexão lateral do tronco, abdução na altura do quadril e eversão no pé, mas também funciona como um "freio" ajustável para movimentos e rotações laterais do tronco (Fig. 5.4).

A linha lateral em detalhe

A LL consegue conectar-se tanto ao lado medial quanto ao lado lateral do pé até o lado lateral do corpo. Começamos – mais uma vez pela parte inferior, por simples conveniência – com a articulação entre o 1º metatarso e o 1º cuneiforme, aproximadamente da metade do pé para baixo no seu lado medial, com a inserção do tendão do fibular longo (Fig. 5.5). Seguindo-o, viajamos lateralmente sob o pé e, através de um canal no osso cuboide, viramos para cima em direção à lateral do tornozelo.

A LL pega outra conexão, o fibular curto, aproximadamente na metade para baixo do lado lateral do pé. A partir de sua inserção na base do 5º metatarso, o tendão fibular curto passa por cima e por trás do lado posterior do maléolo fibular, onde os dois músculos fibulares incluem os únicos componentes musculares do compartimento lateral da parte inferior da perna (ver Fig. 2.3). Assim, ambos os lados do complexo metatarsal estão fortemente ligados à fíbula, fornecendo suporte para o arco longitudinal lateral ao longo do caminho (Fig. 5.6).

Considerações gerais sobre a terapia manual

Embora as duas outras linhas "cardinais" tenham um lado direito e um lado esquerdo, os dois meridianos miofasciais da Linha Lateral estão suficientemente distantes um do outro e da linha média para exercer uma alavancagem mais substancial de um lado ao outro no esqueleto do que a LSA ou a LSP, às margens das quais a Linha Lateral se mistura (Fig. 5.2A). A LL é geralmente essencial na mediação dos desequilíbrios do lado direito para o lado esquerdo, e estes devem ser avaliados e tratados no início de um plano de tratamento global.

Padrões de compensação posturais comuns associados com a LL incluem: pronação ou supinação do tornozelo, limitação da dorsiflexão do tornozelo, joelho varo ou valgo, restrição da adução/contração crônica do abdutor, curva lateral lombar ou compressão lombar (na contração LL bilateral), deslocamento lateral da caixa torácica sobre a pelve, encurtamento da profundidade entre o esterno e o sacro, e restrição

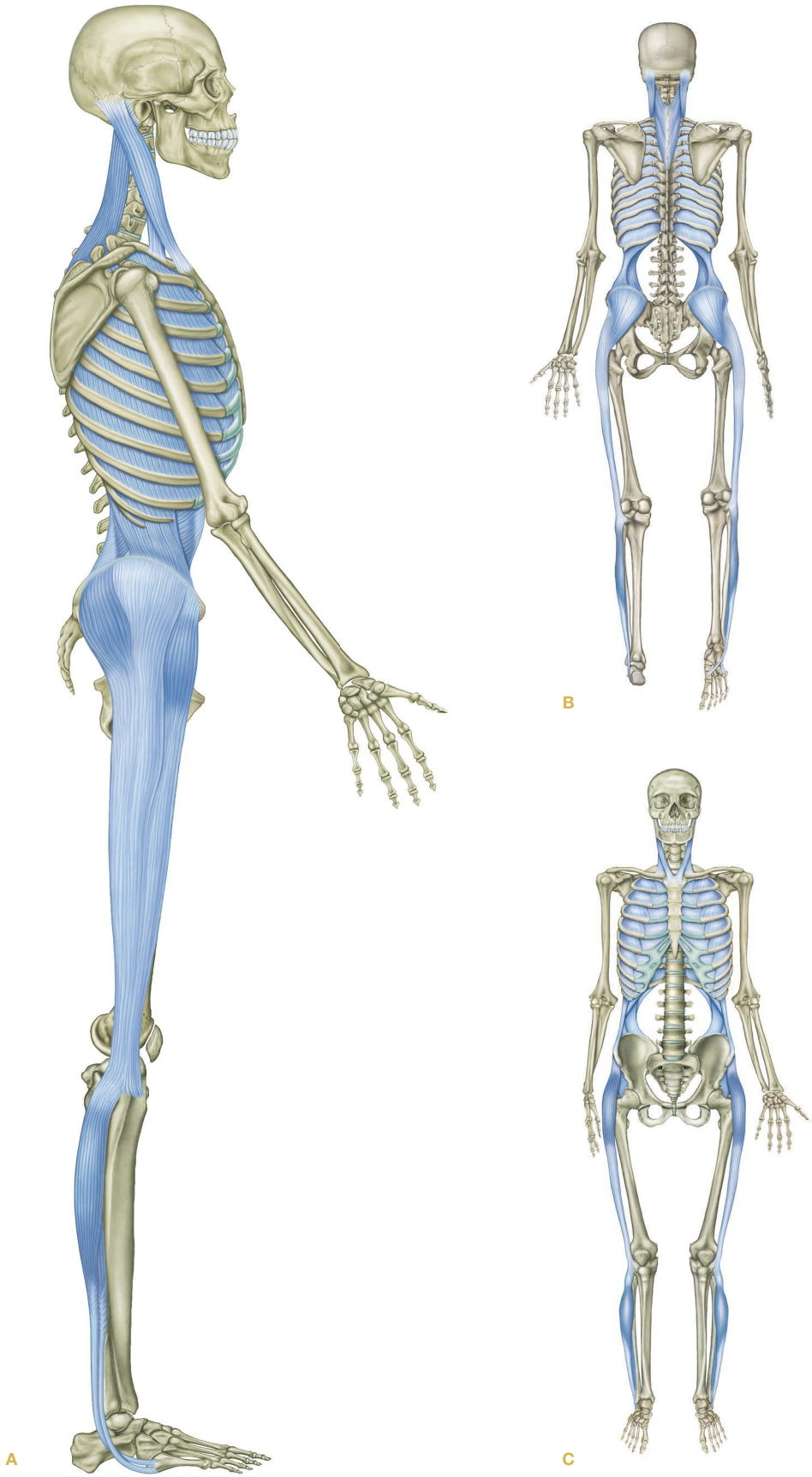

Figura 5.1 A Linha Lateral.

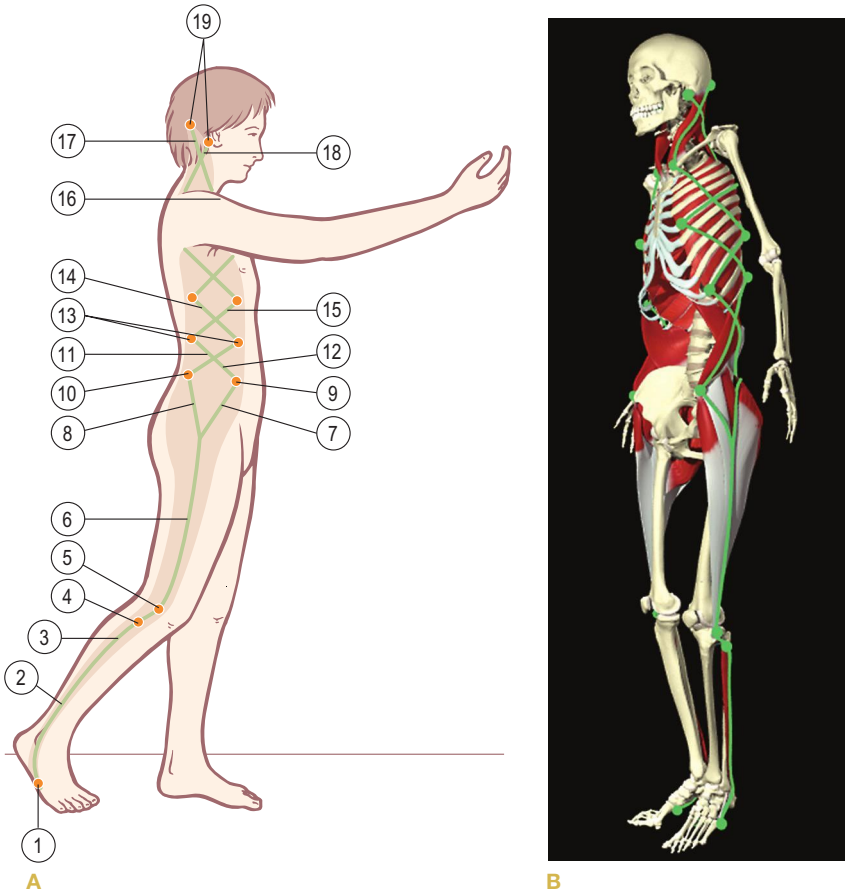

Figura 5.2 (A) Vias da Linha Lateral e estações. A área sombreada mostra a região superficial de influência fascial. (B) As vias da Linha Lateral e as estações usando o Primal Pictures Anatomy Trains DVD-ROM, disponível para compra na página www.anatomytrains.com. (Imagem cortesia da Primal Pictures, www.primalpictures.com.)

Tabela 5.1 Linha Lateral: "vias" miofasciais e "estações" ósseas (Fig. 5.2)

Estações ósseas		Vias miofasciais
Crista occipital/ processo mastoide	**19**	
	17, 18	Esplênio da cabeça/ esternocleidomastóideo
1ª e 2ª costelas	**16**	
Intercostais externos e internos	**14, 15**	
Costelas	**13**	
	11, 12	Oblíquo do abdome lateral
Crista ilíaca, EIAS, EIPS	**9, 10**	
	8	Glúteo máximo
	7	Tensor da fáscia lata
	6	Trato iliotibial/músculos abdutores
Côndilo tibial lateral	**5**	
	4	Ligamento anterior da cabeça da fíbula
Cabeça da fíbula	**3**	
	2	Músculos fibulares, compartimento crural lateral
Bases do 1º e 5º metatarsos	**1**	

do ombro em virtude do excesso de envolvimento com a estabilidade da cabeça, especialmente na postura da cabeça para a frente.

O arco lateral

A faixa lateral da fáscia plantar foi incluída na Linha Superficial Posterior (Cap. 3, pp. 89-90). Embora por si mesma não seja tecnicamente parte da LL, ela merece uma menção como fator de equilíbrio lateral. Se os músculos laterais são tão curtos para everter o pé ou o pé é de qualquer forma pronado, a faixa lateral da fáscia plantar, que cursa da margem inferior externa do calcâneo diretamente para a base do 5º metatarso, deve ser trabalhada em decúbito lateral, espalhando o tecido entre as duas inserções.

Os fibulares

A profundidade do tendão fibular longo na parte de baixo do pé e a concisão dos fibulares curtos tornam impossível realizar qualquer coisa útil com a LL abaixo do maléolo. Portanto, começamos com o compartimento crural lateral (Fig. 5.7). O fibular longo e o

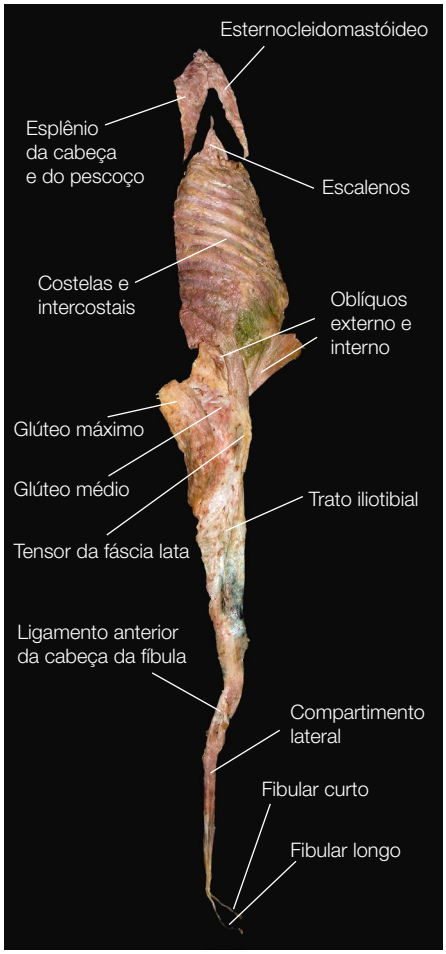

Figura 5.3 Aqui vemos uma dissecação da Linha Lateral, retirada de um cadáver embalsamado, incluindo os fibulares, conectando-se através dos tecidos na lateral do joelho ao trato iliotibial e abdutores, que são fascialmente contínuos com os oblíquos do abdome laterais. As costelas a partir da articulação esternocondral na frente até o ângulo das costelas posteriormente estão incluídas com suas camadas intercostais correspondentes. Os escalenos, inseridos às duas costelas superiores, estão incluídos aqui, mas não o quadrado lombar. Os dois músculos superiores, o esternocleidomastóideo e o esplênio se parecem com uma viga, não se inserem ao resto da amostra porque ambos se inserem inferiormente próximo ou na linha média, ao passo que a amostra inclui apenas cerca de 30° de cada lado da linha média coronal.

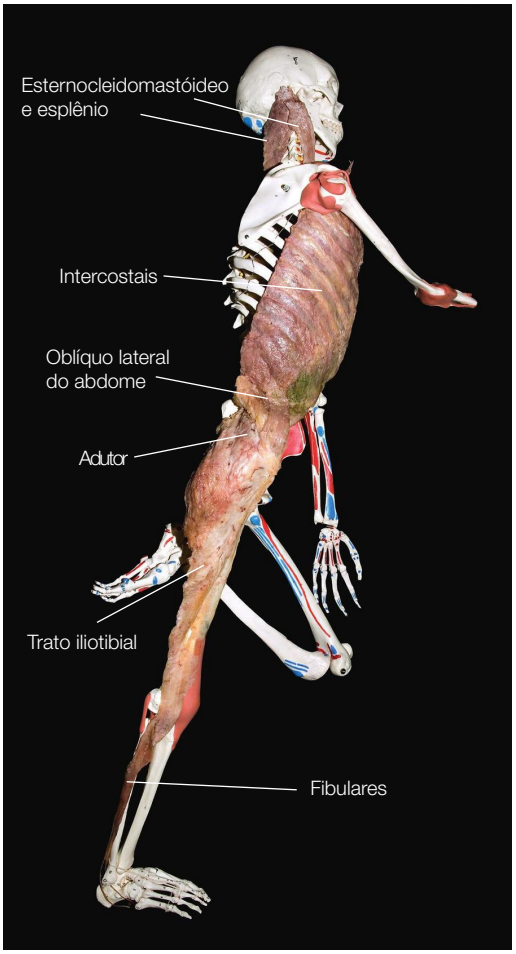

Figura 5.4 Aqui vemos a mesma amostra posicionada sobre um modelo de esqueleto. A posição não é muito precisa, pois a escápula foi fixada e não pode ser movida ou removida, mas esta foto, no entanto, dá uma noção de como a Linha Lateral é usada para estabilizar os movimentos coronal e rotacional do corpo durante nossa motivação predominantemente sagital.

fibular curto se misturam nesse compartimento, cujos lados são delimitados pelos septos. O septo anterior pode ser encontrado sobre uma linha que corre mais ou menos entre o maléolo lateral e a parte da frente da cabeça da fíbula. O septo posterior, entre o fibular e o sóleo, pode ser seguido a partir da frente do tendão do calcâneo até imediatamente atrás da cabeça do fibular. (Para mais detalhes, ver a seção Palpação, adiante.) Esses septos e a fáscia crural sobrejacente são bons lugares para se abrir e abordar todas as formas de síndrome do compartimento.

A coxa

Embora o fibular curto se origine na metade inferior da fíbula, o fibular longo (e, portanto, o compartimento fascial) e esse trilho da LL continuam subindo até a cabeça da fíbula. A óbvia conexão direta a partir desse ponto é continuar sobre o bíceps femoral, e essa conexão do meridiano miofascial será explorada no próximo capítulo, sobre a Linha Espiral. A continuação da LL, no entanto, envolve diferentes bifurcações, indo ligeiramente anterior sobre o ligamento anterior da cabeça da fíbula sobre o côndilo tibial e misturando-se na ampla difusão das fibras inferiores do trato iliotibial (TIT) (Fig. 5.8A e B).

É ali que o TIT inicia sua viagem em sentido ascendentes, começando no côndilo lateral da tíbia como

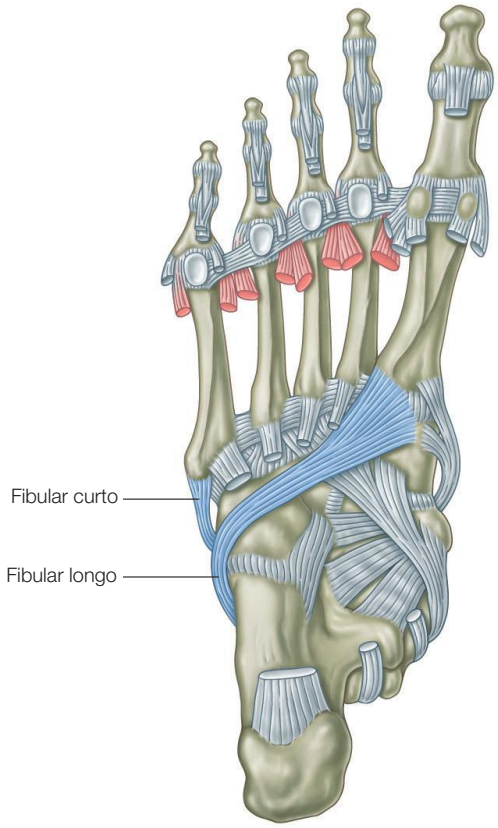

Figura 5.5 A Linha Lateral começa no meio dos arcos medial e lateral do pé, nas bases do 1º e 5º metatarsos.

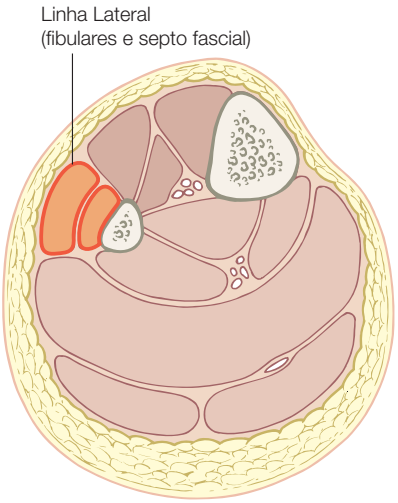

Figura 5.7 O compartimento lateral consiste no fibular curto mais profundo e no fibular longo sobrejacente. Esse compartimento está limitado pelos septos nas duas faces anterior e posterior, separando-as do compartimento anterior (LSA) e do compartimento superficial posterior (LSP), respectivamente.

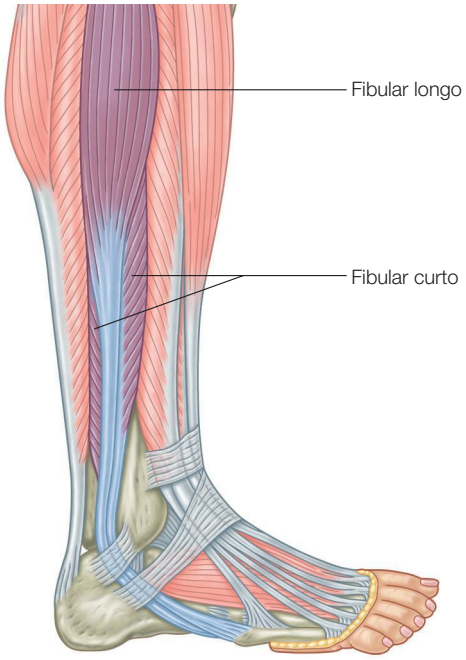

Figura 5.6 A primeira via da Linha Lateral junta-se ao complexo metatarsal ao lado lateral da fíbula, apoiando o arco longitudinal lateral ao longo do caminho.

uma faixa estreita, espessa e forte, que pode ser claramente sentida na face lateral da parte inferior da coxa. Como o tendão do calcâneo, o TIT alarga-se e estreita-se à medida que ele passa superiormente. Quando atinge o quadril, ele é largo o suficiente para prender o trocanter maior do fêmur na concha fascial ou correia (Fig. 5.9). A tensão na lâmina do TIT, que é mantida e aumentada pelos abdutores a partir de cima e pelo vasto lateral, que se amplifica hidraulicamente a partir de baixo, ajuda a manter a bola do quadril em seu soquete quando o peso é colocado sobre uma única perna. Esse arranjo também atua como uma estrutura de tensegridade simples. Ao agir como um "estai posterior", parte do estresse de compressão direta do nosso peso corporal é retirada do colo do fêmur pelo TIT, cuja alavanca pode ser aumentada por uma contração do músculo vasto lateral subjacente.

A LL continua aumentando acima do trocanter, para incluir três componentes musculares: o tensor da fáscia lata ao longo da margem anterior, as fibras superiores do glúteo máximo ao longo da margem posterior e o glúteo médio, que se insere na parte de baixo, o lado profundo da lâmina fascial do TIT (ver Figs. 5.3 e 5.4).

Todas essas miofáscias se fixam na direção da margem externa da crista ilíaca, que se alonga da EIAS à EIPS. Em cada passo dado, todo esse complexo é utilizado na perna em que o peso é descarregado para impedir que o tronco se incline para a perna que não está sendo solicitada. Em outras palavras, os abdutores são utilizados com menos frequência para criar abdução,

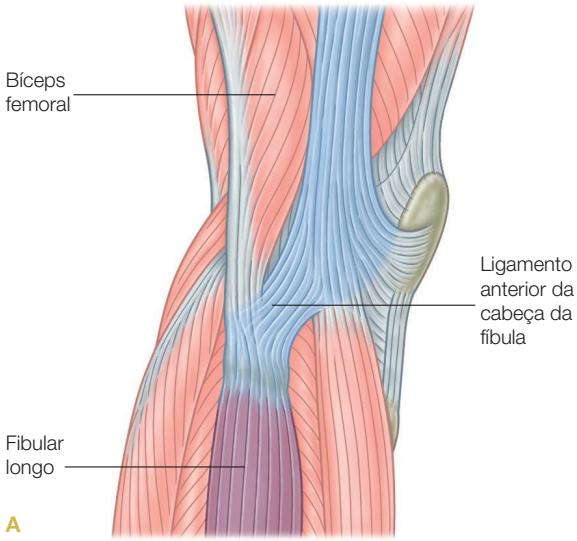

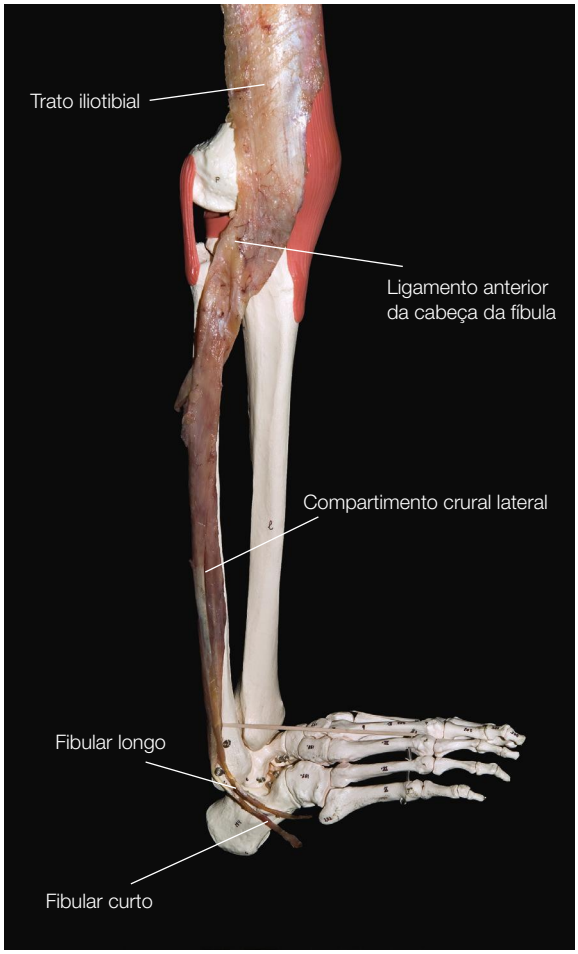

Figura 5.8 (A) A Linha Lateral vai desde o compartimento lateral através do ligamento anterior da cabeça da fíbula até a parte inferior do trato iliotibial. (B) Os tecidos da extremidade inferior do trato iliotibial têm na verdade inserções na tíbia, na fíbula e na fáscia do lateral, bem como no compartimento crural anterior.

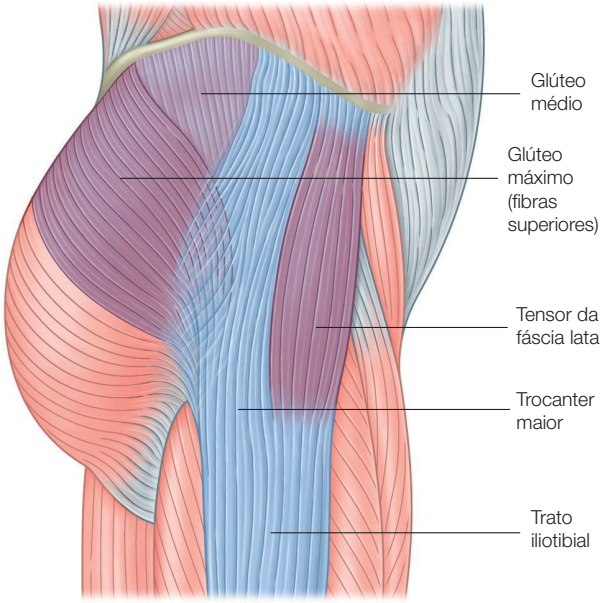

Figura 5.9 A segunda maior via da Linha Lateral consiste no trato iliotibial e nos músculos abdutores associados, o tensor da fáscia, o glúteo médio e as fibras superiores do músculo glúteo máximo.

mas são usados em cada passo para evitar a adução do quadril. Isso exige uma tensão de estabilização ao longo de toda a LL inferior.

O trato iliotibial

Em relação ao seu papel na LL, podemos considerar o início do TIT a partir de um ponto na parte inferior (o côndilo tibial, mas realmente toda a parte externa do joelho), que se espalha para cima por três pontos no topo (a EIAS, a EIPS e a forte inserção fascial na espessa porção média da crista ilíaca). Dependendo do ângulo postural da pelve, pode ser conveniente trabalhar a margem principal ou imediata do TIT mais intensamente. Desequilíbrios entre a esquerda e a direita no tônus do TIT estarão presentes nas inclinações laterais da pelve. O desequilíbrio entre o TIT e os músculos adutores estará presente no joelho varo e valgo (deslocamento lateral ou medial nos joelhos). 3-9

O TIT pode ser trabalhado de uma maneira semelhante ao fibular: com o cliente ou paciente em decúbito lateral e o joelho apoiado, o terapeuta pode trabalhar para cima ou para baixo do TIT e dos abdutores associados, espalhando lateralmente a partir da linha média lateral com os nós dos dedos ou os punhos frouxos. Como as fibras do TIT estão entrelaçadas com as fibras circunferenciais da fáscia lata, isso também pode ser útil para trabalhar verticalmente o lado da perna. Utilize a parte plana da ulna, colocando

uma logo abaixo da crista ilíaca, a outra logo acima do trocanter maior. De forma lenta, mas deliberadamente, leve a parte inferior do cotovelo em direção ao joelho, estimulando o TIT (embora isso seja muito difícil de conseguir por muito tempo, por isso, "alongar" o TIT significa alongá-lo de verdade). O paciente pode ajudá-lo trazendo o joelho para a frente e para trás.

Faça uma avaliação com os dedos: a margem anterior do TIT está mais espessa, mais fixa ou mais rígida do que a margem posterior? Se assim for, então o ângulo do antebraço sobre a perna pode ser ajustado, assim como se muda o ângulo de um arco de violino para que outra corda soe, para enfatizar a porção anterior, média ou posterior.

Os músculos abdutores e o trocanter maior

Os próprios músculos abdutores, o tensor da fáscia lata e os três músculos glúteos superficiais, geralmente podem ser trabalhados com a ponta do cotovelo, ou os nós dos dedos bem posicionados, para mover o tecido em um padrão que irradia para longe do trocanter na direção e até a crista ilíaca. Você pode querer trabalhar esses tecidos de forma diferente no caso da pelve anteriormente inclinada, por exemplo, onde os tecidos anteriores, que atuam como flexores, serão muito mais curtos e densos. Não negligencie as "facetas" do próprio trocanter maior, que, quando minimamente liberado, pode ser muito produtivo para o novo movimento.

Descarrilamento

À medida que avançamos da porção apendicular à porção axial da LL, nos vemos diante de outro descarrilamento – uma ruptura das regras gerais dos Trilhos Anatômicos. O TIT – na verdade, toda a LL inferior – se parece um pouco com a letra "Y" (Fig. 5.9). Para seguir as regras, teríamos de continuar para cima e para fora sobre o forcado superior do "Y" (como na Fig. 5.10A) com as lâminas ou as linhas de miofáscias que continuam se espalhando para fora e para cima a partir da EIAS e da EIPS. Vamos encontrar essas continuações nas Linhas Espirais e Funcionais (Caps. 6 e 8). Se, no entanto, olharmos como a própria miofáscia se organiza ao longo da face lateral do tronco a partir daí para cima, descobriremos que os planos fasciais se cruzam para trás e para a frente em um arranjo trançado (Figs. 5.2 e 5.10B).

Embora essas mudanças bruscas de direção quebrem as regras da cartilha dos Trilhos Anatômicos, o efeito global dessa série de "X" (ou de diamantes, se você preferir) é criar uma malha ou rede que contenha cada lado do corpo como um todo – um pouco como as velhas armadilhas de dedo chinesas. A estrutura resultante é uma vasta rede de uma linha que contém o tronco lateral e vai do quadril ao ouvido (ver Fig. 5.2).

A crista ilíaca e a cintura

A margem superior da crista ilíaca fornece inserções para o latíssimo do dorso e as três camadas de músculos abdominais. Suas duas partes externas, os oblíquos, formam parte da LL, e são fascialmente contínuos com o TIT ao longo da margem da crista ilíaca (ver Fig. 5.3). O oblíquo externo se insere na margem exterior da crista ilíaca, o oblíquo interno no topo da crista ilíaca, e o transverso do abdome (que faz parte da Linha Profunda Anterior) na margem interna. Os terapeutas podem tocar diferentes camadas ajustando sua pressão, ângulo e objetivo de forma adequada.

Em termos da LL, a crista ilíaca é um local frequente de acúmulo de tecido conjuntivo, e a "limpeza" dessas camadas fora do osso pode ser útil para aumentar o comprimento da LL. A direção também é importante: nos casos em que a pelve está em inclinação anterior, o tecido precisa ser movido posteriormente; em casos de inclinação posterior, o inverso é verdadeiro. Nos casos com inclinação neutra da pelve, o tecido pode ser espalhado em qualquer direção a partir da linha média.

Quando a caixa torácica é deslocada posteriormente em relação à pelve, as costelas laterais inferiores aproximam-se da face posterior da crista ilíaca. Nesses casos, é necessário concentrar-se mais na parte do oblíquo interno desse "X" local, para levantar as costelas superiores e anteriores. No caso muito raro em que essas costelas inferiores se movem para baixo e para a frente, na direção da pelve, o oblíquo externo precisará ser alongado.

Voltemos então à íngreme montanha-russa a partir da EIPS sobre as fibras mais posteriores do oblíquo interno, cuja cabeça vai para cima e para a frente até as costelas inferiores. Repousando sobre esta está a via mais superficial da EIAS, constituída pelas fibras posteriores do oblíquo externo, que vão para cima e para trás. As fibras de ambos os músculos são quase verticais ao longo da face lateral do tronco, mas ainda tomam uma direção oblíqua para que formem um "X" (Fig. 5.11). Se você apertar sua cintura no lado, as fibras do músculo oblíquo externo, que correm para cima e para trás da EIAS, serão mais superficiais. O oblíquo interno estará mais profundo, sendo possível palpá-lo cursando para cima e para a frente. A camada dessa miofáscia pode ser trabalhada de forma individual seguindo padrões rotacionais, ou coletivamente levantando apenas as costelas para fora da pelve. 3-8

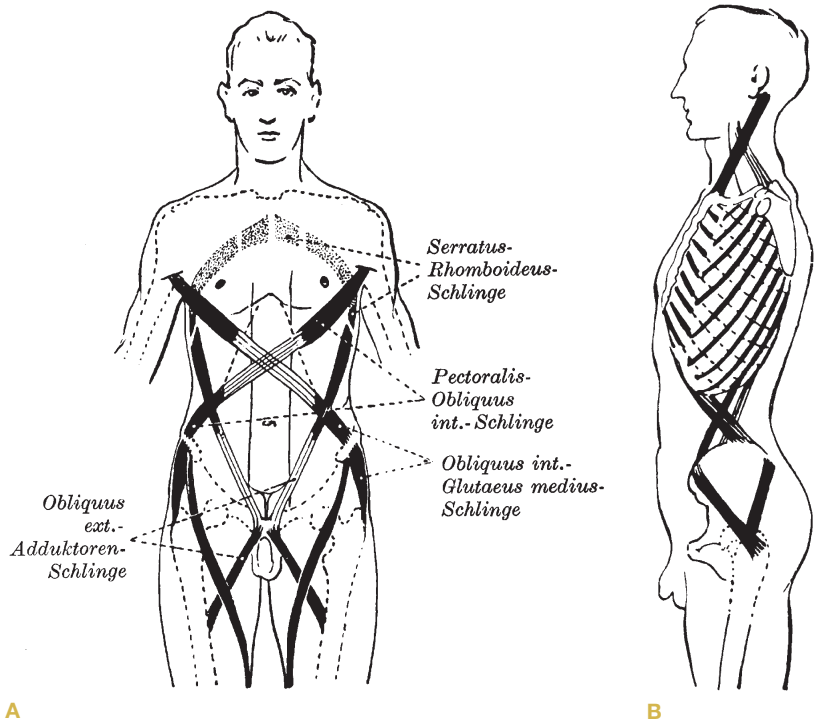

Figura 5.10 As regras dos Trilhos Anatômicos exigiriam que o "Y" do trato iliotibial continuasse fora e ao redor do corpo em espirais como em (A), mas a realidade da Linha Lateral é que ela começa uma série de entrecruzados de "X" acima da face lateral do tronco, essencialmente como se fossem cadarços costurados entre si na frente e atrás passando pelos lados (B). (Reproduzido com permissão de Benninghoff e Goettler, 1975.)

A caixa torácica

Esses oblíquos do abdome se inserem nas costelas inferiores flutuantes e nas costelas abdominais. Podemos subir a partir daí usando tanto as próprias costelas como os músculos entre elas. A face lateral da caixa torácica é igualmente entrecruzada com um padrão semelhante de miofáscias: os intercostais externos cursam para trás e para cima, os intercostais internos cursam para a frente e para cima. Esses músculos continuam o mesmo padrão em todo o caminho até a caixa torácica, sob a cintura escapular sobrejacente e seus músculos associados, até a primeira costela na parte inferior do pescoço (ver Fig. 5.10B). 3-10

Embora os intercostais sigam o mesmo desenho que os oblíquos, eles são muito mais curtos, sendo intercalados com as costelas, por isso não respondem da mesma maneira. A fáscia sobre as costelas pode ser alongada ou deslocada com varreduras amplas. Os intercostais podem ser um pouco sensibilizados inserindo-se um dedo entre as costelas do lado de fora, mas a mudança é limitada.

Com um leve toque dos dedos você pode sugerir aos pacientes que ajudem a si mesmos expandindo as costelas a partir de dentro. Não negligencie a face lateral das costelas superiores, que podem ser alcançadas colocando-se a palma da mão sobre as costelas com as pontas dos dedos na axila entre os músculos peitoral e o latíssimo. Ao deslizar a mão suavemente pela axila,

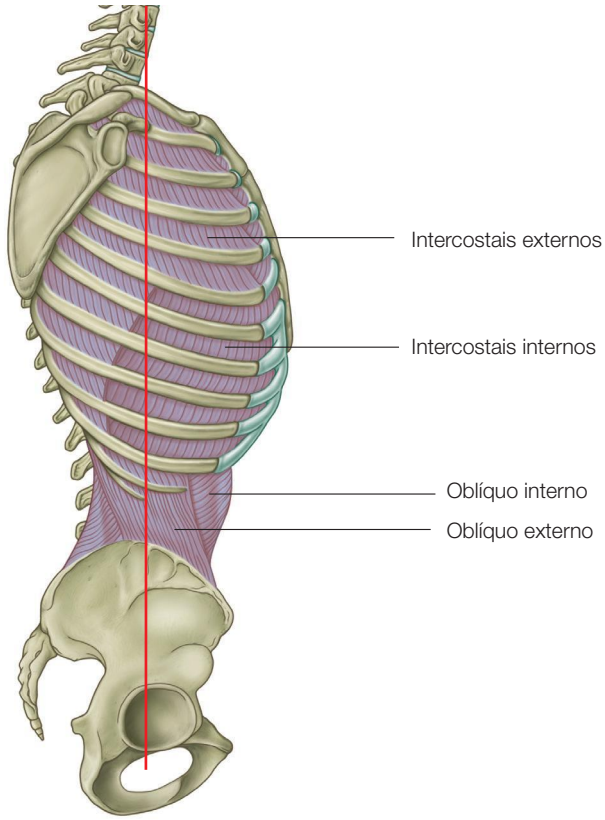

Figura 5.11 Os músculos abdominais formam um grande "X" na lateral do abdome, e os intercostais continuam com X menores. Juntos, eles formam uma guarnição lateral.

você pode alcançar o lado das segunda e terceira costelas, ou para o trabalho manual direto ou para uma conscientização dessa região pelo aumento do movimento na respiração.

O pescoço

No pescoço, das costelas até o crânio, o padrão em "X" se repete e, mais uma vez, a porção da frente e de cima repousa no fundo da porção de trás e de cima (Fig. 5.12).

Já abordamos a porção "para trás e para cima", o esternocleidomastóideo (ver Cap. 4) – o ECM pode ser trabalhado em decúbito lateral, bem como em decúbito dorsal). Uma vez que essa unidade miofascial participa tanto da LSA como da LL, se a LSA for tracionada para baixo, a LL será desfavoravelmente afetada.

O equivalente ao ECM na LL é o esplênio da cabeça, a haste "para a frente e para cima" do "X". O esplênio da cabeça, que se origina nos processos espinhosos das cervicais inferiores e das torácicas superiores e termina na margem lateral da porção occipital e posterior do osso temporal. Para alongar o esplênio, peça ao paciente para se deitar em decúbito dorsal. Apoie o occipital em uma mão, e posicione a outra sob o occipital no lado que você deseja trabalhar. Pressione seus dedos contra o osso bem onde o processo mastoide se junta à crista occipital, para que uma ponta do dedo fique um pouco acima da crista, e a outra um pouco abaixo. Lenta, mas firmemente, traga o tecido dessa linha em direção à linha média, o paciente deve ao mesmo tempo virar a cabeça para o lado que está sendo trabalhado.

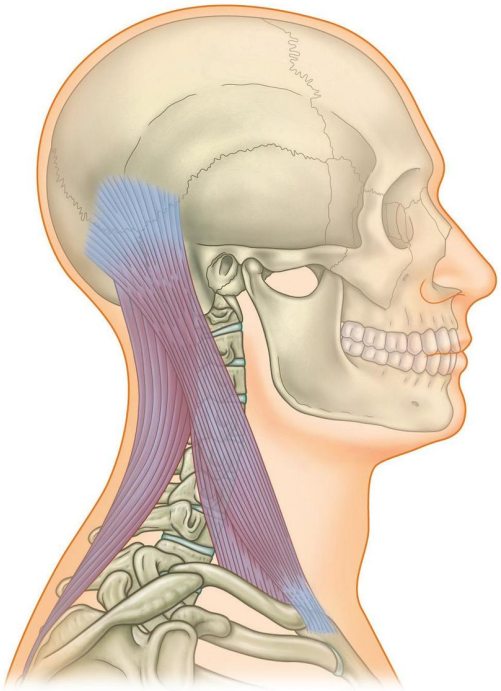

Figura 5.12 No pescoço, o final do "X" da Linha Lateral consiste no músculo esternocleidomastóideo (especialmente a cabeça do clavicular), no lado externo junto com o músculo esplênio da cabeça formando a outra perna do "X".

A Linha Lateral e o ombro

A LL e os braços estão evidentemente relacionados: os braços pendem ao lado do corpo, cobrindo as costelas laterais e a miofáscia da LL. Observe, no entanto, que a própria LL não envolve a cintura escapular diretamente; no tronco ela é uma linha do esqueleto axial. Essa é apenas uma separação conceitual – claro que os tecidos das linhas do braço se misturam diretamente nos tecidos da Linha Lateral.

No entanto, essa separação conceitual tem um aspecto prático importante, uma vez que afirmamos que o apoio da cabeça realiza-se de uma forma mais apropriada como algo inteiramente axial, pois os ombros não exercem nenhum papel no apoio à cabeça. O equilíbrio tensional entre o ECM e o esplênio é suficiente para realizar o apoio lateral externo da cabeça, se a estrutura subjacente da caixa torácica estiver no lugar.

Há um conjunto de miofáscias da Linha do Membro Superior, no entanto, cujo trabalho – apoio equilibrado da cabeça – pode ser inadvertidamente confundido com o da Linha Lateral. Um deles é o levantador da escápula, que conecta os processos transversos das cervicais ao ápice da escápula. (Observe que Hoepke, na Fig. 5.10B, comete o mesmo erro.) Esse músculo é paralelo ao esplênio e está bem situado para contrabalançar qualquer tração anterior nas cervicais ou na cabeça (Fig. 5.13). O problema é que a escápula não é uma base firme de apoio, e o resultado da reversão e da inserção da origem para usar o levantador da escápula como um "cervical que evita ir para a frente" é que muitas vezes a escápula começa a ser tracionada na direção da parte de trás do pescoço. Os pacientes com frequência relatam dor e pontos-gatilho na inserção inferior do levantador, atribuindo-os ao "estresse", quando a causa real é sua reação à postura onipresente da "cabeça para a frente" (Fig. 5.14), sendo ela própria uma reação comum ao estresse.

A principal margem do trapézio, inserida na margem externa da clavícula, pode substituir de forma semelhante o esternocleidomastóideo mais estável e axial, preparando novamente o conjunto do ombro para o apoio da cabeça. Agora é possível entender esse padrão como um desvio da LL, que deve estar subjacente e ser relativamente independente do conjunto do ombro. E quando o equilíbrio dinâmico dos "X" da LL é alterado, o levantador ou o trapézio tenta assumir o trabalho. (Ver também a discussão sobre o levantador

e o trapézio em seu papel adequado, como parte das Linhas do Membro Superior, no Cap. 7.)

Considerações gerais do tratamento de movimento

Quase qualquer tipo de flexão lateral do tronco e abdução da perna irá envolver a LL, alongando-a de um lado até que ela se encaixe como um estabilizador e contraia ou relaxe os tecidos do lado encurtado, dependendo da relação do corpo com a gravidade.

Uma vez que os músculos da LL criam flexão lateral, restrições na miofáscia ou tensões musculares excessivas irão aparecer nas posturas que envolvem flexão lateral ou nas restrições ao livre movimento no lado oposto, ou seja, a restrição da flexão lateral para a direita muitas vezes se encontra na Linha Lateral esquerda.

Uma vez que a LL que vai do trocanter ao ouvido é uma série de arcos curtos ou montanha-russa, é interessante observar o envolvimento dessa linha com movimento espiral e rotacional, da mesma forma que faremos na seção adiante sobre a marcha. O movimento de rotação será retomado mais detalhadamente nos Capítulos 6 e 10.

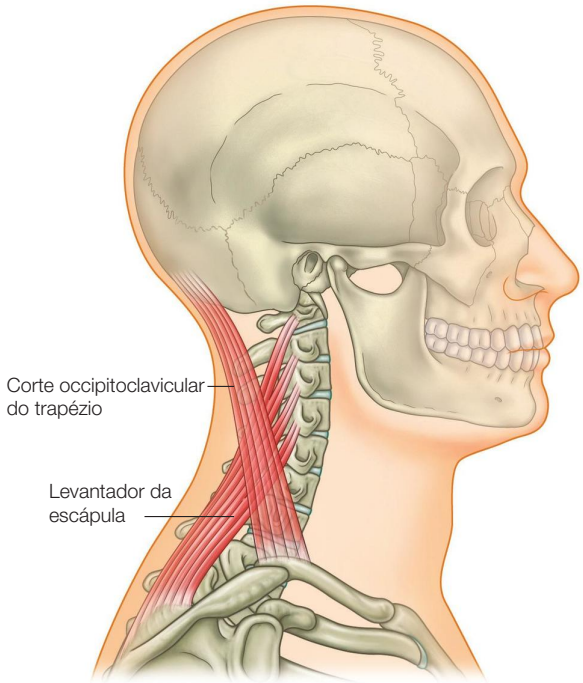

Figura 5.13 O levantador da escápula parece preencher os mesmos requisitos que o esplênio como parte da Linha Lateral, mas esse é um "erro" comum que às vezes o corpo faz, envolvendo o ombro na estabilidade do tronco. Um "erro" semelhante é feito ao substituir a margem anterior do trapézio pelo esternocleidomastóideo.

Figura 5.14 A postura da "cabeça para a frente" exige o envolvimento da cintura escapular com a estabilidade da cabeça sobre o tronco, um padrão compensatório comum, mas ineficiente.

Avaliação e alongamentos

- Avaliar a LL a partir da frente ou de trás na postura em pé é a maneira mais rápida e fácil de catalogar as diferenças entre a LL direita e a esquerda. Inclinações nas cinturas escapular ou pélvica podem ser atribuídas a anomalias esqueléticas, torções ou encurtamento dos tecidos moles no norte ou sul da LL dos próprios cinturões. Porque a maioria das pessoas quer que seus olhos e ouvidos internos estejam no nível de gravidade, o encurtamento de um lado no tronco é muitas vezes contrabalançado pelo encurtamento do pescoço no lado oposto.
- Outra forma de avaliar a LL é ficar em pé sob o arco de uma porta (ou em qualquer lugar onde você ou o paciente possam segurar firmemente em uma barra ou algo firme acima da cabeça) e se pendurar pelas mãos (Fig. 5.15). Para a autoobservação, você pode sentir onde os tecidos da LL resistem ao chamado de gravidade. Quando observar um paciente, procure assimetrias nos dois lados conforme a pessoa se pendura pelos braços.
- Em termos de alongamentos gerais, o alongamento em meia-lua, uma simples inclinação para um lado com os braços acima da cabeça, é o alongamento geral mais óbvio para a LL (ver também Fig. 10.37). A LL se liga perfeitamente às Linhas do Membro Superior, mas por enquanto não é importante para nossos propósitos que o braço seja alongado acima da cabeça. Mas durante a curvatura lateral é muito necessário ficar atento se a porção superior do corpo se inclina para a frente ou para trás a partir do quadril (em outras palavras, uma rotação do tronco). A melhor avaliação depende da realização da flexão lateral pura, sem flexão ou extensão sagital. A cabeça se move para longe do pescoço, o pescoço para longe da caixa torácica, e as costelas devem ficar distantes umas das outras.



Figura 5.15 Além de simplesmente ver o corpo frontal ou posteriormente, pedir ao paciente que se pendure em uma barra fixa permite que você veja padrões subjacentes de desequilíbrio nas duas Linhas Laterais.

À medida que a cintura abre, as costelas se afastam do quadril, a crista ilíaca se afasta do trocanter.

- A Postura do triângulo e suas variantes (ver Fig. 4.17B e Cap. 10) são um bom alongamento para a parte inferior da LL; a inversão no tornozelo garante um alongamento no compartimento fibular conforme a articulação subtalar é passivamente invertida. Em outras palavras, a distância entre o lado externo do pé e a crista ilíaca é maximizada. Em geral, quando a inversão e a dorsiflexão do pé são feitas ao mesmo tempo ocorre um alongamento dos fibulares, e a contração deles cria a eversão e a flexão plantar.
- Um alongamento interessante para a porção abdutora do TIT da linha é permanecer com um pé colocado na frente e externo ao outro. Faça uma flexão do tronco para a frente, e o TIT da perna posterior será alongado.
- A porção lateral do tronco e do pescoço pode ser alongada por meio de uma variedade de alongamentos comuns, como *Parighasana* ou a Postura do portão na ioga.

Em termos de movimento, o movimento de flexão lateral através da coluna vertebral é uma pedra fundamental primária para caminhar. Deitar-se no chão em decúbito ventral e desenvolver uma "contorção" lenta e até mesmo parecida com uma enguia contribui para a integração através dessa linha. Em um ambiente terapêutico, o terapeuta pode observar esse movimento de um lado ao outro e mesmo usá-lo como uma avaliação de onde trabalhar, ou usar uma mão para que o paciente perceba onde o movimento de flexão lateral não está acontecendo.

Palpação da Linha Lateral

Você pode descobrir os pontos originários da LL tanto no lado medial como lateral do pé (Fig. 5.5). No lado medial, estamos procurando a inserção distal do fibular longo. Embora seja difícil tocá-lo diretamente, tente localizá-lo a partir do hálux, suba com os dedos até a extensão do 1º metatarso e chegue a uma protuberância na parte superior interna do pé a cerca de 5 cm na frente do tornozelo. A partir daí, desça seus dedos pela parte interna do pé em direção à parte de baixo, mantendo contato com o pequeno vale representado pela junção entre o 1º metatarso e o 1º cuneiforme. Conforme passar para o lado de baixo do pé, você vai encontrar os tecidos de revestimento que dificultam a palpação do tendão fibular profundo, mas o ponto final desse músculo e, portanto, o início da LL, encontra-se bem na parte inferior e lateral dessa junção.

A outra origem da LL é facilmente sentida quando você corre os dedos para cima e ao longo da margem lateral do pé a partir do dedinho do pé. Você vai encontrar a saliência claramente palpável da base 5º metatarso e é a partir daí que o fibular curto faz seu caminho em direção à parte de trás do maléolo fibular.

Pela eversão e flexão plantar do pé, você pode sentir esses dois tendões logo abaixo do maléolo lateral, que passa por trás dele para preencher o compartimento lateral da perna (Fig. 5.6). Dos dois, o curto é o mais proeminente, o longo desaparece rapidamente na carne abaixo do maléolo.

É um trabalho fácil e que vale a pena para encontrar e avaliar os septos (paredes fasciais) que margeiam esse compartimento: para o septo anterior, comece com o maléolo fibular, e arraste seus dedos para cima ao longo do osso (Figs. 5.6 e 5.7). Conforme o osso vai desaparecendo na carne, procure por um vale entre os compartimentos anterior e lateral. Ele pode se parecer com um vale ou, ao contrário, quando muito rígido ou muito tóxico, com uma série de pequenas miçangas ou pérolas. Essas "pérolas" (principalmente lactato de cálcio e outros metabólitos) não têm valor, e podem ser trabalhadas com uma terapia manual vigorosa ou com um trabalho muito específico feito com um rolo de espuma, sendo o resultado uma maior liberdade de movimento para o destinatário (após a sessão, o paciente pode ocasionalmente sentir uma leve náusea). O movimento pode ajudá-lo muito em sua pesquisa caso o vale (a divisão compartimental) seja difícil de sentir. Uma flexão plantar vai envolver a fíbula, enquanto alonga os músculos do compartimento ante-

rior; a dorsiflexão e a extensão dos dedos vão envolver os músculos do compartimento anterior e alongar os do compartimento lateral. Quando colocar as pontas dos dedos na parte externa da perna, onde acha que o vale está localizado, você será capaz de distinguir claramente a região onde esses dois movimentos opostos se encontram. Esse lugar é o septo entre os dois compartimentos.

Obviamente, esse septo crural anterior vai acabar bem na frente da cabeça da fíbula. Se você desenhar uma linha mental entre o maléolo lateral e a frente da cabeça da fíbula, o septo estará perto dessa linha.

Muitas pessoas confundem o sóleo com o fibular, porque em flexão plantar o sóleo comprimido pode muitas vezes se projetar para fora no lado lateral da perna, levando todos a pensar que se trata do fibular. Para não cometer esse erro, comece na clara divisão entre o maléolo fibular e o tendão do calcâneo. Deslize para cima, permanecendo no vale entre eles. O compartimento lateral é muito pequeno na extremidade inferior, portanto use a eversão para destacar esses tendões e permanecer claramente atrás do compartimento lateral. Esse septo deve terminar logo atrás da cabeça da fíbula. Aí, o compartimento lateral (e, portanto, os fibulares) se insere na face lateral da cabeça da fíbula, enquanto o sóleo se insere na face posterior da fíbula (Fig. 5.8).

Pressionando alternadamente os dedos no chão e levantando-os enquanto suas mãos exploram a área da cabeça da fíbula, você será capaz de distinguir nitidamente o tibial anterior (compartimento anterior, LSA) e o sóleo (compartimento superficial posterior, LSP) e, por padrão, o topo do fibular longo intermediário (compartimento lateral, LL).

Enquanto o tendão do isquiotibial lateral é a estrutura mais proeminente que se insere na cabeça da fíbula, a LL continua pelo ligamento anterior da cabeça da fíbula (Fig. 5.8A). Essa ligação fascial pode ser sentida entrando em tensão exatamente anterior e superior à cabeça da fíbula quando a perna é ativamente abduzida enquanto a pessoa está em decúbito lateral, ou em decúbito dorsal, quando a perna é girada medialmente e o pé é levantado do chão (Fig. 5.8B). Ela forma uma ligação claramente palpável entre a cabeça da fíbula correndo ligeiramente anterior em direção ao côndilo lateral da tíbia e no TIT.

O TIT, o próximo elemento fascial da LL, é claramente palpável na face lateral da coxa ou logo acima do côndilo femoral, como uma forte faixa superficial. Siga-a para cima para senti-la se alargar e se estreitar ao longo da coxa superficial para a sensação muscular do vasto lateral, que pode ser contraído por meio da extensão completa do joelho.

Acima do nível do trocanter maior, a LL inclui elementos mais musculares: o tensor da fáscia lata pode ser facilmente sentido colocando-se os dedos logo abaixo do lábio lateral da EIAS, e depois medialmente, rodando o quadril (girando o joelho) (Fig. 5.9). As fibras superiores do glúteo podem ser sentidas de maneira semelhante, colocando seus dedos sob a face lateral da EIPS e depois lateralmente, rodando e abduzindo o quadril.

Entre esses dois, a forte parte central do TIT pode geralmente ser sentida passando-se por cima até o meio da crista ilíaca, com o músculo glúteo médio revestindo-o no interior. Esse músculo pode ser claramente sentido em abdução.

Para sentir as partes dos oblíquos do abdome envolvidos na LL, belisque a cintura ao longo da face lateral (Fig. 5.11). Se você conseguir sentir o músculo, o oblíquo externo mais superficial terá uma "fibra" que corre para baixo e para a frente na direção do quadril. Um beliscão mais profundo proporciona o contato com o oblíquo interno, cuja fibra corre de outra forma: para baixo e para trás das costelas até o quadril. Pedir ao paciente para realizar pequenas rotações do tronco irá ajudá-lo a diferenciar essas duas camadas. Ambos os músculos estão mais próximos na direção vertical nessa região lateral do que estão na região abdominal anterior, mas a distinção na direção ainda pode ser claramente sentida.

Os intercostais externos podem ser sentidos entre as costelas, especialmente logo acima das inserções desses músculos abdominais, antes que as costelas sejam cobertas por várias camadas da musculatura do ombro. É difícil sentir os intercostais internos através dos externos, mas eles podem ser sentidos de forma implícita na expiração forçada ou na rotação da caixa torácica para o mesmo lado que a palpação.

As três camadas da miofáscia no pescoço são acessíveis à palpação. O ECM, claramente palpável na superfície, já foi tratado na nossa discussão sobre a LSA (Fig. 5.12). O esplênio da cabeça é mais fácil de ser palpado quando você coloca as mãos sobre a cabeça do paciente para que os dedos da palpação fiquem logo abaixo e ligeiramente posteriores aos processos do mastoide, mas posicione a mão de forma que seus polegares possam oferecer alguma resistência à rotação da cabeça. Peça ao paciente para girar a cabeça sob seu polegar, e você vai sentir o esplênio contrair do mesmo lado para o qual ele a está girando, logo abaixo da superfície (geralmente bastante fina) do músculo trapézio.

As camadas mais profundas da miofáscia do pescoço envolvidas com a LL (ver Discussão 1 a seguir) exigem precisão e confiança durante a palpação. Para encontrar o escaleno anterior, peça ao paciente para ficar em decúbito dorsal e erga cuidadosamente o ECM para a frente usando o lado das unhas dos dedos, a palma das mãos para baixo, e pressione suavemente com as pontas dos dedos para sentir a solidez do cilindro do motor (os escalenos e os outros músculos que ro-

deiam as vértebras cervicais) (Fig. 5.16). O mais lateral desses músculos é o escaleno médio. Deslize as polpas dos seus dedos ao longo da frente do cilindro do motor, não pressione seu interior, não se afaste dele, com seu dedo anular logo acima da clavícula. (O paciente vai sentir dor ou formigamento nos dedos ou uma dor lancinante na escápula se você estiver pressionando o plexo braquial, se isso acontecer, remova os dedos.) A faixa com pouco mais de 1 cm sob a ponta dos dedos é o escaleno anterior. Peça ao paciente que respire profundamente; o escaleno anterior deve engatar durante a inspiração e, para muitos, especialmente em seu ponto mais forte.

A outra ponta dessa linha, o oblíquo superior da cabeça, pode ser sentida colocando-se as palmas das suas mãos em torno da concha do occipital, de modo que os dedos fiquem livres e sob a parte de trás do pescoço. Curve os dedos sob o occipital e insinue a ponta dos dedos sob o platô occipital, lembre-se que você deve sentir através dos músculos trapézio e semiespinhosos subjacentes. Repouse os dedos sob o occipital, três dedos devem estar alinhados, de preferência o anular, o médio e o indicador; os anulares devem quase tocar a linha média, e os indicadores devem estar mediais ao lugar onde o occipital começa a encurvar na direção do processo mastoide. O tamanho das mãos e dos crânios varia, mas para a maioria das pessoas os seis dedos estarão confortavelmente unidos em ambos os lados da linha média. A inserção occipital do oblíquo da cabeça encontra-se logo abaixo do seu dedo indicador, e pode ser tracionada fixando-se este dedo e puxando-o de maneira delicada posterior e superiormente.

A outra extremidade da "Linha Lateral Profunda", o quadrado lombar (QL), pode ser palpada com o paciente em decúbito lateral e enganchando uma das pontas dos dedos sobre a margem superior da crista ilíaca, perto da EIAS e trazendo os dedos de volta para a EIPS. Na linha média ou atrás dela, você vai encontrar a margem principal da fáscia do QL, geralmente muito resistente e chamada por alguns de "rafe lateral", o que afasta os dedos da crista em direção à extremidade lateral da 12ª costela – e essa é uma clara indicação de que você realmente encontrou o QL. Isso não vai funcionar se os seus dedos retornarem pelo topo ou fora da crista ilíaca; por causa da profundidade do QL, as pontas dos dedos devem estar na margem interna da crista ilíaca para atingir essa camada fascial.

Para trabalhar o QL na direção de um maior comprimento e capacidade de resposta, trabalhe ao longo dessa margem externa, liberando-a da crista ilíaca em direção à 12ª costela.

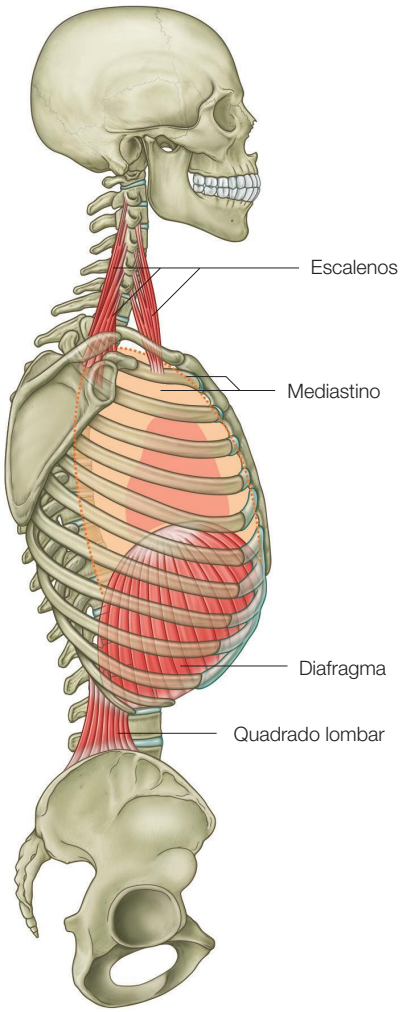

Figura 5.16 Dois concomitantes mais profundos da LL, embora ambas as estruturas sejam tecnicamente parte da Linha Profunda Anterior, são os escalenos e o quadrado lombar, que suspendem a caixa torácica entre eles.

Discussão 1

A Linha Lateral Profunda

Existem dois conjuntos de miofáscias que precisam ser considerados para se ter uma visão completa da Linha Lateral, embora eles pertençam claramente (e continuarão a ser discutidos dessa forma) à Linha Profunda Anterior (Cap. 9). Juntos, esses elementos laterais da Linha Profunda Anterior constituem uma "Linha Lateral Profunda", que incluímos aqui porque o trabalho com essas estruturas frequentemente traz bons resultados para os problemas com a LL, incluindo assimetrias respiratórias e bilaterais.

O quadrado lombar (QL) é parte de uma camada profunda do transverso do abdome e, portanto, não está fascialmente conectado aos músculos abdominais superficiais da LL. Não podemos, porém, ignorar sua conveniente relação com a LL. Cursando essencialmente da crista ilíaca até a 12ª costela, ele é o verdadeiro músculo paraespinal nas vértebras lombares. Embora os eretores da LSP (especialmente o iliocostal) possam estar envolvidos na flexão lateral, eles são utilizados com mais frequência para criar extensão e hiperextensão. O músculo reto do abdome (LSA)

cria principalmente a flexão do tronco. O psoas (a porção medial da Linha Profunda Anterior nessa área, ver Cap. 9) pode criar um complexo de movimentos, incluindo flexão, hiperextensão, flexão lateral e rotação nas vértebras lombares. O QL, no entanto, está em posição privilegiada para mediar uma flexão lateral bastante pura. Portanto, qualquer trabalho com a LL também deve dar alguma atenção ao tônus e à fáscia do QL, mesmo que ele não seja, pelas regras dos Trilhos Anatômicos, diretamente parte da LL.

Na outra extremidade da caixa torácica, encontramos no pescoço uma camada profunda semelhante, os escalenos e a fáscia associada. Os escalenos formam uma espécie de saia em torno das vértebras cervicais, e agem para criar ou estabilizar a flexão lateral da cabeça e do pescoço, de um modo semelhante ao QL. Podemos imaginar a caixa torácica (e certamente os pulmões) como estando suspensos entre o QL tracionando de um lado e os escalenos tracionando do outro (Fig. 5.16).

Também podemos ver a outra perna de um "X", paralela e mais profunda do que o ECM. Essa camada mais interna é composta pelo músculo escaleno anterior, cursando para cima e para trás a partir da primeira costela até os processos transversos das vértebras cervicais médias. A tração desse músculo forma uma conexão funcional, e mesmo uma continuidade fascial, com os músculos suboccipitais, mais particularmente com o oblíquo superior da cabeça ou o semiespinal superior da cabeça (Fig. 5.17). Esses músculos tomam o occipital na protração ou translação anterior, e as articulações cervicais superiores na hiperextensão, enquanto o escaleno anterior traciona as vértebras cervicais inferiores na flexão. A combinação contribui para uma forma familiar da postura da "cabeça para a frente".

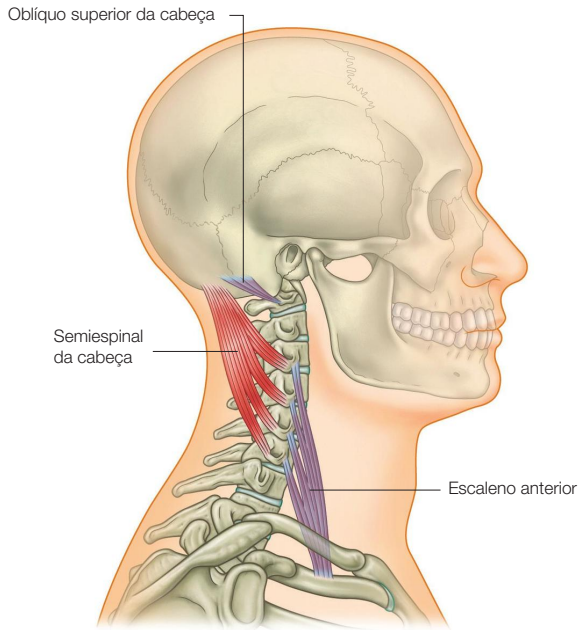

Figura 5.17 A outra perna interna da estabilidade lateral está no fato de o escaleno anterior ligar-se às estruturas mais profundas da parte de trás do pescoço, tais como a parte superior do semiespinal e do oblíquo superior da cabeça. Juntos, eles formam dois locais que ecoam o expresso do esternocleidomastóideo.

Discussão 2

A Linha Lateral e o peixe: vibração, natação e o desenvolvimento do andar

Percepção da vibração

A parte superior da LL abrange o ouvido, localizado no osso temporal nas laterais da cabeça; de fato, a postura ideal da Linha Lateral é sempre descrita como passando através do ouvido. Todo o ouvido, naturalmente, contém estruturas sensíveis à vibração de frequências que vão de 20 a 20.000 Hz, para a tração gravitacional e para a aceleração do movimento. O ouvido é um intérprete sofisticado dos sensores vibratórios que se situam ao longo de toda a linha lateral de peixes muitos antigos e de alguns modernos, como os tubarões, que "ouvem" o movimento de suas presas a partir dessas linhas (Fig. 5.18). Os vertebrados posteriores como nós parecem ter concentrado a maior parte da sua sensibilidade vibratória na extremidade principal do organismo. No entanto, alguma conexão ainda deve existir, pois as diferenças esquerda/direita ainda podem refletir problemas de equilíbrio mais do que as diferenças anterior/posterior.

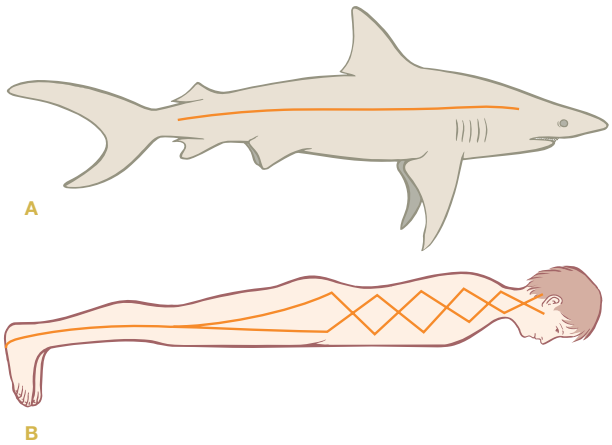

Figura 5.18 Alguns peixes como os tubarões têm uma linha de sensores vibratórios que correm abaixo de sua linha lateral. Os seres humanos parecem ter concentrado a maior parte dessa sensibilidade vibratória no ouvido, na parte superior da linha. Você pode ouvir com o seu "peixe interior"?[1]

Natação

Quase todos os peixes nadam com um movimento de um lado para o outro. Isso, obviamente, envolve a contração dos dois "campos contráteis" laterais em sequência. Talvez o criador original desse movimento (e portanto da expressão mais profunda da linha lateral) seja encontrado nos minúsculos músculos intertransversos que cursam do processo transverso ao processo transverso da coluna vertebral. Quando um lado contrai, ele alonga o músculo correspondente no outro lado (Fig. 5.19). O reflexo do alongamento da coluna vertebral, um ancestral mediador do movimento da medula espinal, faz com que o músculo alongado se contraia, alongando assim o primeiro músculo no lado oposto, que se contrai, por sua vez, e assim por diante. Desse modo, um movimento coordenado de natação (em outras palavras, ondas coordenadas que correm abaixo da musculatura lateral) pode ocorrer com um envolvimento mínimo do cérebro. A lampreia, um equivalente moderno ao peixe ancestral, pode passar por uma descerebração, mas, quando colocada em água corrente, ainda vai nadar contra a corrente de forma cega, lenta, mas coordenada, trabalhando apenas por meio dos mecanismos da coluna vertebral – a estimulação dos sensores vibratórios sobre a pele lateral ligando ao seu reflexo de alongamento.

É claro, os movimentos correspondentes permanecem nos seres humanos. Existem muitos movimentos, como caminhar, que funcionam por meio de reflexos de alongamento recíprocos. O próprio movimento de um lado para o outro é menos visível no andar regular do adulto, mas sua primazia subjacente está indicada no bebê com cerca de 3 a 6 meses, quando se inicia o movimento de engatinhar de um lado para o outro. Mais tarde, esse movimento será substituído pelo rastejar mais sofisticado, que combina a flexão/extensão e rotação junto com a flexão lateral.[2]

Andar

Quando avaliamos o andar de um adulto, o movimento excessivo de um lado para o outro é visto como uma aberração. Esperamos ver a cabeça e até mesmo o tórax se movendo para a frente ao longo de uma linha bastante reta, com a maior parte da acomodação lateral sendo controlada pela cintura e abaixo dela. Do ponto de vista dos meridianos miofasciais, toda a LL está envolvida em tais ajustes, e deve ser considerada na correção dos desvios da flexão lateral que são excessivamente grandes ou pequenos no padrão do andar subjacente.

Para a nossa força motivadora primária para a frente, nós, os seres humanos, usamos a flexão/extensão, o movimento sagital (como golfinhos e baleias o fazem tão bem), e não o movimento de um lado para o outro, como os peixes. Nosso andar envolve uma pequena acomodação lateral, como já vimos, mas o movimento contralateral da marcha humana envolve uma quantidade de rotações, especialmente através da cintura e da caixa torácica inferior, que medeiam entre oscilações opostas da cintura pélvica e da cintura escapular.

A série de "X" ou o entrelaçado que caracteriza a LL no tronco e no pescoço está perfeitamente situada para modular e frear esses movimentos rotatórios. Portanto, a estrutura entrelaçada da LL no tronco pode ser vista como arcos parciais das espirais que são utilizadas como molas e amortecedores para suavizar as complexidades da marcha. Dessa forma, podemos ver a direção inclinada dos intercostais agindo quase como uma mola de relógio, armazenando energia potencial quando a caixa torácica é girada para um lado, liberando-a em energia cinética conforme a caixa torácica gira em outra direção (Fig. 5.20). Encontramos resultados interessantes que tratam os intercostais principalmente como músculos de marcha e não

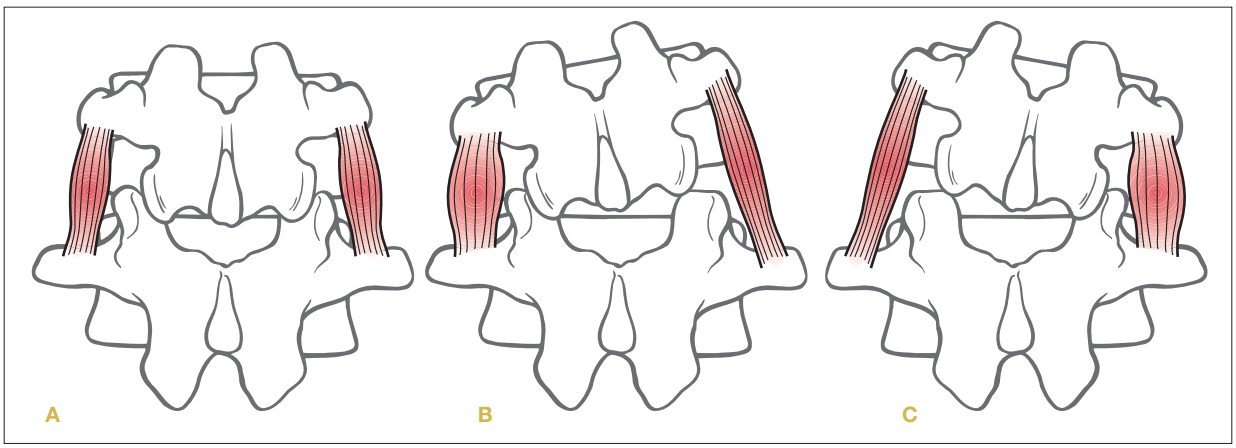

Figura 5.19 O movimento lateral, o tipo envolvido nos movimentos de natação de um peixe ou no movimento para a frente de uma enguia ou de uma cobra, consiste em reflexos recíprocos que fluem abaixo da musculatura em ondas. Quando um lado se contrai, o outro lado se alonga, induzindo-o a uma contração que alonga o primeiro lado, que então se contrai, e assim por diante e em contracorrente.

Figura 5.20 Os intercostais podem ser vistos funcionando como uma mola de relógio, enrolando e desenrolando a caixa torácica reciprocamente com cada passo. Conforme você dá um passo para a frente com o pé esquerdo e a caixa torácica gira para a esquerda, os intercostais externos à direita estão sendo contraídos, enquanto os intercostais internos na esquerda estão se contraindo para criar o movimento. Seus complementos estão sendo alongados, preparando-se para levar a caixa torácica de volta para o outro lado. Se esse mecanismo de mola de relógio não estiver funcionando, a aceleração das coxas terá de ser neutralizada apenas pelos braços.

como músculos de respiração (uma ideia proposta primeiramente por Jon Zahourek, do Zoologik Systems).

Movimento lateral *versus* movimento sagital

No início da década de 1980, em um subúrbio perto de Londres, eu acabara de começar um seminário dado aos sábados a um grupo de instrutores de aeróbica quando a alegre cacofonia de uma banda escolar abafou o que eu dizia. Fui até a janela para ver, e chamei meus alunos para testemunhar um fenômeno simples, mas evidente. Estávamos no sexto andar e olhávamos um desfile do Remembrance Day. Lá do alto, podíamos ver o desfile que se iniciava, com as cabeças dos veteranos da Segunda Guerra mundial movimentando-se claramente de um lado para o outro, enquanto as cabeças dos membros adolescentes da banda claramente subiam e desciam (Fig. 5.21).

Figura 5.21 As pessoas mais velhas tendem a andar com um maior movimento lateral da cabeça por causa da decrescente capacidade dos quadris e da cintura para acomodar o deslocamento do peso. A tendência dos adolescentes é andar com a cabeça firme na dimensão esquerda-direita, mas não é raro que as cabeças se desloquem para cima e para baixo conforme eles andam, por causa da tensão crônica nos flexores dos quadris.

A mensagem era clara: os veteranos mais velhos haviam diminuído a acomodação nas linhas laterais em torno da cintura (e talvez também alguma artrite degenerativa em seus quadris). Portanto, conforme "marchavam", eles eram obrigados a deslocar inteiramente o peso de um pé para o outro, fazendo com que suas cabeças se movessem de um lado para outro. Os adolescentes que carregavam os instrumentos estavam fazendo muito bem a acomodação lateral, mas (supomos) a colisão entre o aumento dos níveis hormonais e a discrição geral dos britânicos em relação ao sexo tinham possivelmente causado um pouco de tensão nos músculos flexores do quadril na frente da pelve, de modo que todo movimento para cima e para baixo em dorsiflexão estava sendo transferido diretamente do quadril para a coluna vertebral e a cabeça.

Qualquer que seja a causa, o grupo dos veteranos estava exibindo problemas na LL, e os adolescentes estavam mostrando restrições da LSP e da LSA.

Discussão 3

A Linha Lateral e a sedução

Se apresentar a LSA para o mundo, com toda a sua sensibilidade e zonas erógenas (Cap. 4, Discussão 2) é, es-

sencialmente, uma declaração de confiança, ou um "Sim", e apresentar a LSP, a carapaça ("virar as costas") é essencialmente uma expressão de proteção, ou um "Não", qual seria o significado de apresentar os lados, ou a Linha Lateral? A resposta é "Talvez". Portanto, a apresentação da Linha Lateral pode ser associada à complexa sensação de vertigem conhecida como sedução. Isso nos leva às questões que vinculam segurança à sensualidade e à sexualidade. Qualquer leitura dos anúncios ou dos ensaios de moda na *Vogue* ou dos suplementos de moda dominicais irá revelar que com frequência o corpo é apresentado lateralmente para vender roupas, perfumes, joias, maquiagem, ou outros acessórios do jogo da sedução (Fig. 5.22). (Essa ideia psicobiológica foi cedida pelo instrutor de Trilhos Anatômicos, James Earls.)

Discussão 4

Um resumo sobre o "X" lateral

Uma vez que somos mais ou menos simétricos bilateralmente (ao menos no sistema musculoesquelético), basta examinar nossos pacientes anterior ou posteriormente para detectar eventuais diferenças no modo como as Linhas Laterais são manipuladas da esquerda para a direita, e corrigir qualquer desequilíbrio alongando os tecidos encurtados. Olhar para o entrelaçado da LL lateralmente é um pouco mais complexo, mas muito útil. Podemos avaliar os "X" individuais conforme eles correm ao longo do tronco, ou podemos ter uma visão geral e avaliar o tronco como um todo.

Para fazer isso: olhe o lado do seu paciente (ou a si mesmo em um espelho ou foto). Imagine que uma perna do "X" corre a partir do processo espinhoso da vértebra C7 até o osso púbico, enquanto a outra corre do manúbrio até o ápice do sacro (Fig. 5.23, comparar com a Fig. 5.11). Uma dessas pernas é significativamente mais longa do que a outra? Quase todas as pessoas com um tipo de corpo deprimido ou "pesado" exibirão uma linha do esterno até o sacro que é visivelmente mais curta do que a linha da sétima vértebra C7 até o púbis (Fig. 5.24B). A postura do tipo "militar" normalmente joga o esterno bem para cima e para a frente, mas muitas vezes acaba também trazendo o sacro para cima e para a frente, de modo que a linha não é alongada, apenas movida (Fig. 5.24C). Raramente (pelo menos nas culturas ocidentais) a caixa torácica será deslocada para baixo e para a frente em relação à pelve, e a linha do esterno até o sacro será a mais longa das duas.

Embora o padrão mais comum em relação a esse "X" seja que a linha a partir do nível do esterno ao sacro é demasiada curta, é difícil alcançar os tecidos responsáveis. O oblíquo interno é uma avenida possível, mas muitas vezes esse padrão está enterrado na raiz do diafragma, no quadrado lombar ou nas estruturas do mediastino (ver Cap. 9). Uma abordagem feita por meio da conscientização da respiração é muitas vezes mais eficaz e menos invasiva.

Com o paciente em pé lateralmente à sua frente, coloque as mãos sobre o manúbrio do esterno e na região lombar na altura da transição lombossacral. Siga a respiração do paciente por alguns ciclos, observando se e como as mãos dele se movem durante a inspiração. Em seguida, incentive-o a afastar as mãos enquanto inspira, e permita

Figura 5.22 A visão frontal total do corpo diz "sim", enquanto um corpo que se vira diz "não". Um corpo entre essas duas posturas diz "talvez" e, portanto, a Linha Lateral é muitas vezes apresentada em anúncios que pretendem retratar uma atitude de sedução. (© iStockphoto.com, reproduzido com permissão. Fotografia de Chris Scredon.)

Figura 5.23 Um "X" imaginário, com uma perna desenhada que vai do processo espinhoso de C7 até o osso púbico, e a outra desenhada a partir do nível do esterno até a parte superior do sacro, é uma forma simples de avaliar o resumo dos "X" de todo o tronco.

A B C

Figura 5.24 Uma estrutura equilibrada mostra um equilíbrio entre todos os "X" no tronco (A). Ter o esterno deslocado inferoposteriormente, em direção ao sacro, é um padrão ocidental muito comum (B). Puxar o sacro para a frente com uma inclinação pélvica anterior e empurrar o peito para fora, como em uma postura militar, simplesmente muda o padrão compensatório, mas não a estrutura subjacente (C). Muito mais raro é o padrão em que a caixa torácica desmorona para a frente sobre a pelve, trazendo C7 mais perto do osso púbico.

que retornem juntas na expiração. Alguns pacientes, conforme aumentam a inspiração, aumentam a excursão entre as mãos; outros têm mais dificuldade, e só obtêm sucesso quando trazem a mão mais elevada para a frente, mas isso faz com que a mão mais baixa venha para a frente e também para cima, e isso não resulta em nenhum ganho no comprimento dessa linha. Ao encorajar o movimento com suas mãos e palavras, você pode ajudar o paciente a induzir uma real mudança no comprimento da linha, o esterno indo para cima e para a frente enquanto o sacro cai em contranutação. Peça a seu paciente para repetir o movimento várias vezes entre as sessões para reforçar o comprimento ao longo dessa linha.

Referências bibliográficas

1. Shobin N. Your inner fish. NY: Pantheon Books; 2008.
2. Bainbridge-Cohen B. Sensing, feeling and action. Northampton, MA: Contact Editions; 1993.

Linha Espiral

6

Visão geral

A Linha Espiral (LE) (Fig. 6.1) percorre todo o corpo como duas hélices opostas, direita e esquerda, que chegam a cada um dos lados do crânio passando pela parte superior das costas e indo até o ombro oposto, e em seguida passam ao redor das costelas e vão até a parte da frente para se cruzarem novamente no nível do umbigo até o quadril. A partir do quadril, a Linha Espiral passa como uma "corda de pular" ao longo da parte anterolateral da coxa e cruza a canela até o arco longitudinal medial, passando sob o pé e subindo pelo lado posterolateral da perna até o ísquio e pela miofáscia do eretor da espinha (de ambos os lados, dependendo da postura ou posição) para terminar muito perto de onde começou no crânio. 2-4

Função postural

A LE funciona posturalmente envolvendo o corpo em uma dupla espiral que ajuda a manter o equilíbrio entre os diferentes planos (Fig. 6.2A-C/Tab. 6.1). A LE conecta os arcos do pé ao ângulo da pelve, e ajuda a determinar um alinhamento eficiente dos joelhos durante a marcha. Em desequilíbrio, a LE participa criando, compensando e mantendo giros, rotações e deslocamentos laterais do corpo. Dependendo da postura e do padrão de movimento, especialmente da perna que tem a característica de estar mais sobrecarregada, as forças nas pernas podem subir pelo mesmo lado ou cruzar para o lado oposto do corpo na região do sacro, sobretudo no movimento contralateral da marcha (ver Cap. 10).

Grande parte da miofáscia na LE também participa de outros meridianos cardinais (LSP, LSA, LL), bem como da Linha Profunda Posterior do Braço (Cap. 7). A LE está envolvida em uma grande variedade de funções, por isso a disfunção na Linha Espiral pode dificultar o funcionamento dessas outras linhas. Como a maioria das pessoas no mundo tem mão, perna e olho dominantes e recessivos, é raro que a Linha Espiral esteja em perfeito equilíbrio de um lado ao outro, mas é funcionalmente adaptável dentro de uma faixa de tolerância bastante ampla.

Função do movimento

A função global do movimento da LE é criar e mediar espirais oblíquas e rotações do corpo e, em contração excêntrica e isométrica, estabilizar o tronco e as pernas para impedir que se dobrem em colapso rotacional.

A Linha Espiral em detalhe

Por conveniência, usaremos outra tática e começaremos a detalhar a LE a partir da cabeça, tendo em mente que *in vivo* qualquer uma dessas linhas pode criar e cria transmissão de força miofascial a partir de cada extremidade ou de qualquer "via" ao longo de sua extensão.

A LE começa na lateral do crânio, na ou acima da parte lateral da linha da nuca, na junção entre o osso temporal e o occipital, deslizando e precipitando-se sobre o músculo esplênio da cabeça. Em seu caminho, ela passa pelo esplênio do pescoço, encontrando os processos espinhosos de C6 a T5 (Fig. 6.3A).

Cruzando sobre as cristas dos processos espinhosos com uma lâmina fascial contínua, retomamos os romboides maior e menor no outro lado como parte da mesma trama (ver Figs. In. 10 e 2.6). (Uma ligação mecânica menor que vai do esplênio até o serrátil inferior posterossuperior que é subjacente aos romboides e se insere nas costelas imediatamente laterais aos eretores – Fig. 6.3b). Os romboides nos levam ao longo da

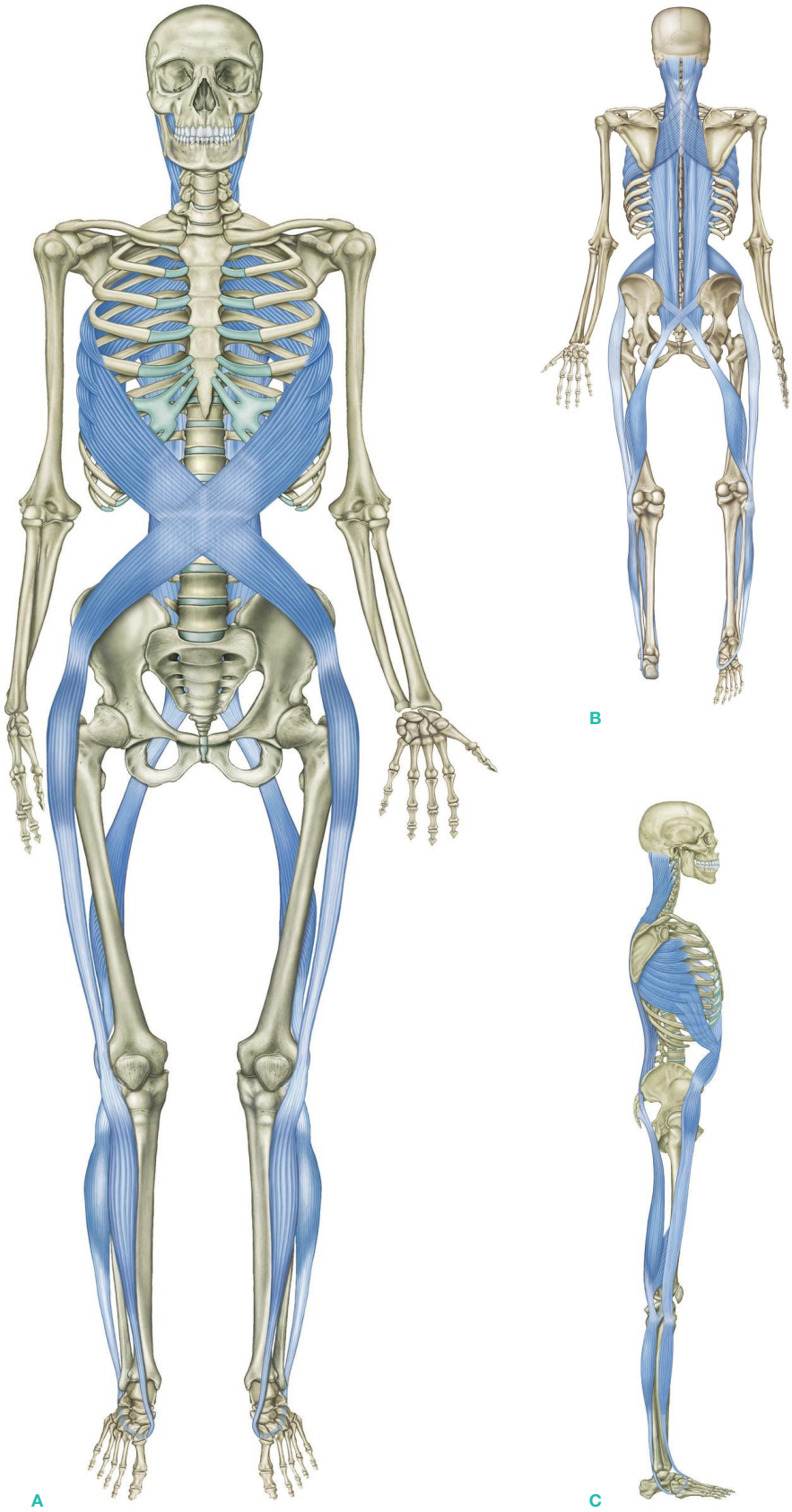

Figura 6.1 A Linha Espiral.

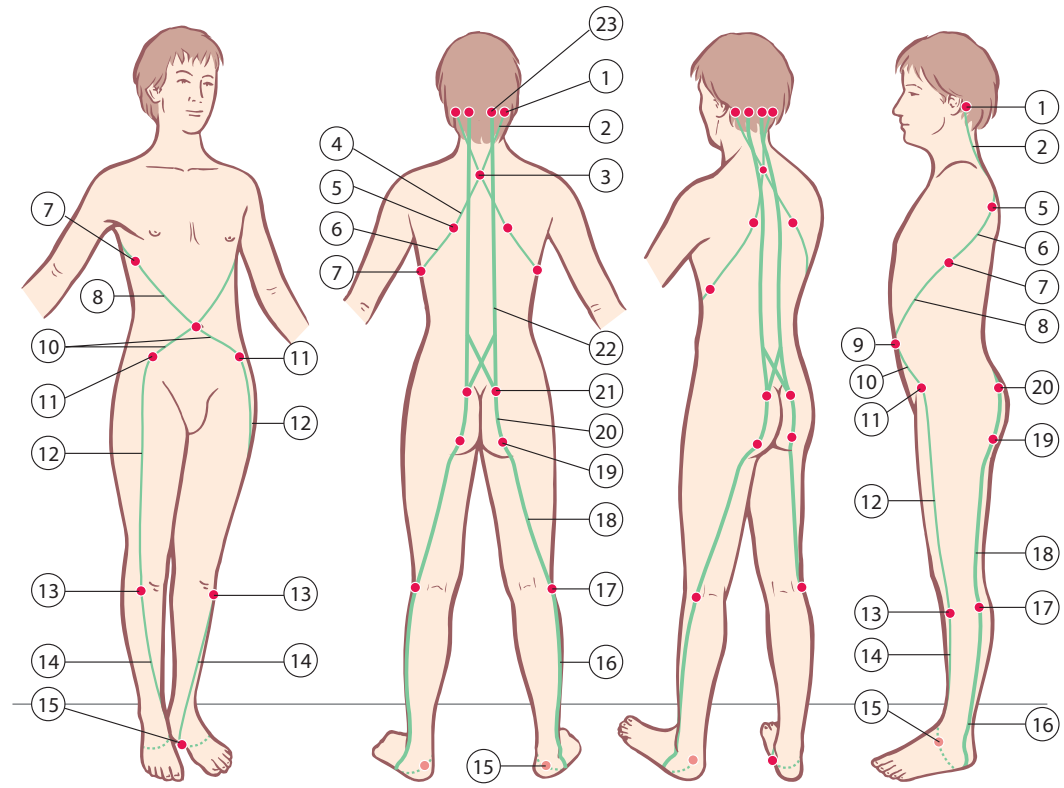

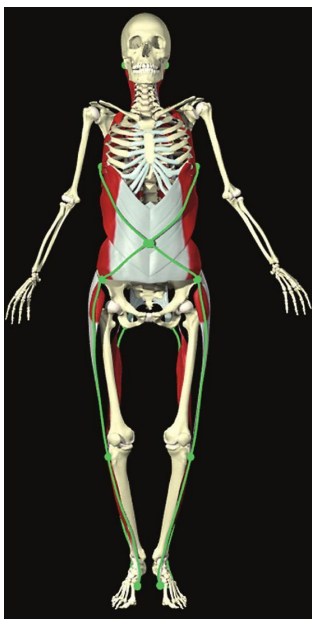

Figura 6.2 (A) Vias e estações da Linha Espiral. (B) e (C) Vias e estações da Linha Espiral como representadas pela Primal Pictures. (As imagens B e C são cortesia da Primal Pictures, www.primalpictures.com)

mesma linha de tração até a margem medial da escápula, conectando assim o lado esquerdo do crânio à escápula direita e vice-versa (Fig. 6.4). 4-5

A partir da margem medial da escápula, existe uma conexão fascial direta com o infraespinal e o subescapular do manguito rotador, que iremos explorar junto com as Linhas do Membro Superior no próximo capítulo. A LE, no entanto, continua em uma conexão fascial menos óbvia, mas muito forte, com o serrátil anterior, profunda até a escápula (Fig. 6.5). Em disseca-

Tabela 6.1 Linha Espiral: "vias" miofasciais e "estações" ósseas (Fig. 6.2)

Estações ósseas		Vias miofasciais
PT da crista occipital/ processo mastoide atlas/áxis	**1**	
	2	Esplênio da cabeça e do pescoço
PE cervical inferior/ torácico superior	**3**	
	4	Romboides maior e menor
Margem medial da escápula	**5**	
	6	Serrátil anterior
Costelas laterais	**7**	
	8	Oblíquo externo
	9	Aponeurose abdominal, linha alba
	10	Oblíquo interno
Crista ilíaca/EIAS	**11**	
	12	Tensor da fáscia lata, trato iliotibial
Côndilo tibial lateral	**13**	
	14	Tibial anterior
Base do 1º metatarso	**15**	
	16	Fibular longo
Cabeça da fíbula	**17**	
	18	Bíceps femoral
Túber isquiático	**19**	
	20	Ligamento sacrotuberal
Sacro	**21**	
	22	Fáscia sacrolombar, eretor da espinha
Crista occipital	**23**	

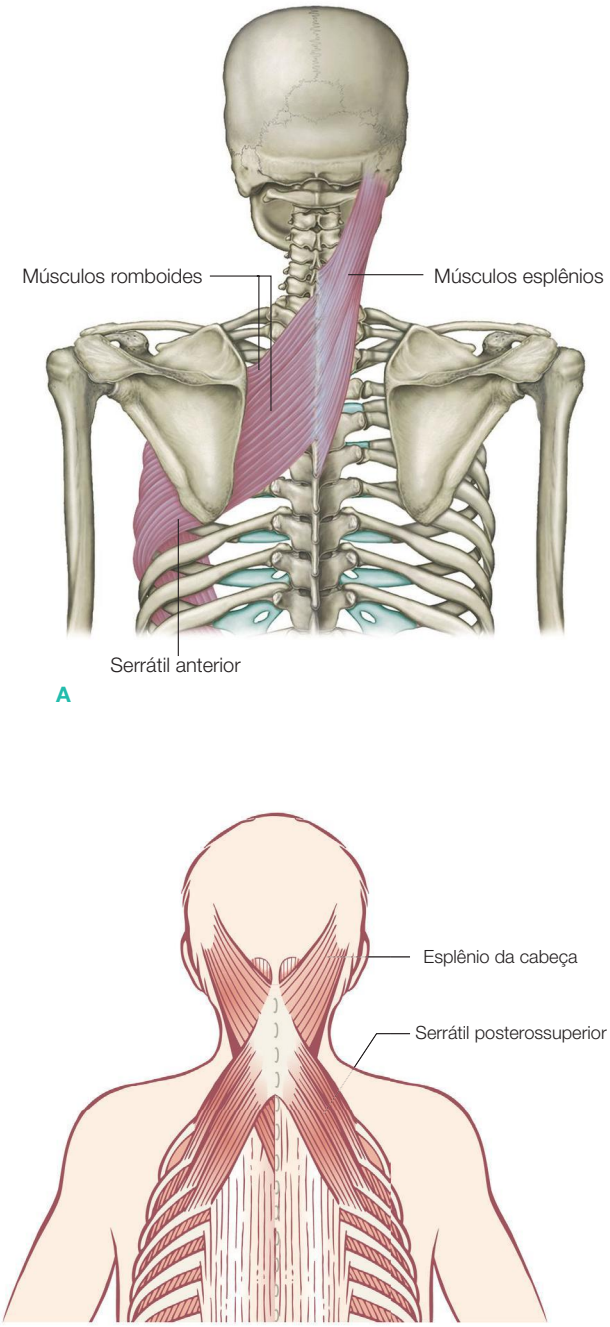

Figura 6.3 A abertura da continuidade miofascial da Linha Espiral é uma conexão fascial dos esplênios sobre os processos espinhosos (A) até os romboides que passa pela escápula contralateral. Uma conexão para a "linha secundária" também poderia ser feita (B) para o músculo posterossuperior serrátil, que passa por baixo dos romboides, mas ao longo da fáscia eretora para se inserir nas costelas.

ção, a conexão dos romboides com o serrátil anterior é mais forte e mais "carnuda" do que a conexão de qualquer músculo com a própria escápula.

Os romboides se conectam a uma porção considerável do serrátil, que é um músculo complexo com fibras internas em muitas direções. A via LE, como já descrita, passa primariamente através da parte inferior do músculo serrátil anterior. O serrátil se origina no lado profundo da margem medial da escápula e passa pelas inserções nas primeiras nove costelas, mas a parte que se insere na 5ª e na 9ª costelas proporciona a continuidade espiral que estamos seguindo (ver Discussão 2, "A LE e a postura da cabeça para a frente", p. 169, para seguir outras direções dentro do serrátil). Em dissecação, a continuidade fascial com os romboides é muito clara. Se pudéssemos dobrar a porção glenoidal

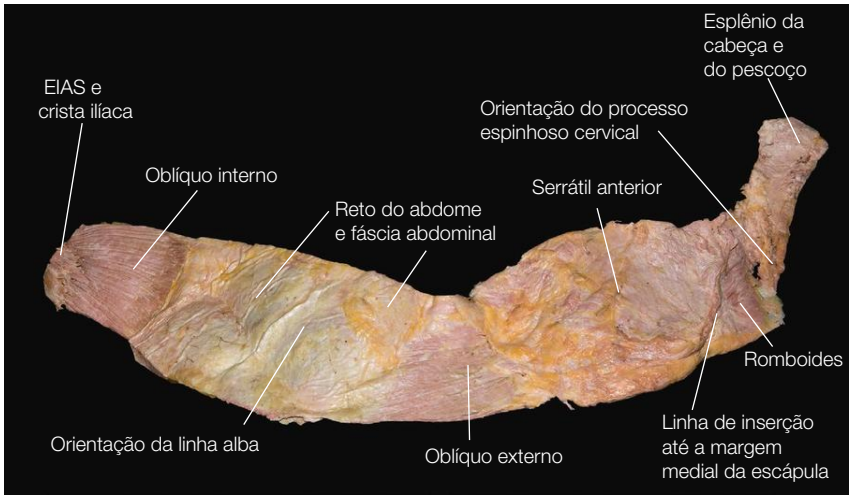

A

B

Figura 6.4 (A) Uma dissecação da Linha Espiral superior, que mostra claramente as continuidades fasciais envolvidas desde o crânio até o quadril pelos esplênios, romboides, serrátil anterior e fáscia abdominal que contém os músculos oblíquos. A escápula foi removida desta amostra deixando uma linha visível, mas nenhuma ruptura na parte da lâmina do rombosserrátil. As linhas mais longas e as linhas indicadoras mais espessas mostram a linha média sagital média, parte da frente (à esquerda) e parte de trás (à direita). (B) A mesma dissecação com a escápula (e os músculos do manguito rotador) ainda inserida à correia do "rombosserrátil". 4-4

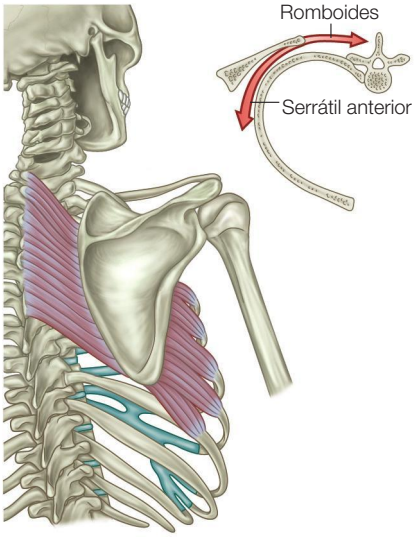

Figura 6.5 Considerados juntos, os romboides e o serrátil anterior, a próxima continuidade na Linha Espiral, formam uma correia miofascial para a escápula. Sendo assim, a escápula fica suspensa entre eles e sua posição dependerá do tônus miofascial relativo desses dois músculos. (Adaptado de Calais-Germain, 1993.)

da escápula para trás para expor o serrátil, veríamos claramente que existe um músculo – o músculo rombosserrátil, por assim dizer – com a margem medial da escápula colada em sua fáscia aproximadamente na metade do caminho que vai dos processos espinhosos torácicos superiores até as costelas laterais (Fig. 6.6). Se a escápula for descartada dos tecidos subjacentes, a conexão entre o romboide e o serrátil permanece muito forte (Fig. 6.7).

Considerações gerais sobre a terapia manual

A LE atravessa muitas das outras linhas como um "parasita", o que significa que a maioria das estruturas envolvidas na LE também participa de outras linhas. Algumas técnicas para o esplênio da cabeça, o tensor da fáscia lata e os fibulares podem ser encontradas no Capítulo 5. Encontramos mais algumas técnicas sobre os romboides na Linha Profunda Posterior do Braço no Capítulo 7, sobre o bíceps femoral e os eretores da

espinha no Capítulo 3, e sobre o tibial anterior e os músculos abdominais no Capítulo 4. Aqui neste capítulo vamos nos concentrar nas técnicas adicionais destinadas às áreas exclusivas da Linha Espiral.

Padrões de compensação posturais comuns associados com a LE incluem: pronação do tornozelo/supinação, rotação do joelho, rotação pélvica sobre os pés, rotação da costela na pelve, um ombro levantado ou deslocado anteriormente, e inclinação, deslocamento ou rotação da cabeça.

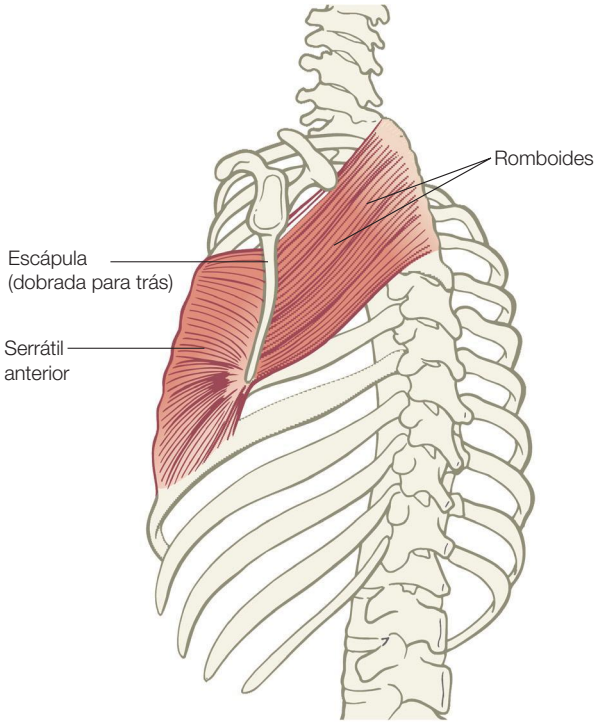

Figura 6.6 Quando dobramos a escápula para trás, podemos ver como há realmente um músculo "rombosserrátil" com a margem medial da escápula basicamente "colada" no meio dessa lâmina miofascial.

O músculo rombosserrátil

O músculo rombosserrátil (a correia anterior do romboide e do serrátil) muitas vezes mostra um desequilíbrio medial a lateral ou lateral que pode ser corrigido manualmente. Vamos abordar em primeiro lugar as diferenças medial a lateral: um padrão comum é que os romboides estão superalongados (excessivamente alongados e comprimidos excentricamente) com o serrátil superencurtado (comprimido concentricamente), tracionando a escápula para longe da coluna vertebral. Esse padrão vai aparecer comumente nos fisiculturistas, e nas pessoas com uma tendência para a coluna cifótica (curva torácica anterior). Nesses casos, o terapeuta deve alongar o serrátil enquanto o cliente ou paciente contrai o romboide.

Peça ao paciente que se sente sobre uma mesa baixa, ou um banco, com os pés no chão e os joelhos mais abaixo do que os quadris. Peça que se curve ligeiramente para a frente na altura da metade do peito. Mova-se para trás dele, para que seu peito se aproxime das costas dele. (Use um travesseiro entre vocês se isso for desconfortável, mas você deve estar bem próximo para que essa técnica seja tolerável para o terapeuta e funcione para o paciente.) Coloque seus punhos abertos sobre a lateral da caixa torácica, fora ou bem na margem lateral da escápula e na margem lateral do latíssimo do dorso. Suas falanges proximais se apoiam sobre as costelas do paciente, e paralelo a elas e na medida em que você conseguir posicioná-los confortavelmente, seus cotovelos devem ficar bem abertos e para a frente. Leve o tecido ao redor da caixa torácica em direção ao seu peito e às costas do paciente, trazendo o latíssimo e a escápula com você na direção da linha média posterior. Não penetre muito na caixa torácica, traga, ao contrário, toda a estrutura do ombro ao redor das costelas. Ao mesmo tempo, peça ao paciente para levar o peito para a frente com uma grande e agradável

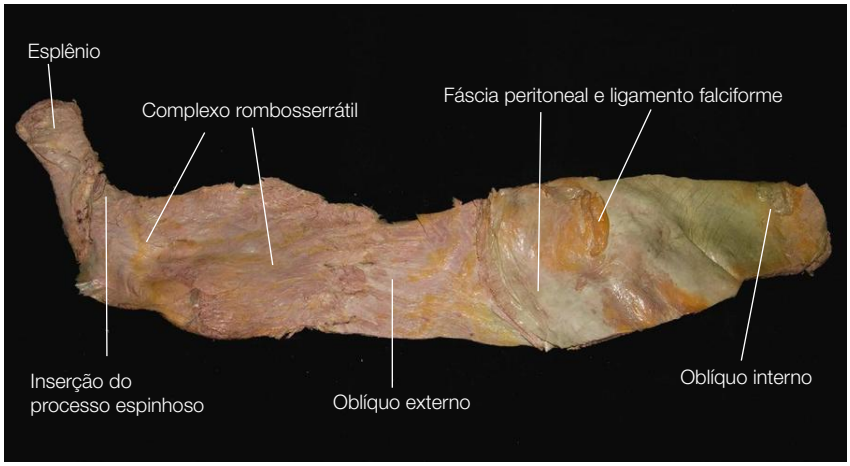

Figura 6.7 A mesma amostra da **Figura 6.4**, vista a partir do seu lado profundo. O peritônio e a fáscia transversal, bem como os remanescentes do ligamento falciforme, podem ser vistos na parte inferior (à direita) da amostra. As inserções do serrátil e dos oblíquos externos nas costelas podem ser vistas, e também que a inserção entre esses dois músculos é mais forte do que aquela que eles têm nas costelas.

inspiração. Com um pouco de prática, isso vai alongar a miofáscia do serrátil anterior e incentivar os romboides a assumirem o tônus apropriado.

Se houver uma diferença entre a escápula direita e a escápula esquerda, use a mesma posição, mas apenas pressione para criar uma mudança em um dos lados enquanto o outro estabiliza o paciente e o terapeuta.

O padrão inverso é menos comum, mas é ainda encontrado com frequência; nele, os romboides estão superencurtados e o serrátil superalongado. Nesses padrões, as escápulas tendem a se manter altas e próximas dos processos espinhosos, um padrão que muitas vezes acompanha uma coluna retificada (estendida) na região torácica.

Para lidar com esse padrão na LE, mantenha seu paciente sentado e peça que se curve um pouco para a frente (não tão longe que ele possa descansar os cotovelos sobre os joelhos) para expor a área entre a região torácica da coluna e a margem vertebral da escápula. Em pé atrás dele, trabalhe para fora da linha central na direção da escápula usando os nós dos dedos ou os cotovelos, alongando em ambos os sentidos para longe da coluna. O paciente pode ajudá-lo de duas maneiras: usar os pés para empurrar para cima na direção da pressão exercida por você, o que irá ajudar a manter as costas fortalecidas e uma curvatura maior (flexão). Para obter um alongamento máximo dos romboides, peça ao paciente que estenda os braços para a frente e os cruze como se estive abraçando alguém.

Para trabalhar um lado mais que o outro, aumente simplesmente a pressão no lado mais curto. Cruze suas mãos uma sobre a outra, e alterne posicionando-as uma vez contra os vários processos espinhosos torácicos, e depois outra vez contra a margem vertebral, e com as mãos separadas empurre e induza um alongamento nos romboides e no trapézio. 3-12

O complexo oblíquo interno e externo

A partir das inserções inferiores do serrátil, nosso caminho é claro: o serrátil anterior tem forte continuidade fascial com o oblíquo externo (Figs. 6.7 e 6.8). As fibras do oblíquo externo misturam-se dentro da lâmina da aponeurose abdominal superficial, que as leva até a linha alba, onde elas se enredam com as fibras opostas do oblíquo interno do lado oposto (Fig. 6.7). Isso nos leva à nossa próxima "estação", a EIAS (espinha ilíaca anterossuperior) e a uma oportunidade para um breve desvio ou, neste caso, uma rotatória (ver "Rotatória: a espinha ilíaca anterossuperior", logo adiante). 6-1

No abdome, um conjunto do complexo oblíquo interno/externo (costelas abdominais até a pelve do outro lado) pode ser visivelmente mais curto do que o outro (Fig. 6.9). Posicione a ponta dos dedos nas camadas superficiais da fáscia abdominal e levante-as diagonal e superiormente na direção das costelas do outro lado. Isso geralmente serve para corrigir esse desequilíbrio, embora muitas vezes padrões mais complexos de contrabalanço também envolvam o psoas (Cap. 9).

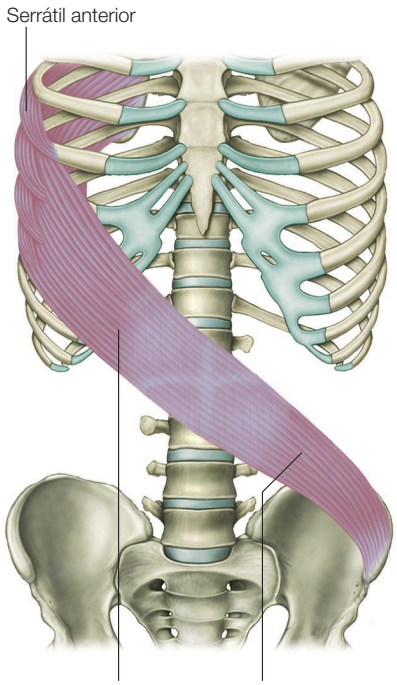

Figura 6.8 O próximo conjunto de continuidades na Linha Espiral a conduz do serrátil anterior até o oblíquo externo, por meio da linha alba, e até a espinha ilíaca anterossuperior através do oblíquo interno.

Rotatória: a espinha ilíaca anterossuperior

A LE passa sobre a espinha ilíaca anterossuperior (EIAS), tocando-a como uma estação antes de seguir para baixo ao longo da perna. A EIAS tem uma importância tão capital para a análise estrutural em geral, e para a teoria da continuidade miofascial em particular, que devemos fazer uma pausa para observar as várias trações mecânicas a partir desse ponto. Ela pode ser comparada a um relógio ou uma bússola, mas como estamos usando imagens de trem neste livro, vamos chamá-la de rotatória (Fig. 2.11B).

O oblíquo interno traciona a EIAS em uma direção superior e medial (Fig. 2.11A). Outras fibras do oblíquo interno, bem como as fibras do transverso do abdome, tracionam de forma diretamente medial. Outras fibras do leque do oblíquo interno, além do cabo de restrição do ligamento inguinal, tracionam de forma medial e

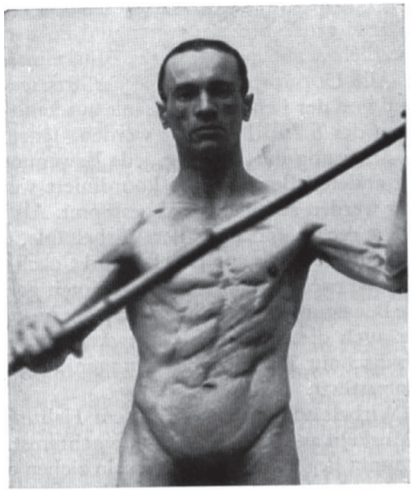

Figura 6.9 As conexões da Linha Espiral no abdome em ação. Observe que é a Linha Espiral esquerda (que vai do lado direito das costelas até o lado esquerdo da pelve) que está sendo contraída, enquanto o outro lado está sendo alongado. Um posicionamento postural consistente de um conjunto de costelas mais próximo ao outro lado do quadril é um alerta para que se trate a Linha Espiral. (Reproduzido com permissão de Hoepke, 1936.)

inferior. O sartório, que em seu caminho para o interior do joelho se insere na EIAS, traciona principalmente para baixo e um pouco para dentro. O ilíaco, agarrando-se à margem interna da EIAS, traciona diretamente para baixo em direção à parte interna do fêmur.

Na maioria das pessoas, o reto femoral, como observamos ao discutir a Linha Superficial Anterior, não se insere na EIAS; no entanto, ele exerce uma tração para baixo na parte da frente do quadril a partir de sua inserção um pouco inferior na EIAI. O tensor da fáscia lata traciona para baixo e para fora em seu caminho para a face externa do joelho. O glúteo médio traciona para baixo e para trás na direção do trocanter maior, o transverso do abdome traciona para trás quase horizontalmente ao longo da crista ilíaca, e o oblíquo externo traciona para cima e para trás em direção à margem inferior da caixa torácica.

Conseguir equilibrar todas essas forças em torno da frente do quadril quando ele está parado ou andando envolve um olhar atento, trabalho progressivo e muita paciência. Esse equilíbrio envolve pelo menos três das linhas dos Trilhos Anatômicos – a Linha Espiral, a Linha Lateral, a Linha Profunda Anterior e, por conexão mecânica, a Linha Superficial Anterior. Uma avaliação adequada envolve a ponderação de uma dança sempre mutável de trações criadas por uma série de unidades miofasciais que cruzam cada lado semi-independente da pelve.

Como várias trações e vias concorrem para definir a posição da EIAS, a LE nem sempre vence na comunicação entre sua via superior (do crânio até as costelas e destas até a porção do quadril que acabamos de discutir) e sua via inferior (a "corda de pular" em torno dos arcos que vamos descrever mais à frente). Por isso, muitas vezes avaliamos e consideramos essas duas metades da linha separadamente.

A Linha Espiral inferior

A Linha Espiral inferior é uma correia complexa que vai do quadril ao arco e volta novamente para o quadril.

Continuando a partir da EIAS, devemos seguir na mesma direção para obedecer nossas regras. Em vez de mudar de forma drástica nosso curso por qualquer outra dessas linhas de tração, atravessamos diretamente, fazendo uma conexão entre as fibras do oblíquo interno e o tensor da fáscia lata (TFL) a partir da parte de baixo da EIAS e da margem da crista ilíaca. A Figura 6.10 mostra como o TFL se mistura à margem anterior do trato iliotibial (TIT), que, como observamos quando discutimos a Linha Lateral, passa sob o côndilo lateral da tíbia (Fig. 6.11).

Desta vez, no entanto, em vez de nos movimentarmos ao longo dos fibulares, como fizemos com a Linha Lateral, vamos continuar em frente, com uma conexão fascial mais evidente, especialmente para a margem anterior do TIT, na direção do tibial anterior (Fig. 6.12). Essa conexão pode ser facilmente dissecada (Fig. 6.13).

O "violino" do trato iliotibial

Nas pernas, o alongamento dessa seção da LE a partir da EIAS até a parte externa do joelho pode ser realizado por meio de uma fricção, para cima ou para baixo, projetado para liberar a margem anterior só do TIT. Normalmente, usa-se a parte plana da ulna, com o paciente em decúbito lateral. Nessa posição, o TIT se curva sobre a superfície da coxa como as cordas de um violino. Portanto sua ulna atua como um arco: alterando o ângulo do seu braço, você pode trabalhar a conexão entre o glúteo máximo até a parte posterior do TIT, ou (como sugerido aqui para a LE) concentrar-se na porção anterior do TFL até o tibial anterior, logo abaixo do joelho. Perto do joelho, a margem anterior do TIT é fácil de sentir; mais perto do quadril, permaneça em uma linha a partir da EIAS até o meio da parte lateral do joelho.

Como essa área pode ser muito dolorosa quando trabalhada pela primeira vez, repetir várias vezes de uma forma mais suave geralmente dá um bom resultado.

A parte inferior da perna

O tibial anterior passa por baixo e por dentro, atravessando a tíbia inferior para se inserir na cápsula

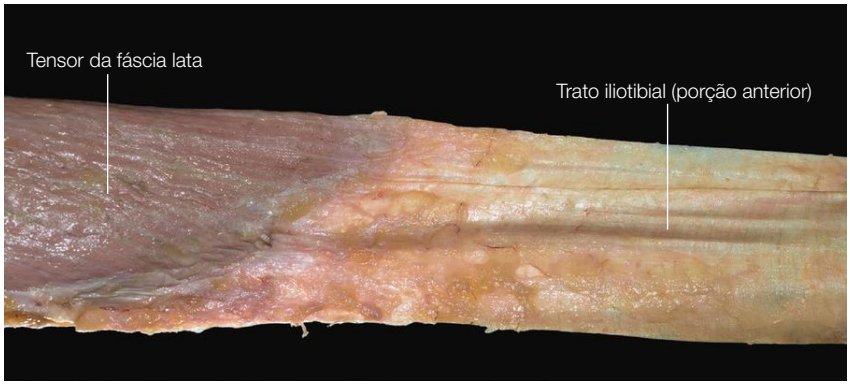

Figura 6.10 A combinação miofascial que chamamos músculo tensor da fáscia lata torna-se o trato iliotibial conforme o músculo vai se afinando – mas todo ele é uma lâmina fascial. 3-9

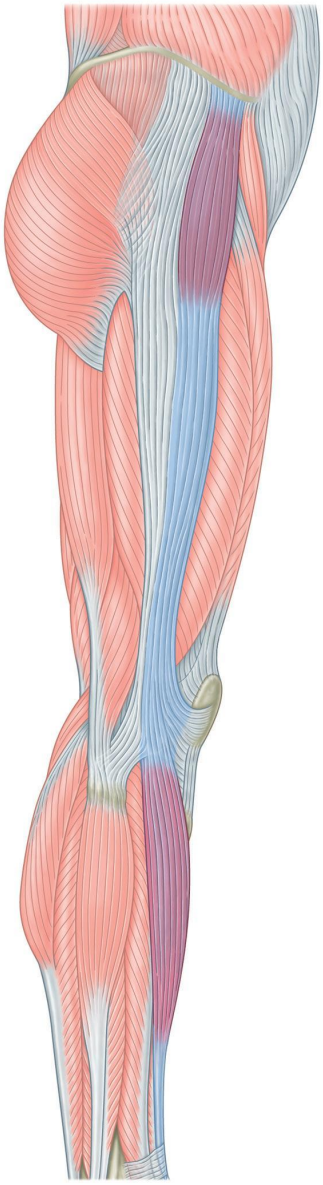

Figura 6.11 A partir da EIAS, a Linha Espiral passa para baixo da margem anterior do trato iliotibial e diretamente sobre o tibial anterior.

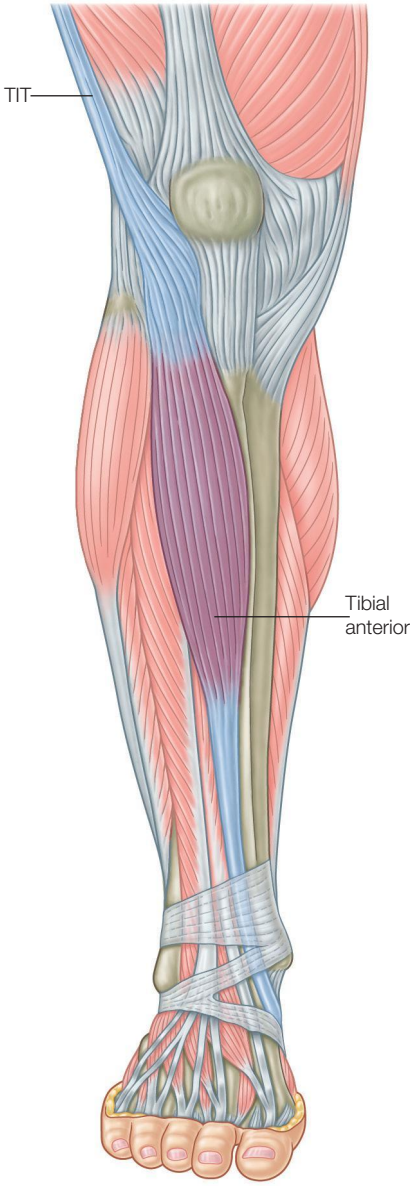

Figura 6.12 O tibial anterior continua a espiral desde a parte externa do joelho através da tíbia até o interior do tornozelo.

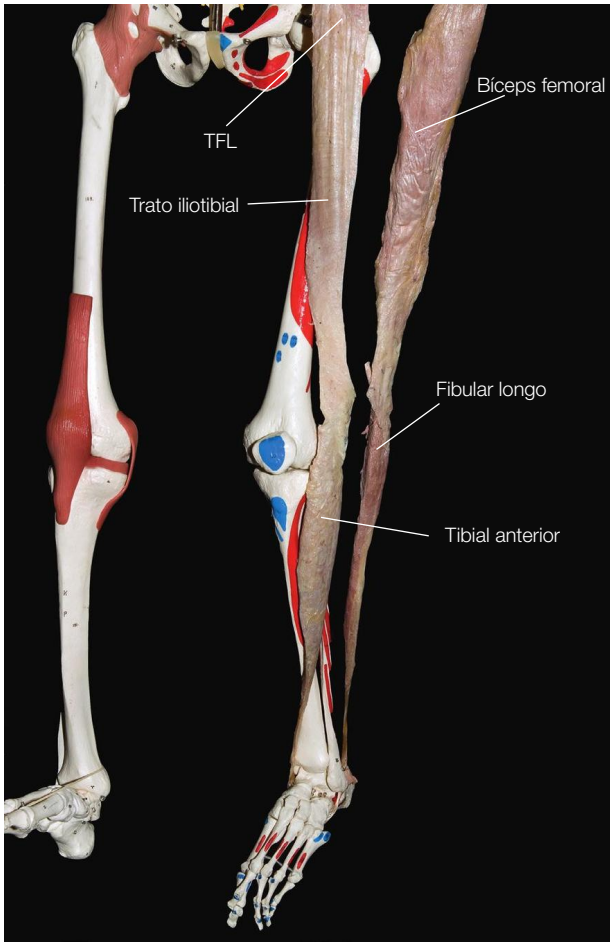

Figura 6.13 A continuidade fascial entre o TIT e o tibial anterior é muito forte e facilmente dissecada.

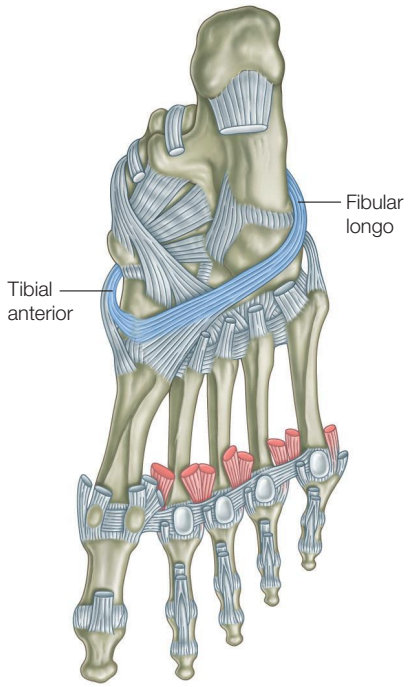

Figura 6.14 A planta do pé, mostrando a visão tradicional da conexão biomecânica entre o tibial anterior e o fibular longo na articulação do 1º cuneiforme com o 1º metatarso.

articular entre o 1º cuneiforme e o 1º metatarso. Na anatomia-padrão, esse parece ser o ponto final da LE até olharmos para o outro lado dessa cápsula articular para encontrar uma conexão fascial direta com o fibular longo, assim como um tendão bifurcado para esses mesmos ossos e a cápsula articular (Fig. 6.14). Em outras palavras, existe tanto uma continuidade fascial quanto mecânica entre o tibial anterior e o fibular longo. Mais uma vez, uma dissecação pode demonstrar facilmente a continuidade fascial dessa "correia" (Fig. 6.15). Essa conexão foi observada antes,[1] mas agora pode ser entendida como parte de uma imagem maior (ver Fig. 6.16 e Discussão 3 sobre a LE e os arcos do pé no final deste capítulo).

Os arcos e o "estribo"

Mesmo no pé, o estribo sob o arco é bastante inacessível, e pode ser mais bem trabalhado a partir da parte inferior da perna. Estranhamente, as duas extremidades dessa correia, o tibial anterior e o fibular

Figura 6.15 A conexão entre o tibial anterior e os tendões do fibular longo pode ser dissecada intacta. Cada um deles se insere no periósteo do 1º metatarso e do 1º cuneiforme, mas estes também se inserem um no outro. Essa conexão raramente é exibida nos livros de anatomia contemporâneos ou de dissecação. Vemos aqui a mesma amostra da **Figura 6.13** posicionada sobre um esqueleto de plástico. 3-11

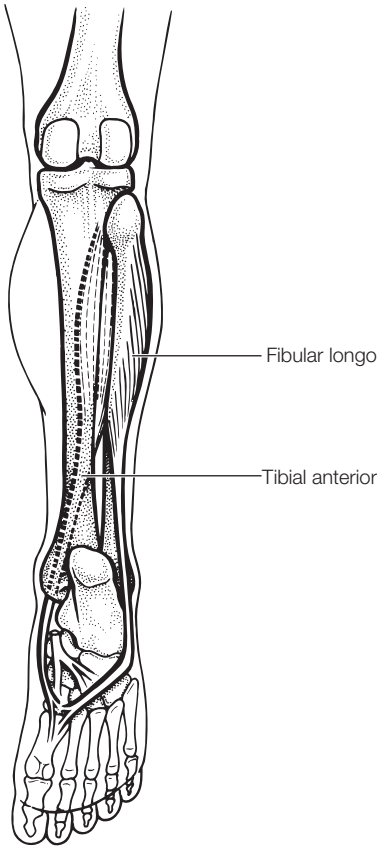

Figura 6.16 A correia (ou estribo, como às vezes é chamada) do tibial anterior e do fibular longo conecta o arco longitudinal medial à parte superior da panturrilha. (Adaptado de Clemente.)

longo, permanecem próximos um do outro na face anterolateral da parte inferior da perna (Fig. 6.12). Como podemos observar quando olhamos a Linha Lateral (Cap. 5), existe um septo fascial entre os dois músculos (ver Fig. 5.7).

No caso de um pé pronado, você descobre com frequência que o tibial anterior está superalongado ou comprimido excentricamente, e o fibular está superencurtado. Por conseguinte, nesses casos, a fáscia do tibial anterior precisa ser erguida, e a do fibular alongada inferiormente, e o tibial em geral precisa de um trabalho reforçado adicional. Em um pé supinado, aplica-se o tratamento inverso. 6-24

A parte posterior da perna

Uma vez sobre o fibular, passamos facilmente ao longo dele até a cabeça da fíbula, como fizemos com a LL, mas desta vez tomaremos o caminho mais óbvio desde a cabeça da fíbula até o bíceps femoral, o isquiotibial lateral (Fig. 6.17). A cabeça longa do bíceps leva-nos até o túber isquiático. Todo esse complexo – que vai do TFL ao TIT passa pela tíbia anterior, pelo fibular longo até o bíceps femoral – pode ser visto como uma

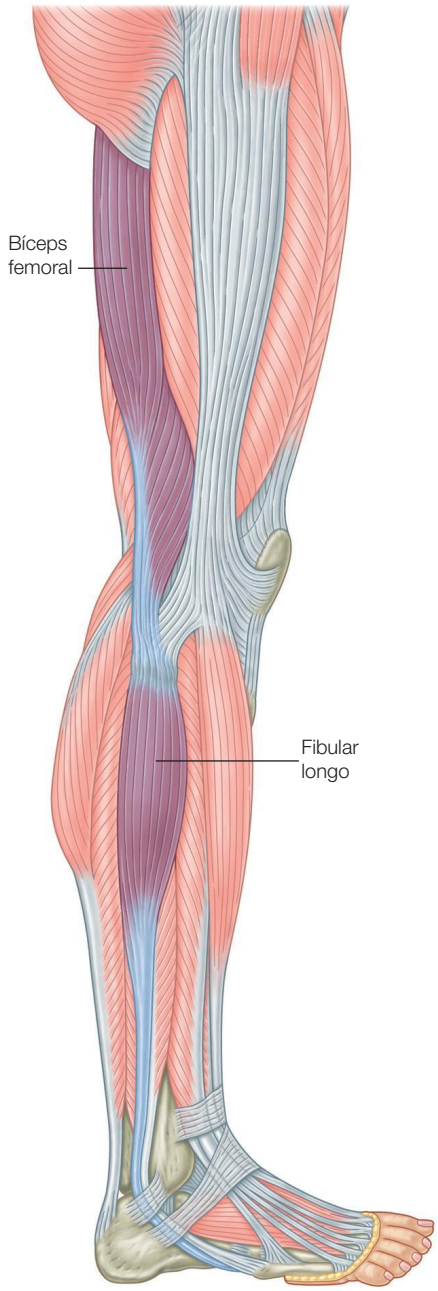

Figura 6.17 Existe uma ligação fascial clara e direta na cabeça da fíbula entre o fibular longo e o músculo bíceps femoral.

"corda de pular" associada que viaja do quadril até o arco abaixo da porção anterolateral da perna, e depois do arco até o quadril acima da face posterolateral da perna (Figs. 6.13, 6.18 e 6.19).

O 4º isquiotibial

No interior da cabeça longa do bíceps femoral, que é um expresso que cruza tanto o quadril quanto

o joelho, encontra-se um importante e não tão óbvio conjunto dos locais. Essa conexão subjacente às vezes pode fornecer a resposta às limitações e aos encurtamentos recalcitrantes dos isquiotibiais para a flexão do quadril e a integração joelho-quadril. O primeiro desses dois locais é a cabeça curta do bíceps, que começa a partir da mesma inserção tendínea na cabeça da fíbula, como a cabeça longa, e passa pela linha áspera aproximadamente a um terço do caminho até o fêmur (Figs. 6.19 e 6.20). Ali existe uma continuidade fascial com a porção do meio do adutor magno, que passa mais abaixo do resto do bíceps femoral para se inserir na face inferior do ramo do ísquio, levemente anterior às inserções dos isquiotibiais.

A cabeça curta do componente bíceps pode ser hiperativa nos joelhos cronicamente flexionados ou com uma tíbia girada lateralmente, enquanto o componente do adutor magno pode contribuir para uma pelve inclinada posteriormente, ou para a incapacidade das articulações do quadril de se flexionar de forma adequada.

Alcançar esse "4º isquiotibial" exige precisão quando se busca sob os isquiotibiais superficiais. Encontre o singular tendão do bíceps femoral no lado posterolateral do joelho, chegando a partir da cabeça da fíbula. A cabeça curta do bíceps pode ser alcançada em torno desse tendão, tanto em seu lado medial quanto lateral. Pode ser mais fácil alcançar o ventre da cabeça curta de um ou do outro lado, por causa da variação individual na anatomia. Com seu paciente em decúbito dorsal e com o joelho flexionado, segure o músculo contra a parte posterior do fêmur, que será esticado e alongado conforme seu paciente abaixa lentamente a perna e o pé até a extensão completa do joelho. A cabeça curta também pode ser alcançada em decúbito lateral, usando a mesma extensão do joelho para alongá-la.

O adutor magno (que também aparece como parte da Linha Profunda Anterior no Cap. 9) pode ser alcançado de uma maneira mais fácil mantendo seu paciente em decúbito lateral com a parte superior do joelho e o quadril flexionado (a coxa deve estar apoiada sobre

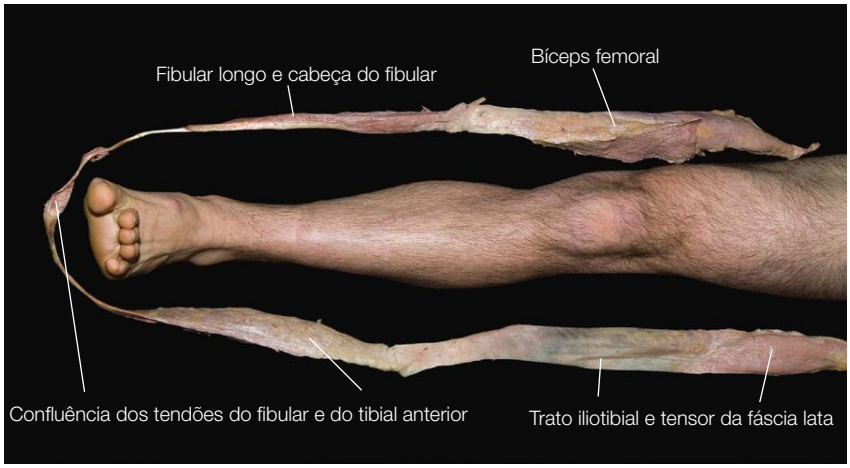

Figura 6.18 Nesta dissecação posicionada em torno de uma perna real, vemos como o arco do estribo tem uma conexão direta com a perna até a pelve.

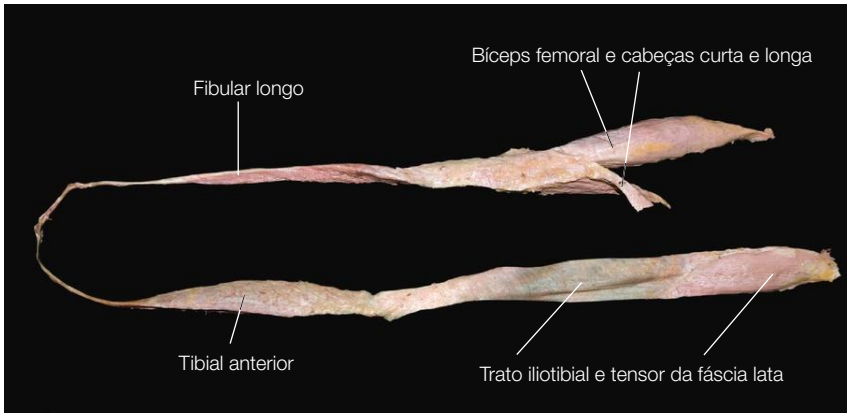

Figura 6.19 Vemos aqui apenas a "corda de pular" da Linha Espiral inferior com a cabeça curta do bíceps femoral rebatida.

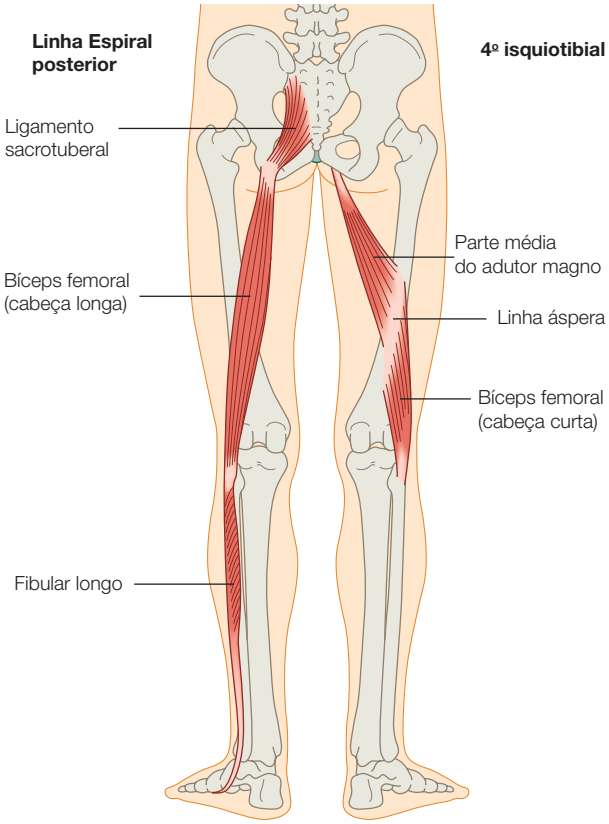

Figura 6.20 Sob o expresso da cabeça longa do bíceps femoral (à esquerda) situa-se um conjunto de dois locais denominado "4º isquiotibial" (à direita). Ele consiste na cabeça curta do bíceps que cursa a partir da fíbula até a linha áspera do fêmur, e da porção média do adutor magno, que cursa a partir do mesmo lugar no fêmur, até o ramo do ísquio logo na frente dos isquiotibiais.

um travesseiro para que a pelve não gire) com a face medial da perna aberta para o trabalho.

Encontre as inserções dos isquiotibiais na face posterior do túber isquiático, e palpe ao longo da margem inferior quase a 2 cm do túber isquiático anterior para encontrar a forte inserção do adutor magno. Peça ao paciente que erga o joelho em direção ao teto, o que isolará esse tendão dos isquiotibiais. Uma vez encontrado, trabalhe o adutor magno para baixo a partir de sua inserção na direção da metade do fêmur, lembrando que esta é uma parte substancial de miofáscia e várias ações podem ser necessárias para atingir a profundidade certa.

Professores do movimento podem isolar essa parte do adutor magno pedindo aos alunos que alonguem flexionando o quadril, mas com os joelhos levemente flexionados. O alongamento ocorrerá um pouco mais profundamente na parte de trás da coxa do que se fizessem a habitual flexão do tronco para a frente com as pernas em linha reta.

A Linha Espiral posterior

A partir do isquiotibial lateral, podemos seguir o trilho deixado pela Linha Superficial Posterior até o ligamento sacrotuberal, através da fáscia sacral e sobre o eretor da espinha no lado contralateral. Dependendo do padrão, no entanto, as forças da LE podem seguir a LSP – transferindo tensão para o mesmo lado da fáscia sacral para os músculos ipsilaterais da coluna (Fig. 6.2A). Esses padrões têm a ver com o comprimento diferente da perna, com a inclinação lateral da pelve, com a perna que é mais ponderada, e podem mudar para padrões estáticos e dinâmicos.

Essa parte final da via dos eretores passa, portanto, perto do início da Linha Espiral, passando sob o romboide, o esplênio da cabeça e do pescoço, para se inserir no occipital (Fig. 6.21). Assim, a LE vem para repousar na parte de trás do occipital, bem perto de onde começamos muitas páginas e vários metros de fáscia atrás.

Essa linha – que é naturalmente expressa em ambos os lados – une cada lado do crânio, indo da parte posterior do pescoço até o ombro oposto, continuando em torno do abdome na frente do quadril do mesmo lado em que começou. A partir daí a linha desce pela parte externa da coxa e do joelho, mas passa por cima da parte da frente da canela para formar uma correia sob o arco interno, que se eleva da parte posterior do corpo para se juntar ao crânio em uma posição apenas medial em relação ao ponto em que começou.

As rotas helicoidais em torno do corpo de modo algum se limitam à Linha Espiral descrita aqui. Veja a discussão no final do Capítulo 8 (Linhas Funcionais) e no Capítulo 10 para uma visão mais ampla.

Considerações gerais sobre movimento: reciprocidade

Obviamente, a LE será tanto alongada quanto contraída pelos movimentos de rotação e torção. Os populares exercícios abdominais (em que se ergue a parte superior do corpo) com torção, em que um cotovelo se dirige ao joelho oposto, envolve a parte superior da LE. As "torções" na ioga vão alongar a LE superior, e a Postura do triângulo e especialmente suas variações são concebidas para envolver toda a linha (Fig. 6.22). Existe uma clara relação recíproca entre os dois lados da linha; sentar (para fixar a pelve) e torcer toda a parte superior do corpo para olhar por cima do ombro direito vai alongar a LE superior esquerda enquanto ela emprega a LE superior direita na contração concêntrica.

Palpação da Linha Espiral

Embora a LE comece com a fáscia aderente na face posterolateral do crânio, sua primeira estação concreta

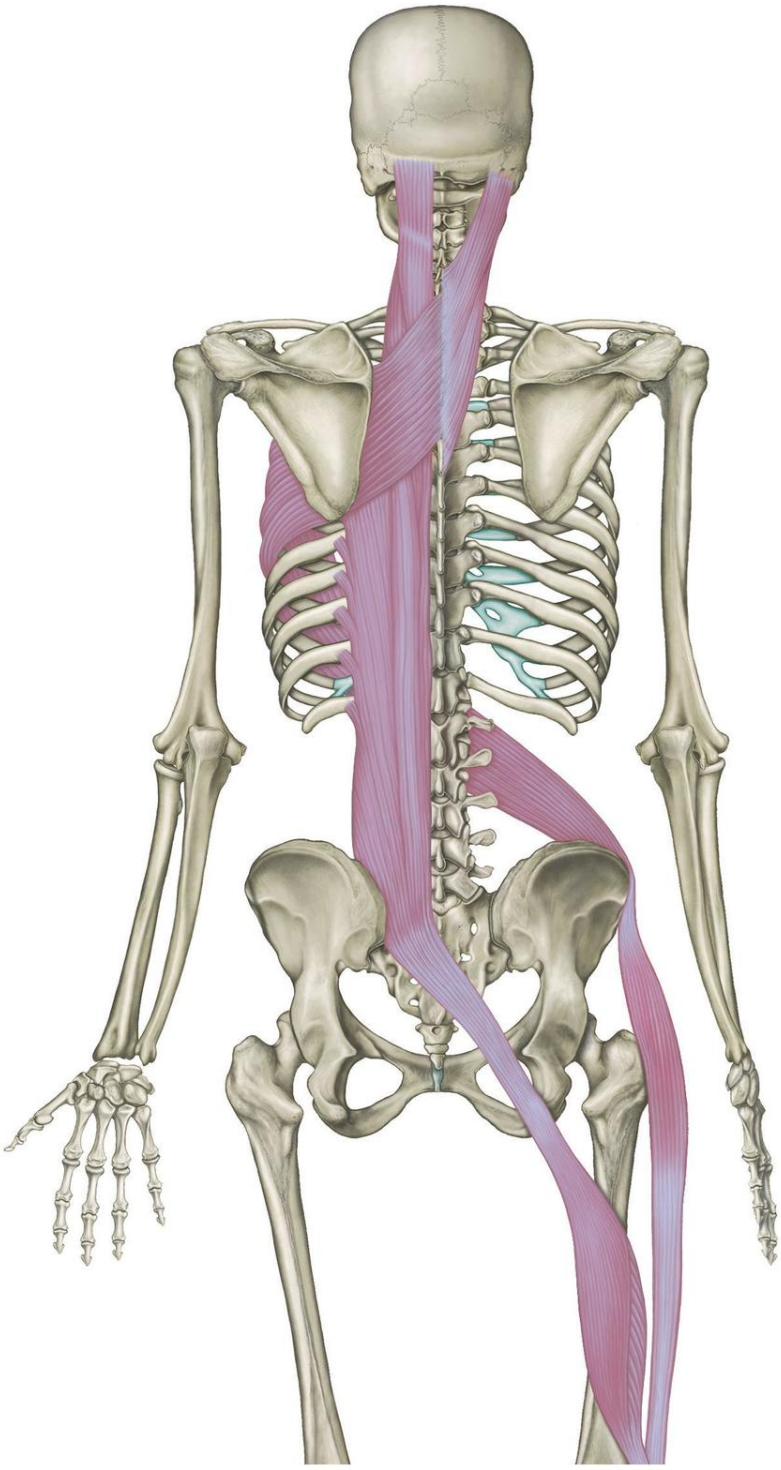

Figura 6.21 A partir do isquiotibial lateral, as conexões da Linha Espiral correm paralelas às conexões da Linha Superficial Posterior na direção do ligamento sacrotuberal, mas atravessam para o outro lado e sobem pelos eretores da espinha até a parte de trás do crânio, no mesmo lado onde começaram.

está na crista occipital que se estende na direção do processo mastoide, e a primeira via é o esplênio da cabeça e do pescoço, que encontramos primeiro como parte da Linha Lateral (Fig. 6.3A). Ela pode ser claramente sentida abaixo da crista occipital, enviesada a partir do lado em direção ao processo espinhoso cervical abaixo do trapézio superficial. Ela irá surgir em seus dedos quando a cabeça estiver voltada para o mesmo

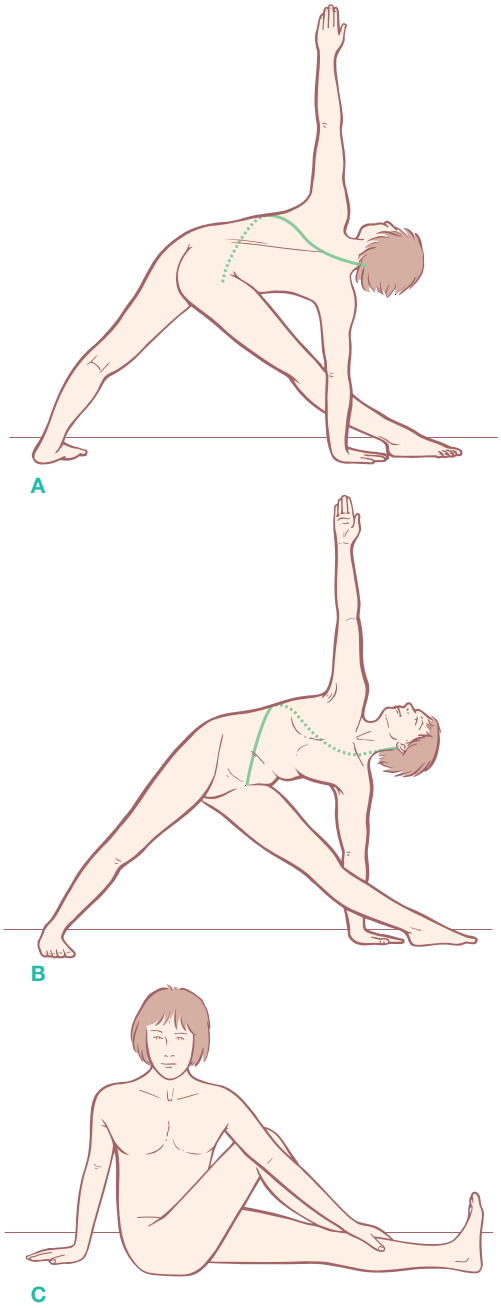

Figura 6.22 As posturas com torção da coluna vertebral, como na Postura do triângulo ou da rotação sentado, são feitas sob medida para alongar a parte superior da Linha Espiral de um lado, enquanto ela é contraída no outro.

lado contra a resistência. Para sentir o esplênio, mantenha seu paciente deitado em decúbito dorsal, com a cabeça apoiada em suas mãos. Afunde os dedos suavemente no tecido mole abaixo do occipital, um pouco distante da linha média. Deixe seus polegares ao longo dos lados da cabeça do paciente. Conforme ele gira no sentido da resistência de seus polegares, o esplênio, com suas fibras inclinadas para baixo e em direção à região torácica superior da coluna, será claramente sentido no mesmo lado apenas um pouco profundo em relação ao fino trapézio.

Em qualquer pessoa os romboides, a próxima via nessa linha, podem ser mais facilmente vistos e sentidos, pois ocupam esse espaço nas suas costas, que é tão difícil de coçar quando temos vontade. Peça ao seu modelo que traga os ombros para cima e ao mesmo tempo, e na maioria das pessoas você verá a forma dos romboides empurrando contra o trapézio sobrejacente.

Se você puder insinuar seus dedos sob a margem vertebral da escápula do seu modelo, poderá sentir onde os romboides continuam no serrátil anterior. A maior parte dessa lâmina larga de músculo, no entanto, é invisível sob a escápula. Em indivíduos magros, a quarta ou quinta tira inferior (que são a parte discutida aqui) pode ser vista do lado de fora da margem do latíssimo do dorso quando o modelo contrai o músculo (p. ex., quando faz uma flexão) (Fig. 6.8).

A ligação da parte anterior do serrátil inferior sobre o oblíquo externo, através da linha alba no oblíquo interno no lado oposto, é bem conhecida e pode ser facilmente palpável ou observada, como na Figura 6.9. Isso nos leva à conexão do oblíquo interno sobre a crista ilíaca anterior e à EIAS.

Para continuar descendo a partir daí, coloque seus dedos sob a margem da crista ilíaca anterior, então abduza e gire medialmente a articulação do quadril (Fig. 6.11). O músculo tensor da fáscia lata (TFL) irá surgir em seus dedos. A partir daí, o trato iliotibial (TIT) pode ser sentido, vagamente na parte superior da coxa, mas com mais clareza conforme você seguir para baixo em direção ao joelho. Com o quadril abduzido e o pé longe do chão, a conexão do TIT em toda a articulação do joelho até o tibial anterior pode ser claramente sentida (Figs. 6.12 e 6.13).

Siga o tibial anterior para baixo até a parte anterior da canela próxima da tíbia e encontre seu forte tendão que emerge debaixo dos retináculos do lado medial da parte anterior do tornozelo. Faça uma forte dorsiflexão e inverta o pé o máximo possível para baixo, para sentir o tendão em direção a sua estação entre o 1º metatarso e o 1º cuneiforme (Fig. 6.14).

O fibular longo começa logo do outro lado dessa inserção, com uma continuidade fascial através da fáscia da cápsula articular, mas isso é muito difícil de sentir, exceto pela implicação, por causa da miofáscia sobrejacente e do estofamento fascial na parte inferior do pé (Fig. 6.15). Quase todo o resto do tendão fibular longo passa sob a parte mais profunda do pé, cursando através de um canal no cuboide (novamente muito difícil de sentir) e emergindo em nossos dedos apenas sob o maléolo lateral do tornozelo (Fig. 6.17). Dois tendões serão palpáveis nessa região, mas o tendão fibular curto (que faz parte da LL, mas não da LE) será supe-

Figura 6.23 Um padrão postural comum envolvendo o encurtamento de um lado da Linha Espiral superior – neste caso, o lado direito da Linha Espiral está realmente curto do lado direito desde a cabeça até o lado direito do quadril passando pelo ombro esquerdo e pelas costelas. A cabeça deslocada e/ou inclinada para um lado, as diferenças nas posições dos ombros, e um deslocamento ou torção na caixa torácica – tudo isso está presente neste modelo – qualquer um desses padrões deveria alertar o médico para um possível desequilíbrio no padrão da Linha Espiral.

rior ao nosso tendão fibular longo e irá claramente se dirigir, e se inserir, à base do 5º metatarso.

A miofáscia do fibular longo passa pela parte externa da perna até a cabeça do fibular, onde existe uma ligação clara, palpável, e que pode ser facilmente dissecada até o isquiotibial lateral e até o bíceps femoral. Siga o tendão isquiotibial até a parte posterior externa da perna para chegar ao túber isquiático. A partir daí a conexão da LE passa sobre o ligamento sacrotuberal, a fáscia sacral e o eretor da espinha. (A palpação dessas estruturas é discutida em conexão com a Linha Superficial Posterior no Cap. 3, pp. 107-108, por isso não vamos repeti-la aqui.)

Discussão 1

A Linha Espiral superior e as rotações posturais do tronco

Por causa da conexão mecânica em vez da conexão direta através da pelve na EIAS, e da rotatória dos vetores que afetam a posição da EIAS, as porções superior e inferior da LE com frequência, embora nem sempre, trabalham em separado; de toda forma, elas são mais fáceis de discutir separadamente. As duas partes permanecem ligadas, é claro, e podem trabalhar em conjunto, mas também são capazes de cantar em tons diferentes.

A porção superior da LE, a partir do occipital ao redor da cintura escapular contralateral até a EIAS (Fig. 6.7), está em uma posição perfeita para mediar as rotações na parte superior do corpo (Fig. 6.23). "Mediar", pois a experiência clínica sugere que a Linha Espiral apenas algumas vezes é a ***causa*** dessas rotações ou torções posturais, mas está frequentemente envolvida na compensação das mais profundas torções da coluna vertebral que podem vir de qualquer uma das fontes estruturais ou funcionais (ver também Cap. 9 sobre a Linha Profunda Anterior). 6-25

Assim, o complexo da miofáscia da LE pode ser usado nos movimentos diários ou nos exercícios específicos para criar torções, ou pode ser usado como um curativo postural superficial em uma escoliose mais profunda ou em outra rotação axial. Qualquer rotação do *core* vai afetar as linhas superficiais, mas nenhuma será mais afetada do que a LE, que muitas vezes está bloqueada em um padrão compensatório. Se o padrão do ***core*** na coluna vertebral é uma rotação para a direita, o padrão compensatório de redução na LE geralmente envolve um encurtamento na parte esquerda da LE para contrabalancear. O efeito disso é fazer com que o corpo olhe diretamente para a extremidade, mas na verdade o corpo estará tanto limitado quanto diminuído. (Pegue uma toalha e a torça, e observe como seu comprimento diminui –, qualquer trama quando torcida fica mais curta e a trama fascial não é uma exceção.)

Uma vez que esse padrão foi reconhecido, é importante liberar primeiro a redução compensatória, antes de tentar liberar os músculos do ***core*** da coluna vertebral. Essa é a intenção de trabalhar esses padrões sobre a LE. Por favor, observe bem: quando se relaxa um padrão tão compensatório na LE, a rotação do ***core*** geralmente torna-se mais evidente, de modo que o paciente pode relatar a sensação ou observar uma maior torção no momento em que está trabalhando com você. É importante mostrar-lhe o que está acontecendo – porque apenas depois de remover a rotação da redução compensatória na LE é que se pode efetivamente avançar e trabalhar com a rotação do ***core*** na Linha Profunda Anterior ou nos músculos profundos da coluna vertebral.

Por causa da interação entre padrões mais profundos e superficiais, é muito grande o número de modificações específicas e modos individuais de usar a LE na rotação. Encurtamento postural diretamente acima da linha desde a EIAS até o crânio produz uma postura característica, que todo terapeuta irá reconhecer observando a Figura 6.23.

Conforme a linha traciona através da fáscia abdominal por meio dos oblíquos internos e externos a partir do quadril até o serrátil oposto, ela protrai a caixa torácica para esse lado, e em geral o ombro acompanha esse trajeto. Isso normalmente traciona a parte superior das costas e/ou inferior do pescoço na direção do ombro, de modo que a cabeça se desloca na direção do ombro, inclinando-se às vezes para o lado oposto – tudo isso é visível na Figura 6.23. O padrão é discernível na ausência de outras

forças ou, por vezes, na competição com essas outras forças. Um músculo pressionado individualmente (p. ex., o infraespinal) ou uma tração que compete a partir de outra linha (p. ex., uma Linha Lateral curta no mesmo lado que a LE em questão) irá modificar e talvez obscurecer, mas não destruir, o padrão criado pelo encurtamento na LE superior.

Em virtude do peso e das forças que competem na pelve, a LE raramente traciona a EIAS para fora do lugar a partir de cima, a partir do ombro ou das costelas. É, no entanto, bastante comum ter partes dessa linha pressionadas sem que a tensão seja transferida ao longo da linha. Assim, uma seção da LE pode encurtar sem que o encurtamento seja passado para as seções seguintes. Em alguns casos, a seção que vai do crânio ao serrátil pressiona sem o envolvimento do abdome, ou este pode tracionar através do pescoço sem que o ombro seja protraído no processo. Costumamos avaliar a LE desde a EIAS em direção à cabeça, e não o contrário.

A prática é necessária para discernir as modificações específicas no padrão, mas ali há quatro "bandeiras vermelhas" que devem alertar o terapeuta para um possível ou provável desequilíbrio na LE: (1) desvios ou inclinações na posição da cabeça em relação à caixa torácica, (2) um ombro mais para a frente do que o outro, (3) a caixa torácica lateral desvia em relação à pelve, ou (4) diferenças na direção do esterno e do púbis, que geralmente também podem ser lidas como diferenças acentuadas na medição de um arco costal (onde a margem externa do músculo reto do abdome cruza as cartilagens costais) em oposição à EIAS. Na Figura 6.9, por exemplo, a medida a partir das costelas esquerdas até o quadril direito é claramente mais longa do que a medida correspondente das costelas do lado direito até o lado esquerdo do quadril. Na Figura 6.23, ela é menor a partir das costelas esquerdas até o quadril direito do que o seu inverso, mas isso não é tão facilmente detectado em uma foto pequena. Uma medição exata não é necessária; se não é fácil dizer qual dessas linhas é a mais curta, então provavelmente não há um problema significativo da LE nesse nível.

A Figura 6.24 mostra exemplos de outros padrões de desequilíbrio, principalmente na Linha Espiral direita que se estende ao redor do ombro esquerdo e da costelas.

Discussão 2

A LE e a postura da cabeça para a frente

O serrátil anterior, como observado anteriomente, é um músculo complexo, uma ampla combinação de um músculo quadrado com um triangular que tanto estabiliza quanto controla o ombro. No começo de nossa história filogenética, o serrátil foi o principal responsável pela criação de uma correia para apoiar a caixa torácica dentro da verticalidade da escápula (ver Cap. 7).

A B

Figura 6.24 Os padrões mais comuns da Linha Espiral observados na postura ereta. Em (A) a LE direita é tracionada por todo o caminho até o tornozelo direito. Em (B) a LE esquerda está tracionando a parte superior do corpo na direção da perna esquerda.

As tiras inferiores do serrátil pertencem realmente à LE, mas as tiras intermediárias se conectam umas com as outras através da linha central na parte inferior do esterno, sob o músculo peitoral maior, na altura da "linha do sutiã". (ver também o Apêndice 1 – isso corresponde à faixa peitoral de Schultz.) Isso cria uma vantajosa "via secundária" para a LE, onde você vê a onipresente postura de cabeça para a frente.

Se seguirmos essa linha a partir da linha média um pouco acima do processo xifoide, em torno das tiras intermediárias do serrátil até o meio do romboide e através do esplênio da cabeça, chegamos ao crânio no lado oposto (Fig. 6.25). Para ver ou sentir isso por si mesmo – e vale a pena entender esse padrão –, pegue uma fita de tecido de 2 a 2,5 m, como uma faixa de ioga ou uma tira de gaze, fique em pé atrás de seu modelo, coloque o meio da faixa acima do xifoide na linha do sutiã e leve as duas extremidades para a parte de trás do modelo, cruze-as entre as escápulas para "prendê-las" ao crânio e use suas mãos para segurá-las. (Você pode fazer isso em si mesmo, mas é difícil não se enrolar todo.)

Peça ao modelo que leve a cabeça mais à frente do resto do corpo. Observe como a faixa comprime e traciona para trás sobre o esterno. Por isso, muitas pessoas com

uma anteriorização da cabeça também têm a faixa do peito comprimida, e esta é uma importante avenida para a transmissão da tensão. Para ver como a faixa do peito diminui seu peso na respiração do modelo, traga progressivamente a cabeça dele para trás e vá soltando lentamente a faixa fascial que conecta os dois serráteis. Além de aliviar essa linha, isso ajuda a restaurar a excursão completa do tórax na respiração.

Discussão 3

Os arcos do pé e a inclinação pélvica

Compreender os padrões permite intervenções nos tecidos moles altamente específicas, lógicas e eficazes. Há muito que se reconheceu que juntos o tibial anterior e o fibular longo formam um "estribo" sob o sistema de arco do pé. O tibial traciona para cima uma porção fraca do arco longitudinal medial, o tendão fibular apoia o cuboide, a pedra angular do arco lateral, e juntos eles não deixam que a parte proximal do arco transverso desabe (ver Fig. 6.15).

Além disso, há uma relação de reciprocidade entre os dois: um tibial frouxo (ou "superalongado") associado a um fibular contraído (ou "superencurtado") contribuem para um pé evertido (pronado) com a tendência de queda no o arco medial (ver Fig. 6.16). O padrão oposto, um tibial encurtado e um fibular tensionado tendem a criar um pé invertido (supinado) com um arco aparentemente elevado e o peso deslocado lateralmente sobre o pé.

Com toda a LE em mente, podemos expandir esse conceito para incluir toda a perna: o tibial se conecta ao reto femoral (LSA), ao sartório (rota alternativa da LSA) e ao TIT e TFL (LE). Todas essas conexões avançam além do osso do quadril: a EIAS e a EIAI. O fibular se conecta através da cabeça longa do bíceps femoral ao túber isquiático, ou em outras palavras, ao osso muito posterior do quadril (Fig. 6.19).

Assim, o estribo ou "correia" criado pelo tibial e pelo fibular se estende para cima da perna até a pelve e tem relação com a posição pélvica (Fig. 6.26): uma inclinação pélvica anterior traria a EIAS para mais perto do pé e, dessa forma, removeria o suporte tensional superior do tibial, criando uma tendência (mas não uma certeza) a um arco medial caído (A). Por outro lado, a inclinação pélvica posterior tenderia a tracionar o tibial para cima e afrouxar o fibular, criando a tendência para um pé invertido (B).

Observe outra implicação: uma LE encurtada na parte de trás da perna poderia subjugar a parte anterior da LE e produzir tanto uma pelve posterior como um pé evertido (Fig. 6.27A). Quando vemos esse padrão, sabemos que a parte posterior da LE inferior deve ter algum encurtamento significativo ao longo dessas linhas. No padrão inverso (B),

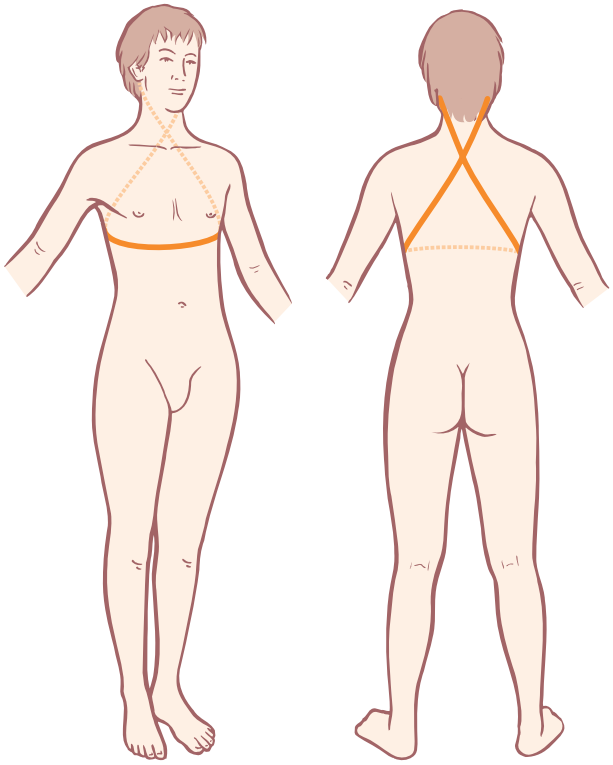

Figura 6.25 A conexão entre os dois músculos serráteis através de toda a parte inferior do esterno continua até a LE para se conectar na postura da cabeça para a frente e na respiração limitada.

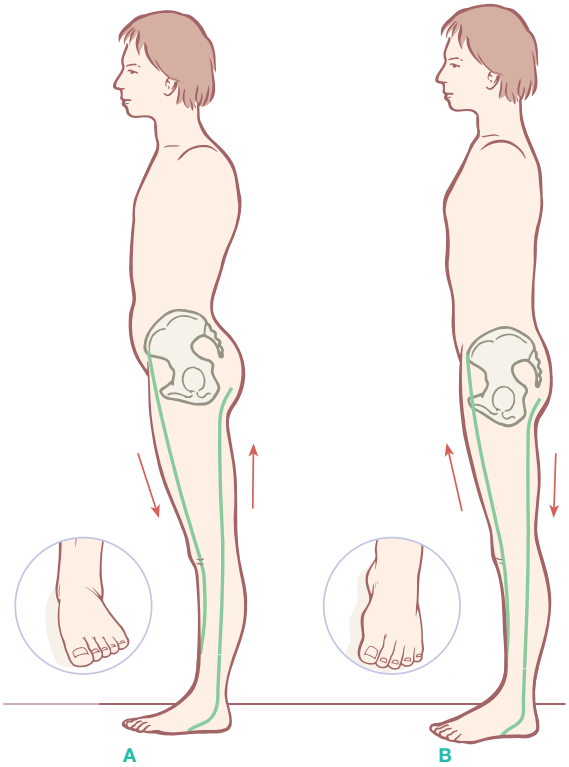

Figura 6.26 O padrão da correia sob o pé pode ser estendido, através da Linha Espiral, para se conectar com o ângulo de inclinação da pelve.

um pé invertido com uma inclinação anterior da pelve aponta para um encurtamento ao longo da parte anterior da LE inferior (tibial anterior – TIT anterior), embora esse padrão também possa estar ligado a uma Linha Profunda Anterior encurtada (ver Cap. 9).

Discussão 4

A Linha Espiral inferior e o alinhamento dos joelhos

A LE pode afetar o alinhamento do joelho (a capacidade do joelho para seguir alinhado para a frente e para trás na marcha, mantendo mais ou menos o mesmo vetor direcional que o quadril e o tornozelo).

Para avaliar o alinhamento do joelho, você pode observar enquanto seu paciente anda em linha reta até você ou se distancia de você e ver como os joelhos se movem durante as diferentes fases da marcha. Uma avaliação alternativa é pedir para que ele fique diante de você com os pés paralelos (ou seja, os 2º metatarsos estão paralelos). Peça-lhe que traga os dois joelhos para a frente, com os pés no chão e com a parte de cima do corpo ereta – sem empinar as nádegas para trás nem colocando-as seriamente para baixo para provocar uma inclinação para trás na caixa torácica – e veja como os dois joelhos se alinham (Fig. 6.28). Se um ou ambos os joelhos estão se voltando para dentro, um em direção ao outro, conforme ele os traz para a frente, toda a correia inferior da LE pode estar comprimida nesse lado.

Quando observamos como a LE corre a partir da EIAS na frente da pelve para o lado externo do joelho e em seguida para baixo até o interior do tornozelo, podemos ver claramente como comprimi-lo pode afetar a direção do joelho, tracionando a parte externa do joelho em direção a uma linha que corre diretamente da EIAS até o tornozelo medial (Fig. 6.29). Afrouxar essa linha acima ou abaixo antes do trabalho local do tecido mole, ou antes de indicar um exercício corretivo para restaurar a movimentação adequada do joelho, vai aumentar muito a eficácia do tratamento. Se o joelho corre lateralmente durante a flexão na posição ereta, aumentar o tônus da posição ereta na LE anterior inferior pode ajudar a equilibrar essa tendência.

Discussão 5

O "pé calcanhar" e a articulação sacroilíaca

Há muito que se observou que os ossos do pé se dividem de forma bastante nítida abaixo de um eixo longitu-

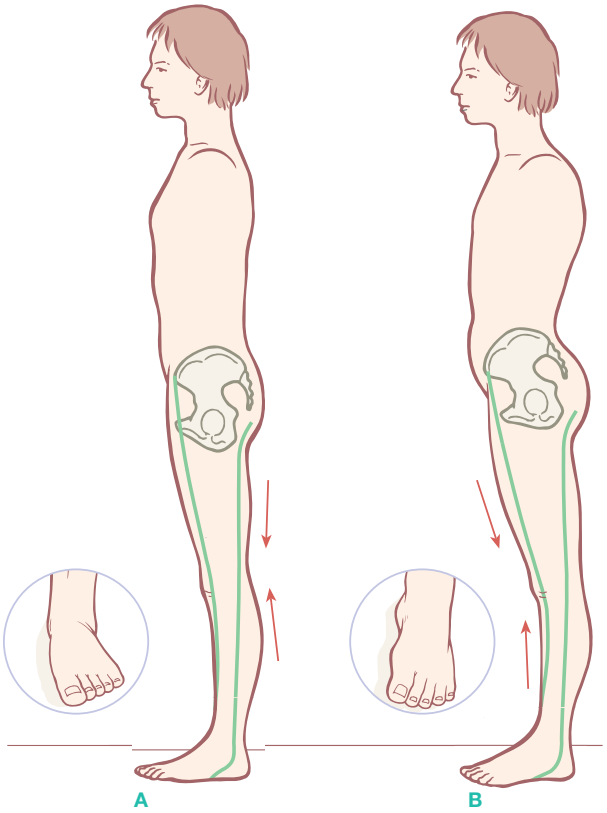

Figura 6.27 O encurtamento na parte da LE inferior pode criar padrões complementares àqueles observados na Figura 6.23.

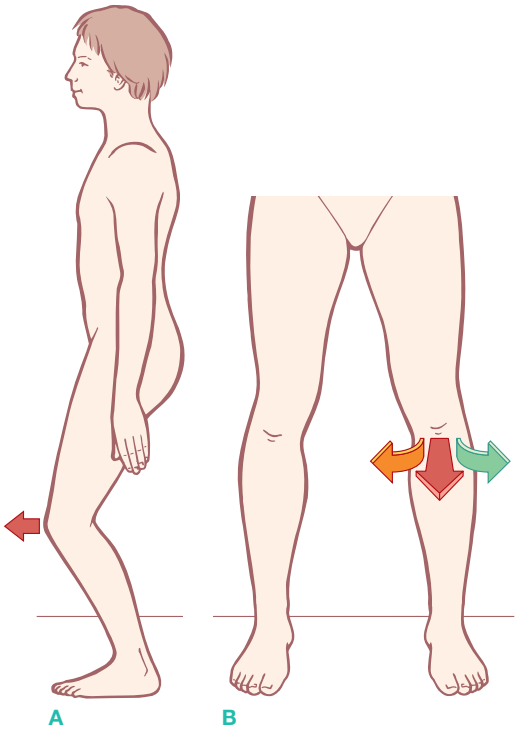

Figura 6.28 Para uma avaliação do alinhamento do joelho, deixe ambos os joelhos virarem para a frente com a pelve para dentro e os calcanhares no chão, e observe o "farol" do joelho para ver se ele se alinha com o interior ou o exterior conforme vai para a frente ou para trás.

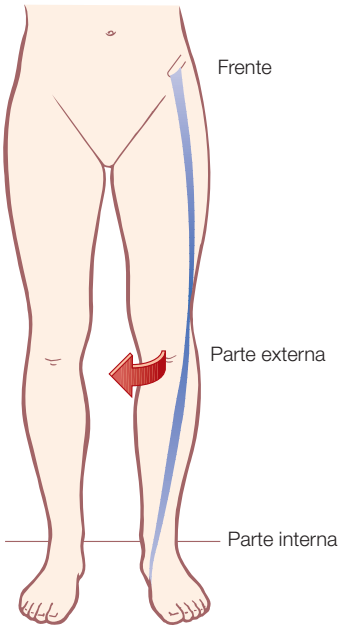

Figura 6.29 Como a Linha Espiral passa pela frente do quadril até a parte externa do joelho e a parte interna do tornozelo, comprimi-la pode acabar induzindo a rotação medial no joelho.

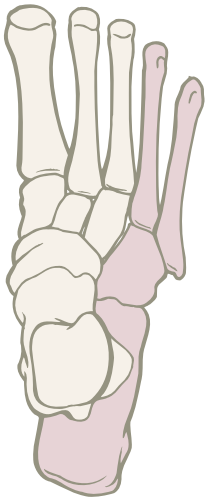

Figura 6.30 O pé divide-se de uma forma bastante perfeita em ossos do arco medial e naqueles do arco lateral. Alguns bailarinos chamam isso de "pé apoiado nos dedos" e "pé apoiado no calcanhar", respectivamente.

dinal nos ossos que constituem o arco medial e naqueles que compreendem o arco lateral (Fig. 6.30).

Usando alguns termos da dança, poderíamos nos referir a eles como o "pé apoiado no calcanhar" e o "pé apoiado nos dedos". O pé apoiado nos dedos é claramente concebido para suportar o peso principal: se você ficar em pé e deixar seu peso oscilar sobre os dedos dos pés, irá sentir uma pressão que vai das três primeiras cabeças dos metatarsos até o tálus. Observar como as linhas do tálus se alinham com o principal osso que suporta o peso da canela, a tíbia, só reforça nossa convicção. Balançar para a frente e manter seu peso sobre os dois dedos laterais, a menos que você esteja muito acostumado com isso, é muito difícil de fazer, e quase impossível de manter.

É evidente que o calcanhar não suporta o peso na posição ereta e na marcha, mas os dois dedos externos dos pés e os ossos associados (4º e 5º metatarsos e o cuboide) são realmente concebidos mais como equilibradores, estabilizadores para a canoa do pé (Fig. 6.31).

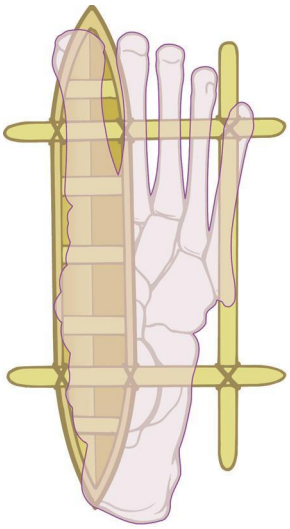

Figura. 6.31 Em termos de função, os ossos do arco medial podem ser vistos como a principal "canoa" de suporte do peso, enquanto os ossos do arco exterior atuam como uma "balança", equilibrando e estabilizando, mas não suportam tanto peso.

Quando olhamos acima do pé apoiado no calcanhar, encontramos a fíbula, singularmente escondida sob o côndilo tibial (Fig. 6.32). Sua posição não é adequada para suportar o peso, na verdade ela parece mais bem colocada para resistir à tração para cima, em vez da tração para baixo. Embora oito músculos tracionem a fíbula para baixo a partir do pé, um dos maiores músculos, o bíceps femoral, traciona diretamente para cima e sobre ela.

Se traçarmos toda essa ligação, podemos ligar o pé apoiado no calcanhar – em outras palavras, o arco lateral – à articulação sacroilíaca através do fibular, ao bíceps femoral e ao ligamento sacrotuberal (ver Fig. 6.20). De acordo com nossa experiência clínica, o sucesso e o po-

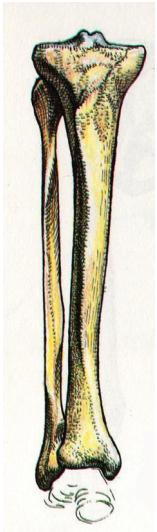

Figura 6.32 Acima dos ossos do arco lateral está a fíbula, que claramente não está posicionada para transferir o peso para baixo. Ao contrário, sua posição, escondida sob o côndilo da tíbia, sugere que em vez disso ela foi concebida para resistir à tração ascendente. (Reproduzido com permissão de Grundy, 1982.)

der de exploração das manipulações articulares sacroilíacas de nossos colegas quiropraxistas e osteopatas pode ser sensivelmente aumentado com a criação de mais equilíbrio nos tecidos moles do pé apoiado no calcanhar, do fibular, da cabeça da fíbula e dos isquiotibiais laterais. Em outras palavras, as posições do calcanhar e do arco lateral referem-se à estabilidade das articulações sacroilíacas via LE posterior inferior.

Discussão 6

O cruzamento da Linha Espiral média no sacro durante a marcha

A adição de um terceiro cruzamento da Linha Espiral na altura da linha média para esta edição baseia-se na observação das exigências da estabilidade pélvica. Os movimentos complexos do sacro e dos ossos do quadril (ílio, ísquio e púbis) na marcha foram bem documentados em outro lugar.[2] Aqui vamos nos concentrar no papel da Linha Espiral na modulação desses movimentos, mantendo a mobilidade do sacro dentro de limites estáveis.

Na fase de impulso para deixar o solo com o pé esquerdo, o pé direito está para a frente entre o calcanhar e a descarga do peso, o ligamento sacrotuberal no lado direito, ligado pela fáscia alongada e tensionada ao calcanhar direito, impede o excesso de nutação do sacro, enquanto os ligamentos sacroilíaco e dorsal longo no lado esquerdo impedem a contranutação sacral excessiva conforme a frente da pelve esquerda é tracionada na flexão.

Essas duas limitações ligamentares coordenadas estão ligadas através do sacro pelos tecidos fasciais da Linha Espiral. Existe, portanto, uma continuidade fascial que vai do túber isquiático ao outro lado da linha média e superior à espinha ilíaca posterossuperior esquerda (Fig. 6.33). À medida que a marcha prossegue por meio da fase de balanço, os dois conjuntos de ligamentos cedem para permitir o movimento da articulação da espinha ilíaca da nutação à contranutação ou vice-versa, no lado oposto. Conforme chegamos à fase de impulso para deixar o solo com o pé direito, com a articulação da espinha ilíaca direita fechada em contranutação e a da esquerda em nutação, o ligamento sacrotuberal esquerdo e os ligamentos sacroilíaco e longo dorsal direitos cruzam o sacro a partir

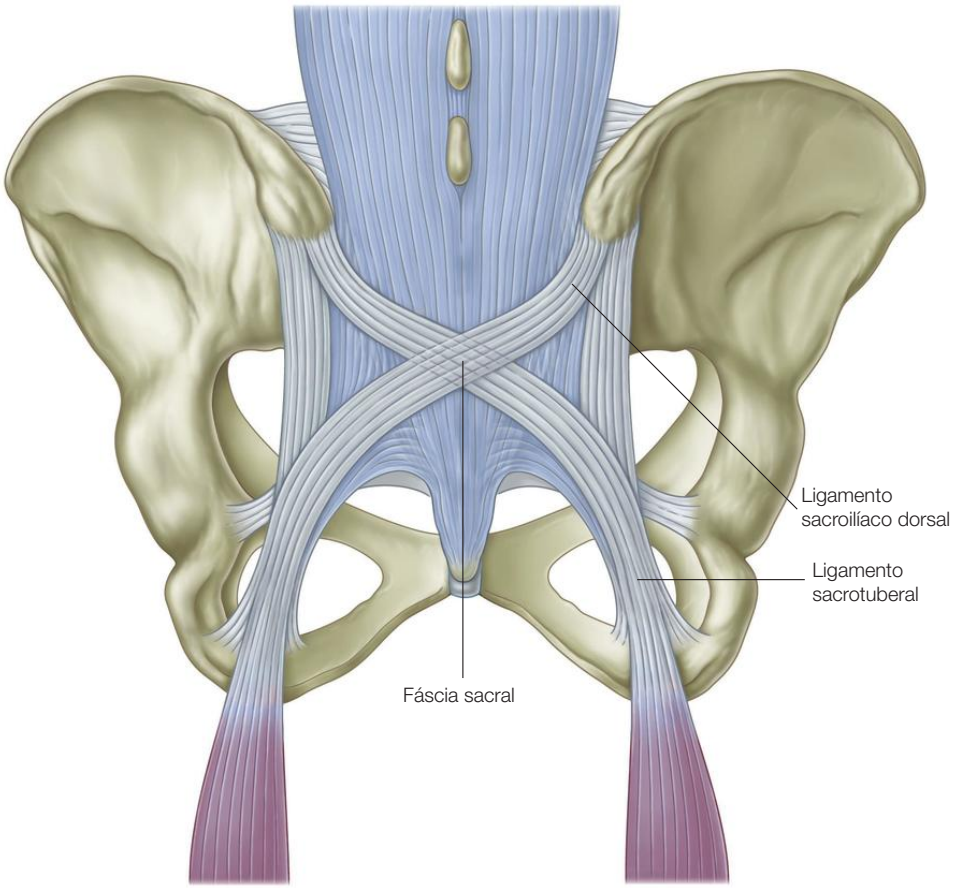

Figura. 6.33 Em um passo para a frente com o pé direito, os ligamentos sacrotuberal direito e sacroilíaco dorsal longo esquerdo se combinam para limitar o movimento intrapélvico nas articulações sacroilíacas enquanto seus complementos são aliviados. O oposto ocorre quando a perna esquerda avança e a direita retorna.

do túber isquiático esquerdo até a EIPS direita durante a suspensão do calcanhar e a descarga do peso sobre o pé esquerdo. 6-6

Na marcha, portanto, esse complexo, cuja tensão é modulada a partir de baixo pelos isquiotibiais e a partir de cima pelos multífidos sacrais e o iliocostal lombar (ver Fig. 6.21), vincula toda a Linha Espiral posterior à estabilidade pélvica. O não funcionamento correto desse sistema – e significativamente os movimentos assimétricos ali são mais comuns do que o contrário, e muitas vezes acompanhados de padrões de dor – exige uma visão global.

A atenção aos mecanismos internos da pelve (manipulação pela osteopatia ou quiropraxia) será reforçada pelo equilíbrio dos tecidos moles dessas estruturas ligamentares e pelo alongamento muscular ou tonificação para uniformizar as forças que atravessam o sacro de um passo a outro. Isso aponta para a necessidade de práticas multidisciplinares ou profissionais multitalentosos que possam abordar todos os elementos dessa situação: as articulações cinemáticas, a camada ligamentar, o tônus miofascial e a coordenação do recrutamento.

Referências bibliográficas

1. Clemente C. Anatomy, a regional atlas of the human body. 3rd ed. Philadelphia: Lea and Febiger; 1987: Fig. 506.
2. Vleeming A, editor. Movement, stability, and lumbopelvic pain. 2nd ed. Edinburgh: Elsevier; 2007.

Linhas do Braço

7

Visão geral

Neste capítulo, identificamos quatro meridianos miofasciais distintos que correm desde o esqueleto axial pelas quatro camadas do ombro até os quatro quadrantes do braço e os quatro "lados" da mão, ou seja, o polegar, o dedo mínimo, a palma e o dorso da mão. Apesar dessa simetria aparentemente nítida, as Linhas do Braço (Fig. 7.1) exibem mais "travessões" de ligações miofasciais entre essas continuidades longitudinais do que as linhas correspondentes nas pernas. Como ombros e braços humanos são especializados para a mobilidade (em comparação com nossas pernas mais estáveis), esses múltiplos graus de liberdade requerem linhas de controle e de estabilização mais variáveis e, portanto, mais ligações entre as linhas. No entanto, os braços estão alinhados de uma maneira bastante lógica, com uma linha profunda e uma linha superficial ao longo da parte anterior do braço, e uma linha profunda e uma superficial ao longo da parte posterior do braço (Fig. 7.2/Tab. 7.1). As linhas no braço são nomeadas em função do seu posicionamento conforme cruzam o ombro (Fig. 7.3). (No Cap. 8 analisamos as extensões dessas linhas que conectam desde o lado contralateral do ombro até a cintura pélvica do membro inferior oposto.)

Função postural

Uma vez que os braços pendem a partir da parte superior do esqueleto em nossa postura ereta, eles não são parte da "coluna" estrutural como tal. Por isso, incluímos o membro apendicular inferior em nossa discussão sobre as linhas cardinais e espiral, mas deixamos os braços para uma apreciação em separado. Dado o seu peso, no entanto, e suas múltiplas ligações com nossas atividades cotidianas, como dirigir e utilizar o computador, as Linhas do Braço têm uma função postural: a tensão que parte do cotovelo afeta o meio das costas, e o ombro mal posicionado pode criar uma resistência significativa sobre as costelas, o pescoço, a função respiratória e muito mais. Este capítulo detalha as linhas de tração sobre o esqueleto axial a partir dos braços quando relaxados, bem como as linhas de tensão que entram em ação quando os braços são utilizados no trabalho ou no esporte, sustentando o corpo como em uma flexão ou nas posturas invertidas da ioga, ou na suspensão dos braços, como nos exercícios na barra fixa ou nas brincadeiras em uma árvore. 1-3

Função do movimento

Nas inúmeras atividades manuais diárias, como examinar, manipular, reagir ao entorno e movimentar-se pelo ambiente, nossos braços e mãos, em estreita conexão com nossos olhos, as realizam por meio dessas continuidades tensivas. As Linhas do Braço atuam por intermédio dos dez ou mais níveis de articulações no braço para trazer as coisas até nós, afastá-las, puxar, empurrar ou estabilizar nosso próprio corpo, ou simplesmente manter alguma parte do mundo imóvel para nossa análise e modificação. Essas linhas se conectam sem problemas com as outras linhas, especialmente com as linhas helicoidais – as Linhas Lateral, Espiral e Funcionais (Caps. 5, 6 e 8, respectivamente).

As Linhas do Braço em detalhe

Os padrões comuns de compensação postural associados às Linhas do Braço provocam todos os tipos de problemas no ombro, bem como problemas no braço e na mão, geralmente envolvendo ombros que estão sendo protraídos, retraídos, levantados ou "curvados" (rotação medial e inclinação anterior da escápula). Na maioria das vezes, essas compensações baseiam-se na falta de sustentação da caixa torácica, o que nos leva a

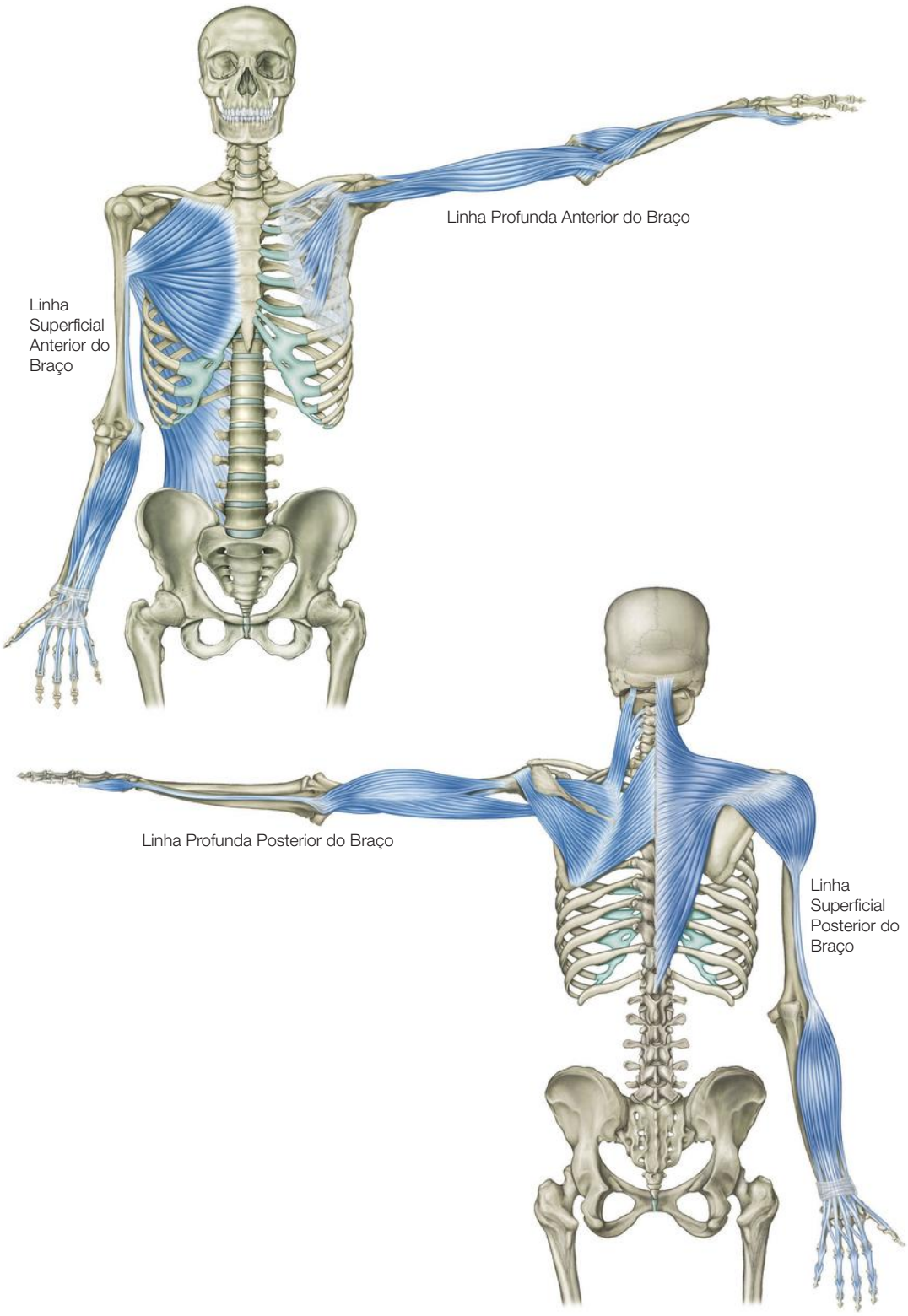

Figura 7.1 As Linhas do Braço.

procurar a solução nas linhas cardinais, bem como na Linha Espiral e na Linha Profunda Anterior. O túnel do carpo, lesões no cotovelo e ombro, bem como dor muscular crônica ou pontos-gatilho surgem ao longo do tempo a partir dessas falhas posturais e de sustentação.

As Linhas do Braço são apresentadas a partir do esqueleto axial até a mão. Essa ordem não tem nenhum significado particular.

Orientação para a anatomia das Linhas do Braço

A anatomia das Linhas do Braço apresentada na Tabela 7.1 é suficientemente complexa para merecer uma orientação simples de como a mente do leitor pode organizá-las antes de começar esta complexa jornada. Você pode ver o resultado em si mesmo olhando-se em um espelho, ou observando um modelo.

Estenda o braço para o lado, como na Figura 7.2A, e a palma da mão deve ficar voltada para a frente e o olécrano do cotovelo apontar para o chão. A Linha Superficial Anterior do Braço (LSAB – Fig. 7.2B) encontra-se então na parte anterior do seu braço – músculos palmares, flexores inferiores do braço, septo intermuscular e peitoral maior. A Linha Superficial Posterior do Braço (LSPB – Fig. 7.2D) encontra-se ao longo da parte posterior do braço – trapézio, deltoide, septo intermuscular lateral e extensores.

Gire o braço medialmente ao ombro (nenhuma pronação é permitida), para que a palma da mão fique voltada para o chão e o olécrano do cotovelo aponte para trás, como na Figura 7.2C. Nessa posição, a Linha Profunda Anterior do Braço (LPAB – Fig. 7.2A) encontra-se ao longo da parte anterior – músculos da eminência tenar, rádio, bíceps e o peitoral menor (sob o maior). A Linha Profunda Posterior do Braço (LPPB – Fig. 7.2C) encontra-se ao longo do lado posterior do braço – os músculos da eminência hipotenar, a ulna, o tríceps, o manguito rotador e os romboides (sob o trapézio) e o levantador da escápula.

Manter essas "linhas visíveis" em mente quando se analisa o movimento, especialmente os movimentos em que o braço desempenha um papel de sustentação, vai ajudar a distinguir quais linhas estão sendo empregadas – e talvez super ou subempregadas – em um movimento. O uso excessivo de uma estrutura em particular "a jusante" (distal), muitas vezes, precede lesões por esforços "a montante" (proximal) em uma determinada linha. 2-6

A Linha Profunda Anterior do Braço

Em termos de músculos, a LPAB (Fig. 7.4) começa nas faces anteriores das 3ª, 4ª e 5ª costelas com o músculo peitoral menor (Fig. 7.5). Este músculo está realmente encaixado na fáscia clavipeitoral (Fig. 7.6A) que cursa por baixo do músculo peitoral maior desde a clavícula até a axila, e inclui tanto o peitoral menor quanto o músculo subclávio, com conexões com o feixe neurovascular e os tecidos linfáticos nessa área (Fig. 7.6B). Toda a fáscia clavipeitoral, quase tão grande quanto o peitoral maior, constitui a via inicial dessa linha; o peitoral menor, no entanto, fornece o suporte estrutural contrátil da cabeça para a escápula a partir desse complexo, enquanto o subclávio menor fixa a clavícula.[1] 4-7

A estação distal para o músculo peitoral menor é o processo coracoide, uma protuberância da escápula que se projeta para a frente sob a clavícula como um polegar ou um "bico do corvo" (do qual ele recebe o seu nome). Dois outros músculos continuam pelo braço a partir daí, a cabeça curta do bíceps braquial e o coracobraquial (Fig. 7.5). Há claramente uma continuidade miofascial entre o peitoral menor e esses dois músculos mais distais (Fig. 7.7), mas, pelas regras dos nossos Trilhos Anatômicos, essa ligação pareceria estar fora da corrida, pelo menos em uma postura ereta relaxada, uma vez que o peitoral menor muda radicalmente de direção nessa posição (Fig. 7.2A). No entanto, quando os braços estão estendidos na horizontal ou em qualquer posição para cima (como em um *forehand* de tênis), e especialmente em qualquer posição suspensa (como um macaco balançando ou um exercício em barra fixa), essas unidades miofasciais se ligam formando uma linha conectada (ver Fig. 2.2). Na postura normal com os "braços para baixo", o encurtamento na LPAB proximal simplesmente traciona o processo coracoide para baixo para criar uma inclinação anterior na escápula, criando aqueles ombros curvados tão comentados por sua mãe.

A LPAB é principalmente uma linha de estabilização (comparável à Linha Profunda Anterior na perna), que vai do polegar até a frente do peito. No quadrúpede, e em um *scrum* no rúgbi ou na postura da "prancha" na ioga, essa linha iria administrar (restringindo ou permitindo) o movimento lateral da parte superior do corpo. No braço livre no movimento de cadeia aberta, a LPAB controla o ângulo da mão, principalmente por meio do polegar, e também a pinça do polegar.

O músculo peitoral menor

O peitoral menor e a fáscia clavipeitoral são difíceis de achar e alongar isoladamente a partir do peitoral maior demasiado encoberto. Um excessivo encurtamento nessa unidade miofascial pode afetar negativamente a respiração, a postura do pescoço e da cabeça e, é claro, o funcionamento adequado do ombro e do braço, especialmente para alcançar algo que está para cima. Pendurar-se em um galho, ou até mesmo colocar o braço em hiperflexão (como na postura profunda do

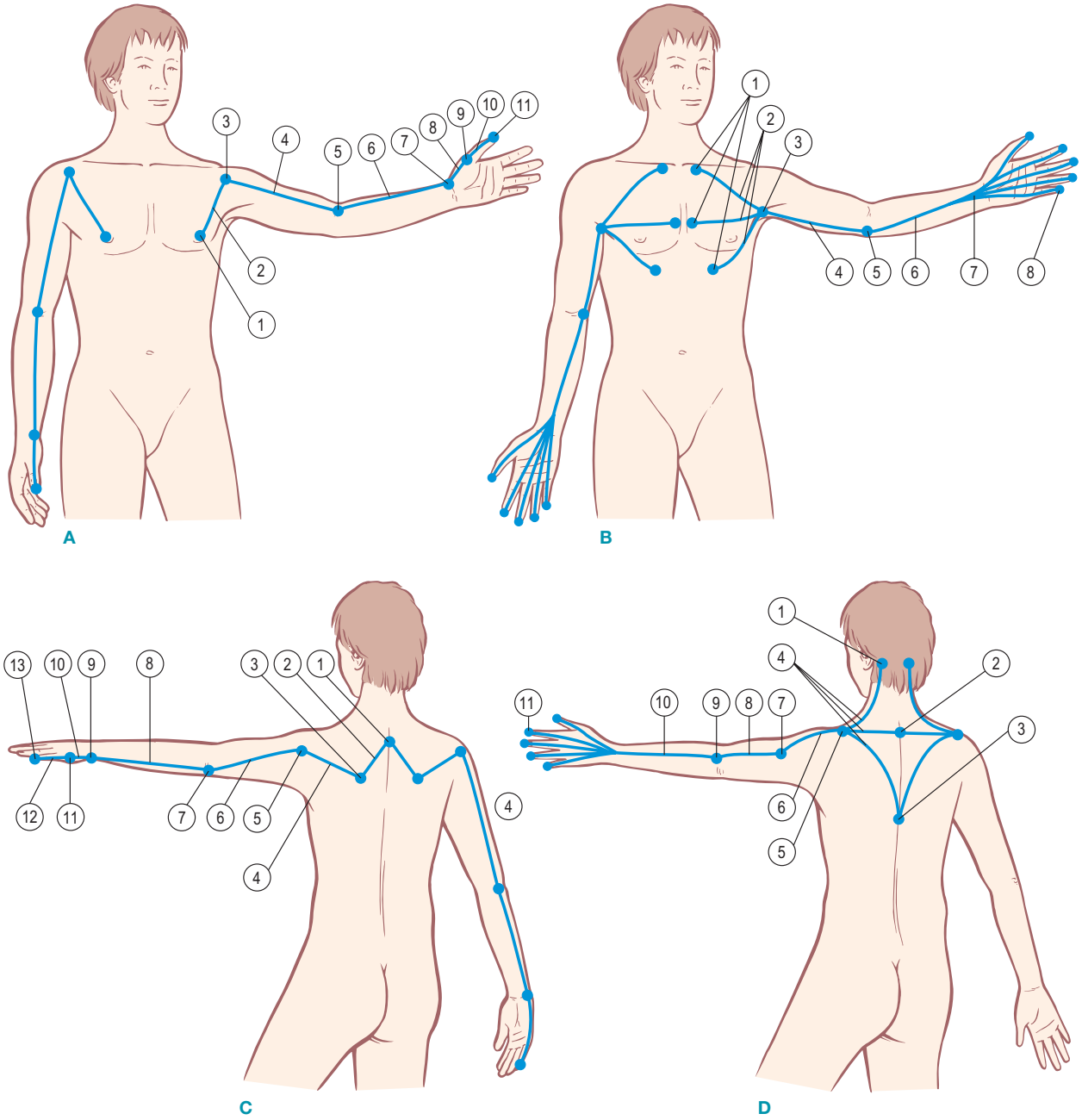

Figura 7.2 Vias e estações das Linhas do Braço.

"cachorro olhando para baixo" ou ajoelhar-se diante de uma parede e deslizar as mãos para cima o mais longe possível), pode resultar na criação de um estiramento nesses tecidos, mas é difícil para o terapeuta, que está observando do exterior, dizer que levantar as costelas superiores inclinando a caixa torácica (evitando assim o alongamento do peitoral menor) é uma compensação comum. O resultado é uma maneira confiável de entrar em contato manualmente com essa estrutura vital e muitas vezes limitada na extremidade proximal da LPAB.

Três indicações do encurtamento funcional no peitoral menor e na fáscia clavipeitoral incluem: (1) restrição no movimento da costela superior na inspiração, de tal forma que os ombros e as costelas se movam em harmonia estrita, (2) se o cliente ou paciente tem problemas para flexionar o braço e levantar a ombro para alcançar a prateleira mais alta no armário, e (3) se a escápula está anteriormente inclinada ou os ombros curvados. Para determinar esta última, observe o paciente a partir da lateral: a margem medial da escápula deve pender verticalmente, como uma falésia. Se ela

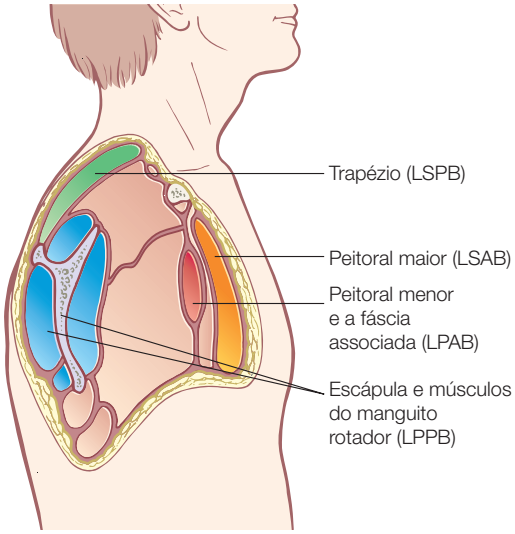

Figura 7.3 As Linhas do Braço usam os nomes das suas posições relativas no nível do ombro. Os quatro planos paralelos que começam as linhas do braço são claramente visíveis e divisíveis.

estiver apoiada em ângulo, como um telhado, então é provável que um peitoral menor encurtado esteja tracionando inferiormente sobre o processo coracoide, inclinando a escápula. As tiras mais longas e externas do peitoral menor – para as 4ª e 5ª costelas – estarão implicadas nesse padrão. Se os ombros são curvados (rotação medial ou forte protração da escápula – que muitas vezes pode ser observado quando o paciente está em decúbito dorsal e as pontas dos ombros estão bem fora da mesa), as tiras internas mais curtas da 2ª costela (às vezes chamadas de ligamento costocoracoide) e da 3ª costela são as que exigem alongamento.

Embora um peitoral menor muscular, especialmente as tiras externas mais verticais, possa ser sentido através do excesso de revestimento e do peitoral maior mais horizontal, é preferível se aproximar pela axila a tratar o menor usando-se o maior. Posicione seu paciente em decúbito dorsal com o braço para cima, o cotovelo dobrado, de modo que ele fique com a parte de trás da mão descansando em cima da mesa perto de sua orelha. Se isso for difícil, apoie o braço sobre um travesseiro, ou então desça o braço pelo lado do paciente para que ele repouse sobre seu punho.

Na axila, coloque as pontas dos dedos sobre as costelas dele entre os peitorais e os tendões do latíssimo. Ajoelhar-se ao lado da mesa vai facilitar o ângulo adequado de entrada. Comece com a palma de sua mão sobre a mesa para obter o ângulo adequado de abordagem, deslize lentamente sob o músculo peitoral maior na direção da articulação esternoclavicular, mantendo as pontas dos dedos em contato com a parte da frente da caixa torácica. É de vital importância deslizar ao longo das costelas, não na direção delas ou

Tabela 7.1 Linhas do Braço: "vias" miofasciais e "estações" ósseas (Fig. 7.2)

Estações ósseas		Vias miofasciais
A. Linha Profunda Anterior do Braço		
3ª, 4ª e 5ª costelas	**1**	
	2	Peitoral menor, fáscia clavipeitoral
Processo coracoide	**3**	
	4	Bíceps braquial
Tuberosidade do rádio	**5**	
	6	Periósteo do rádio, margem anterior
Processo estiloide do rádio	**7**	
	8	Ligamentos colaterais radiais, músculos da eminência tenar
Escafoide, trapézio	**9**	
Parte externa do polegar	**10**	
B. Linha Superficial Anterior do Braço		
Terço medial da clavícula, cartilagens costais, costelas inferiores, fáscia toracolombar, crista ilíaca	**1**	
	2	Peitoral maior, latíssimo do dorso
Linha umeral medial	**3**	
	4	Septo intermuscular medial
Epicôndilo umeral medial	**5**	
	6	Grupo flexor
	7	Túnel do carpo
Superfície palmar dos dedos	**8**	
C. Linha Profunda Posterior do Braço		
Processos espinhosos das cervicais inferiores e torácicas superiores PT de C1 a C4	**1**	
	2	Romboides e levantador da escápula
Margem medial da escápula	**3**	
	4	Músculos do manguito rotador
Cabeça do úmero	**5**	
	6	Tríceps braquial
Olécrano da ulna	**7**	
	8	Fáscia ao longo do periósteo ulnar

(continua)

Tabela 7.1 Linhas do Braço: "vias" miofasciais e "estações" ósseas (Fig. 7.2) (*continuação*)

Estações ósseas		Vias miofasciais
Processo estiloide da ulna	**9**	
	10	Ligamentos colaterais da ulna
Piramidal, hamato	**11**	
	12	Músculos da eminência hipotenar
Lado externo do dedo mínimo	**13**	
D. Linha Superficial Posterior do Braço		
Crista occipital, ligamento nucal, processos espinhosos das vértebras torácicas	**1, 2, 3**	
	4	Trapézio
Espinha da escápula, acrômio, terço lateral da clavícula	**5**	
	6	Deltoide
Tubérculo deltoide do úmero	**7**	
	8	Septo intermuscular lateral
Epicôndilo lateral do úmero	**9**	
	10	Grupo extensor
Superfície dorsal dos dedos	**11**	

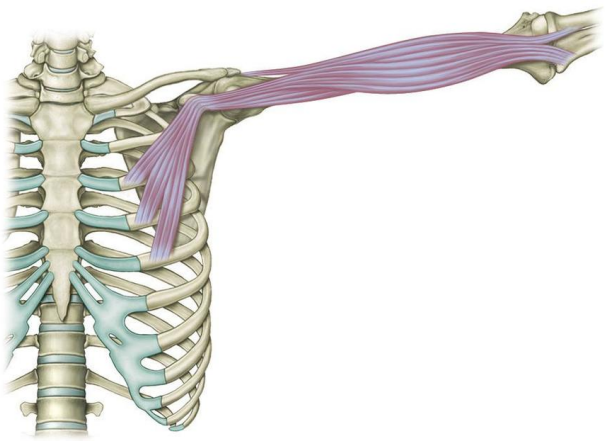

Figura 7.5 Fascialmente, o peitoral menor se conecta de forma evidente à cabeça curta do bíceps e ao coracobraquial no processo coracoide, mas eles só funcionam na forma dos Trilhos Anatômicos quando o braço está quase horizontal ou para cima.

para longe delas. Empurrar na direção dos tecidos que recobrem as costelas é um erro comum quando se tenta essa abordagem pela primeira vez. Uma vez que os periósteos das costelas são altamente inervados, essa pressão cria uma dor forte e inútil. No entanto, com o paciente acessível no ângulo correto, e com dedos suaves, é possível avançar bem sob o peitoral maior, por isso um pouco de prática é necessário para descobrir o quanto de pele você deve trazer na sua direção – o alongamento da pele não é o objetivo.

Desenhe uma linha imaginária para baixo e ligeiramente medial desde o processo coracoide até a inserção externa superior do músculo reto do abdome.

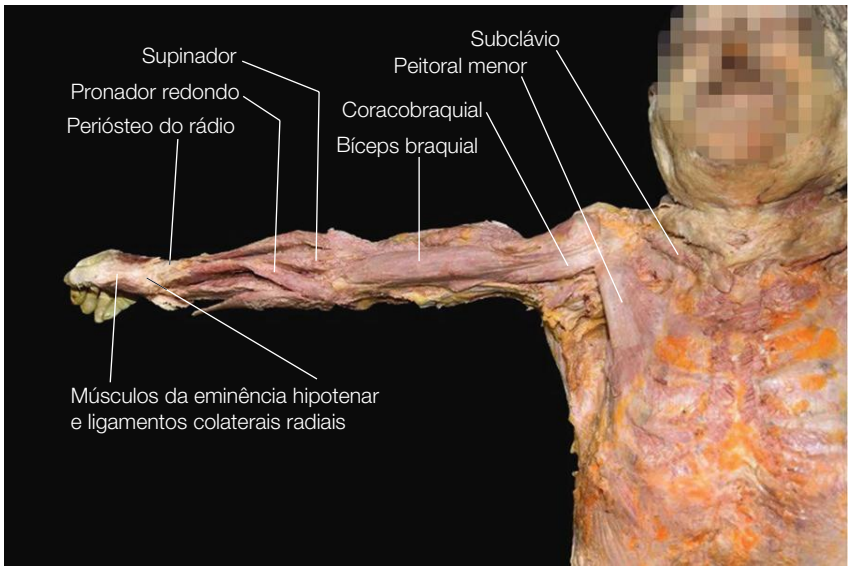

Figura 7.4 A Linha Profunda Posterior do Braço na dissecação, *in situ*. O peitoral maior foi removido para mostrar as conexões entre o peitoral menor e o polegar.

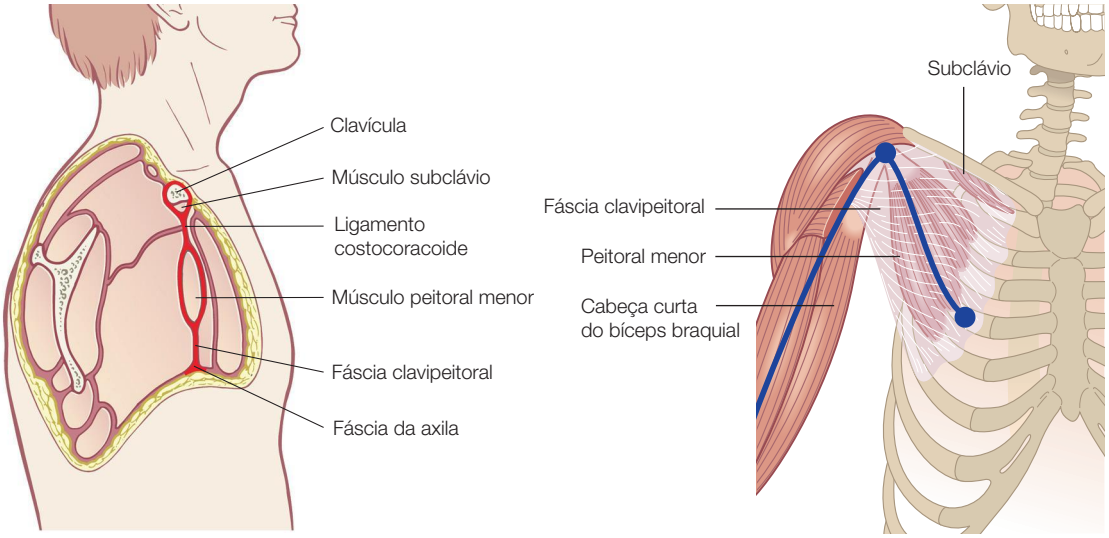

Figura 7.6 (A) Os pontos de início da Linha Profunda Anterior do Braço incluem não apenas o músculo peitoral menor, mas também outras estruturas no mesmo plano fascial da clavícula que desce até a borda inferior da axila. (B) Essa fáscia clavipeitoral que forma a secção proximal da LPAB é quase tão grande quanto o peitoral maior sobrejacente.

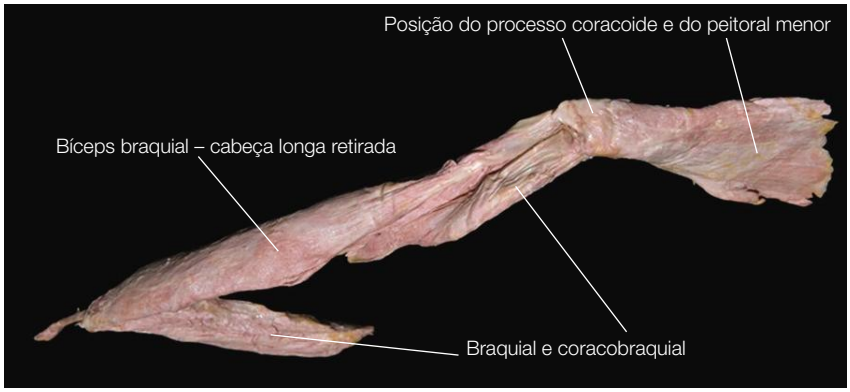

Figura 7.7 A conexão fascial da "trama" entre o peitoral menor e o bíceps é clara, mesmo quando o processo coracoide é removido a partir de baixo.

Você deve avançar o suficiente sob o músculo peitoral maior para encontrar essa linha antes de qualquer expectativa de encontrar a margem externa do peitoral menor. Quando o fizer, ele vai variar de algumas tiras finas do músculo coladas na parede das costelas a um músculo completo, livre, distintamente palpável (a condição ideal – embora mesmo nessa condição ele ainda possa ser muscular ou fascialmente curto). Na maioria dos casos não haverá nenhum dano (mas muito benefício para a mobilidade do ombro) em avançar sob a margem principal do peitoral menor, levantar o músculo afastando-o da caixa torácica e alongá-lo na direção de sua inserção no coracoide. O paciente pode ajudá-lo realizando uma longa inspiração lenta, ou levantando o braço acima da cabeça (Fig. 7.8). Certifique-se de que o braço está apoiado, e não pendido no ar.

Como o músculo peitoral menor está encaixado na fáscia clavipeitoral, não há benefício em alongar o tecido sob o músculo peitoral maior mesmo que as tiras específicas do peitoral menor não sejam sentidas. Quando o músculo pode especificamente ser sentido, esteja ciente de que a primeira tira que você encontrar esteja inserida na 5ª costela. Quando ela for liberada ou "derretida", a próxima tira estará inserida ainda mais na 4ª costela. Em corpos muito abertos, às vezes você pode sentir a tira inserida na 3ª costela (a maioria das pessoas terá uma tira adicional de fáscia, algumas com músculo nela, assim como na 2ª costela. As tiras externas tracionam a escápula em inclinação anterior; as tiras internas tracionam a escápula (não o úmero) em rotação medial.

Esta geralmente é uma região pouco utilizada em nossa cultura, por isso permaneça dentro dos limites de tolerância da sensação do paciente; retorne em

Figura 7.8 A mão se aproxima do peitoral menor a partir da axila, sob o músculo peitoral maior, com os dedos indo na direção da articulação esternoclavicular.

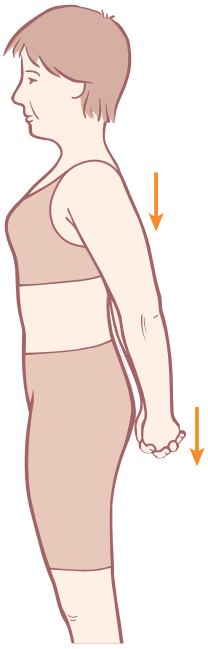

Figura 7.9 Abaixar as escápulas levando-as para trás, mantendo as vértebras lombares para trás, irá alongar e abrir o peitoral menor e os tecidos circundantes.

outro momento, se necessário. Ao trabalhar com mulheres, esteja ciente de que o tecido linfoide conecta os seios em torno da margem do peitoral à axila. Ao "deslizar" os dedos suavemente sob o músculo peitoral maior ao longo das costelas você pode evitar qualquer problema com o alongamento excessivo desse tecido. Também é possível entrar em contato com essa região quando o paciente está em decúbito lateral, pois a gravidade afasta o peito de você, embora a instabilidade do ombro nessa posição, bem como o mau posicionamento resultante do ombro oposto, possa apresentar uma desvantagem em alguns pacientes.

Em alguns poucos casos – sobretudo com pessoas que passaram por uma mastectomia ou radioterapia – o peitoral menor pode ficar preso fascialmente à superfície posterior do músculo peitoral maior. Se o peitoral menor não pode ser encontrado pelos métodos acima, vire sua mão para que as pontas dos dedos fiquem voltadas para cima, e dedilhe com cuidado ao longo da superfície posterior do peitoral maior. O menor se apresenta como uma série de fibras oblíquas em direção às fibras do peitoral maior. Se você estiver diante dessa condição, às vezes o peitoral menor pode ser trabalhado longe do peitoral maior, encurve seus dedos e trabalhe devagar e com cuidado para fazer a separação entre os planos fasciais.

Os terapeutas do movimento podem entrar em contato com esses tecidos pedindo que o paciente se ajoelhe diante de uma parede e deslize as mãos para cima o mais longe possível, mantendo as costas retas, ou o manúbrio (não o xifoide) do esterno perto da parede. Ajoelhe-se atrás do paciente e deslize as mãos ao redor das costelas sob o músculo peitoral menor para encontrar as mesmas tiras citadas anteriormente. Peça ao paciente que deslize as mãos para baixo na parede enquanto você encontra os tecidos encurtados, e depois deslize as mãos novamente para cima para apoiar e controlar o alongamento.

Ensine uma lição de movimento para que seu paciente a faça em casa, peça-lhe para juntar os dedos atrás da região lombar e deslizá-los para baixo na direção das pernas. As escápulas vão levar a caixa torácica para baixo e em direção à coluna vertebral (Fig. 7.9). Isso irá alongar o músculo peitoral menor e os tecidos circundantes (e fortalecer o trapézio menor antagonista), mas o paciente deve tomar cuidado com o arqueamento da região lombar à medida que o faz, pois isso irá mudar o ângulo da caixa torácica e negar o alongamento (ver Discussão 1, sobre a posição escapular, no final deste capítulo).

O expresso bíceps

A cabeça curta do bíceps cursa para baixo desde o coracoide até a tuberosidade do rádio, afetando três articulações: a do ombro, a umeroulnar e a radiulnar (ombro, cotovelo e a rotação da parte inferior do braço) (Fig. 7.10). Contraí-la pode então causar a supinação do antebraço, flexionar o cotovelo e flexionar diagonalmente a parte superior do braço (qualquer um ou todos esses movimentos, dependendo da física da situação e da contração dos músculos circundantes, auxiliares ou antagonistas).

Esse "expresso" bíceps (ver Cap. 2, para uma definição) tem uma série de "locais" debaixo dele para ajudar a regular suas múltiplas funções. O coracobraquial cursa sob o bíceps, do processo coracoide até o úmero, aduzindo então o úmero. O braquial cursa do

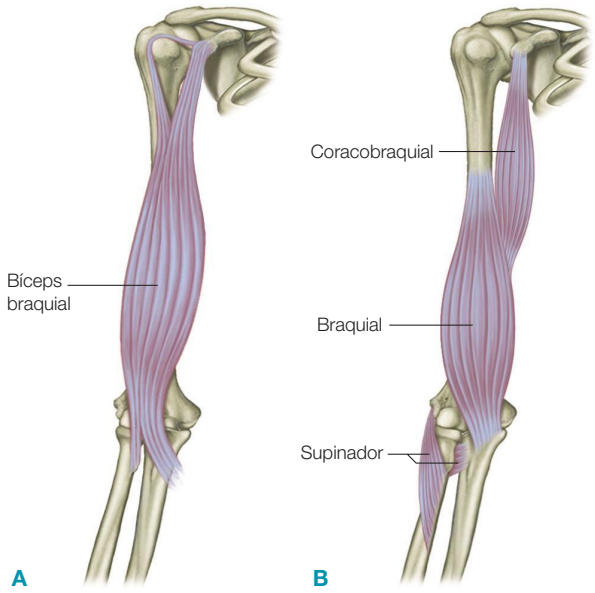

Figura 7.10 O bíceps braquial constitui um músculo expresso (A), que abrange três articulações. Três músculos locais situam-se profundos ao bíceps (B), e cada um deles duplica a ação do bíceps sobre as articulações individuais. (Compare com o 4º isquiotibial, Fig. 6.20.)



Figura 7.11 A LPAB desce até o periósteo do rádio e cruza o interior do punho para se juntar ao polegar e seus músculos da eminência tenar intrínsecos associados. 3-14

úmero, próximo à inserção coracobraquial, até a ulna, flexionando claramente o cotovelo. Por fim, o supinador cursa da ulna até o rádio, supinando o antebraço.

Isso fornece um exemplo muito claro da organizada distribuição do expresso sobre uma série de locais diferenciados. Todos esses músculos estão incluídos na LPAB.

O ponto prático dessa distinção é que o "conjunto" postural é muitas vezes determinado mais pelos locais subjacentes do que pelos expressos sobrejacentes. Assim, enquanto em casos extremos o bíceps pode ter um papel na adução do úmero crônica ou na flexão do cotovelo, o terapeuta pode obter mais resultados abordando os locais subjacentes do que ao trabalhar sobre o expresso bíceps.

A cabeça longa do bíceps, bem como seu outro "pé", a aponeurose bicipital (também conhecida como *lacertus fibrosus* ou aponeurose de Pirogoff), são exemplos de travessões, e serão discutidos no final deste capítulo.

O antebraço

Tanto a cabeça curta do bíceps quanto o supinador se anexam ao rádio. No antebraço, nos inclinamos a incluir o pronador redondo nessa linha porque junto com o supinador ele claramente controla o grau de rotação do rádio e, portanto, o polegar (ver Fig. 7.4 ou 7.11 – pronador e supinador formam um "V" convergindo sobre o rádio), embora, estritamente falando, o pronador redondo seja um travessão da Linha Superficial Posterior do Braço. A partir de todas essas inserções radiais, passamos ao longo do periósteo até o processo estiloide na extremidade distal do rádio no punho, do lado do polegar. A trama fascial abaixo das extremidades distais dos dois rotadores adere ao periósteo do rádio, que é muito difícil de separar do osso na dissecação (ver Fig. 7.4 distal ao "V"). Essa longa "estação" viola o espírito da ideia dos Trilhos Anatômicos de continuidade fascial longitudinal que pode ser separada de seus ossos subjacentes (ver a discussão sobre as "bolsas internas e externas" no Cap. 1). Parte do espírito ou não, tal fixação é uma necessidade prática quando consideramos a função de estabilização dessa linha e de sua linha correspondente, a Linha Profunda Posterior do Braço. O periósteo do rádio e da ulna é, naturalmente, contínuo à cobertura da membrana interóssea que passa entre eles. Os ossos são, no entanto, capazes de deslizar uns sobre os outros. Para tranquilizá-lo sobre isso, coloque o polegar e o dedo indicador de sua mão esquerda sobre os processos estiloide, radial e ulnar na altura do punho de sua mão direita. Aduza e abduza o punho (desvie nos sentidos radial e ulnar, se você preferir) para sentir o deslizamento limitado do rádio sobre a ulna. Para estabilizar esse movimento, essas duas linhas devem se fixar ao periósteo desses ossos e (por inferência) à membrana interóssea.

Se você continuar sobre suas mãos e seus joelhos e em seguida fizer um movimento para a esquerda e para a direita com a cabeça e os ombros, como um lagarto durante uma luta, poderá sentir essa faixa de estabilização da faixa fascial entre os dois ossos, parte tanto da Linha Profunda Posterior do Braço quanto da Linha Profunda Anterior do Braço – tradicionalmente os estabilizadores em nossa história evolutiva de quadrúpede.

A partir do punho, percorremos o ligamento colateral radial ao longo dos carpais laterais ao polegar, o escafoide e o trapézio, até o próprio polegar (Fig. 7.11). Embora os tendões extensor curto do polegar e abdutor longo do polegar acompanhem esses tecidos, esses músculos surgem a partir da ulna, como parte da Linha Profunda Posterior do Braço – um dos muitos exemplos de travessões entre as linhas discutidas no final deste capítulo. Os músculos da eminência tenar estão incluídos como parte da LPAB.

A "linha do polegar"

Os terapeutas de shiatsu ou qualquer outra técnica que emprega a pressão usando o polegar precisam conhecer a LPAB, que termina no polegar. Uma boa mecânica corporal para uma prática de longo prazo exige que a LPAB permaneça aberta e alongada, com os braços em uma posição arredondada (cotovelos dobrados) enquanto a pressão é colocada sobre o polegar (ver Fig. 10.58). Aqueles terapeutas que dizem sentir dor resultante desse tipo de pressão no próprio polegar ou na base da articulação selar quase sempre mostram uma LPAB que entrou em colapso, frequentemente na região das conexões braço-coracoide ou coracoide-costelas e muitas vezes acompanhada pelos cotovelos estendidos. (Ver a seção sobre o peitoral menor já abordada neste capítulo.)

A Linha Superficial Anterior do Braço

A Linha Superficial Anterior do Braço (LSAB) se sobrepõe à LPAB no ombro, começando com uma ampla difusão das inserções, que nesta linha inclui vários músculos. O peitoral maior, que tem um amplo conjunto de inserções que descem da clavícula até as costelas do meio, dá início a essa linha na parte anterior (Fig. 7.12). O latíssimo do dorso (que começa sua vida embriológica como "latíssimo do ventre", um músculo na parte da frente com uma inserção firme na superfície anterior do úmero, próximo ao peitoral, demarcando assim sua tênue pretensão de ser parte da LSAB) difunde-se a partir dos processos espinhosos das vértebras torácicas inferiores, a fáscia lombossacral, a crista ilíaca e as costelas laterais inferiores. Entre o peitoral maior e o latíssimo do dorso, a LSAB tem quase um círculo completo de inserções, refletindo o amplo grau de controle que a LSAB exerce sobre o movimento do braço para a frente e para o lado do corpo (Fig. 7.13). 2-5

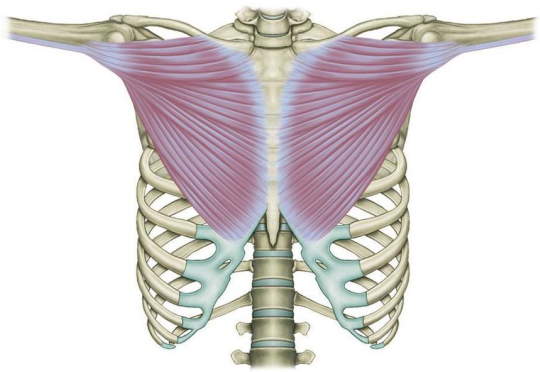

Figura 7.12 O peitoral maior é o músculo que desempenha o papel mais importante no início da Linha Superficial Anterior do Braço.

O latíssimo se une ao redondo maior (mais um músculo travessão – ver discussão) a partir da margem lateral da escápula, e todos esses três músculos enrolam-se e se concentram nas faixas do tendão que se inserem lado a lado até a parte inferior do úmero anterior (Fig. 7.14). Essas faixas cercam e se conectam ao início do septo intermuscular medial, uma parede fascial entre o grupo flexor e o grupo extensor no braço, o que nos leva para a próxima estação óssea, o epicôndilo medial do úmero (Fig. 7.15). 3-15

A via do tendão flexor comum continua descendo desde o epicôndilo, juntando-se com muitas camadas dos músculos longitudinais na parte inferior do antebraço (Fig. 7.16A). O mais curto desses músculos vai até os ossos carpais; o músculo flexor superficial vai até o meio dos dedos, e os músculos profundos vão até as pontas dos dedos. Isso quebra, como devemos observar, o padrão habitual de que os músculos mais profundos sejam os mais curtos (Fig. 7.16B). Esses músculos nos dedos cursam pelo túnel do carpo sob o retináculo

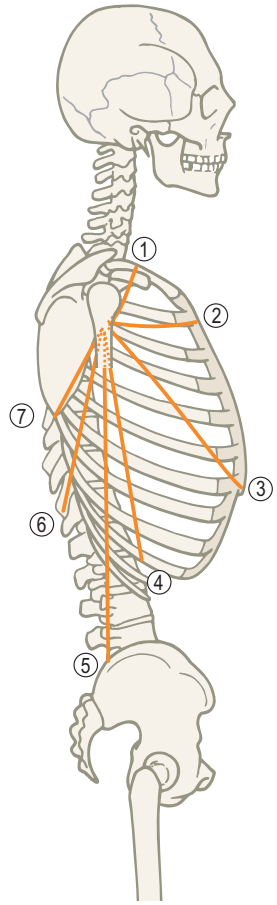

Figura 7.13 Entre os dois músculos triangulares – o peitoral maior e o latíssimo do dorso –, a LSAB tem uma ampla origem ao redor do tronco desde a clavícula (1), em torno das costelas, até a pelve (5) e a parte torácica da coluna vertebral (7).

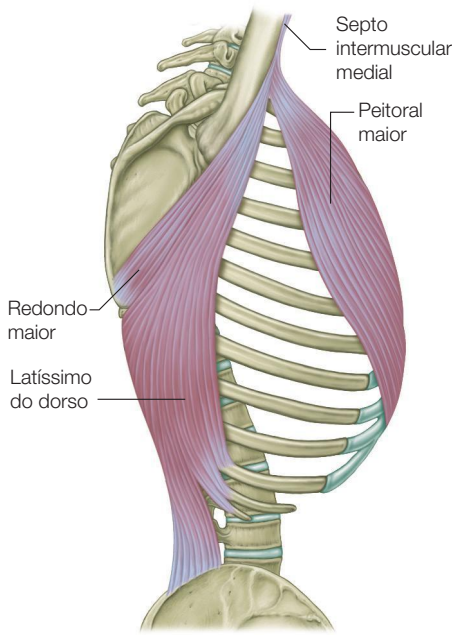

Figura 7.14 O latíssimo do dorso e o redondo maior, ainda que venham da parte de trás, estão claramente ligados no mesmo plano miofascial funcional do peitoral maior.

do músculo flexor, para se espalhar até os carpais ventrais e as laterais dos dedos (Fig. 7.17).

Como indicado no nosso primeiro parágrafo, a LSAB controla o posicionamento do braço em sua ampla gama de movimentos para a frente e para os lados. Os grandes músculos do peitoral e do latíssimo fornecem a força motriz para os amplos movimentos de adução e extensão, como um movimento de natação ou um serviço do tênis ou um arremesso no críquete. Ao controlar o punho e os dedos, a LSAB participa junto com a LPAB da preensão. Embora o autor não conheça muitos detalhes da anatomia das aves, na maioria dos pássaros a LSAB fornece tanto a força motriz do bater de asas como o controle dos "*ailerons*" – as penas exteriores. Em um quadrúpede, a LSAB fornece a força motriz para a frente, para a pata dianteira e para o controle dos dedos. 4-8

Avaliação do alongamento das Linhas Anteriores do Braço Superficial e Profunda

Para sentir ou mostrar a diferença entre as Linhas Anteriores do Braço Superficial e Profunda, deite em decúbito dorsal perto da borda de uma mesa ou de uma mesa de tratamento ou de uma cama firme, e solte seu braço, com a palma para cima e o ombro abduzido, para fora da borda. Esse é um alongamento para a LSAB, e será sentido no peitoral maior ou em algum lugar ao longo da via da LSAB. Hiperestenda o punho e os dedos para aumentar o alongamento. Para alterar o alongamento da LPAB, vire o polegar para cima (rotação medial do ombro ao fazê-lo) e, em seguida, estenda-o junto com os outros dedos, alongando o polegar para longe do ombro, como se estendesse o polegar para

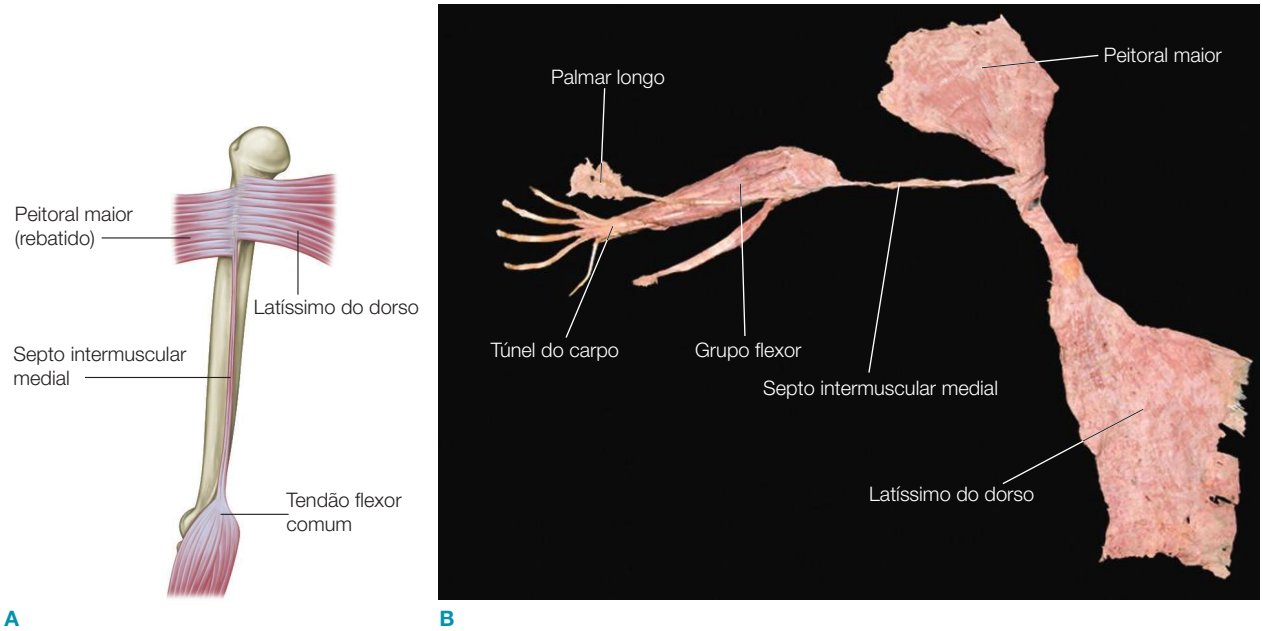

Figura 7.15 (A) A LSAB se conecta a partir do úmero medial descendo pelo septo intermuscular medial até o epicôndilo umeral medial no lado interno do cotovelo. (B) Uma dissecação com toda a LSAB intacta como um meridiano miofascial.

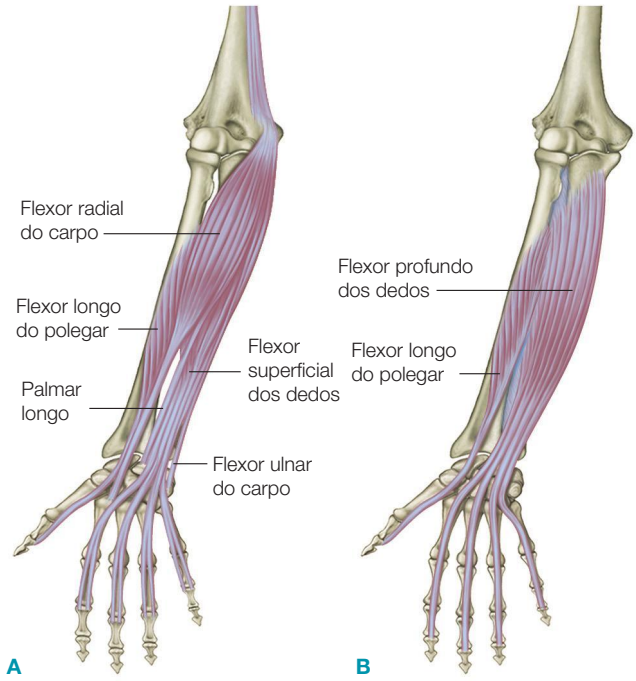

Figura 7.16 Muitos flexores da mão e do punho se originam no epicôndilo medial (A), mesmo aqueles que não fazem parte da LSAB (B).

agarrar um pedaço de papel atrás de você conforme deixar cair o braço para fora da mesa. Você vai sentir o alongamento chegar até a LPAB, por todo o caminho até o peitoral menor.

Alternadamente, fique atrás de um modelo segurando-lhe os punhos. Permita que o modelo se incline para a frente a partir dos tornozelos como se fosse dar um mergulho de cisne, com você contrabalançando o peso – assegurando-lhe que se ele cair para a frente você pode facilmente segurá-lo. Ele usa as Linhas Anteriores do Braço tanto para pender quanto para se inclinar. Peça que ele gire lateralmente os úmeros (polegares para cima), depois segure seus punhos e peça-lhe para se inclinar para a frente e informar onde o alongamento está sendo feito. Provavelmente ele lhe dirá que está sentindo alguma parte da LSAB se alongar – do peitoral maior aos flexores da mão – e isso pode lhe dar uma boa ideia de onde os tecidos podem estar encurtados ou ser estimulados.

Em seguida, peça-lhe que gire os úmeros medialmente para baixo (polegares para baixo) e se incline para a frente enquanto você segura novamente seus punhos. Desta vez, é provável que o estímulo venha de alguma parte da LPAB – do peitoral menor ao bíceps e o polegar, o que lhe dá alguma indicação de onde trabalhar. A limitação nessas duas afirmações deve-se à abundância de músculos travessões que, por causa dos vários usos que os humanos dão aos braços, fazem das generalizações algo imprudente.

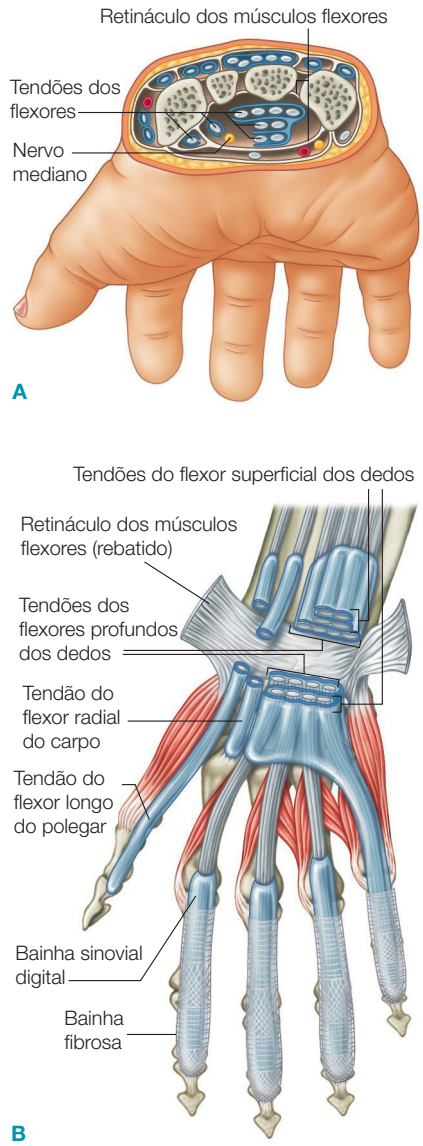

Figura 7.17 A LSAB passa pelo túnel do carpo e sai na direção da superfície palmar da mão e dos dedos.

A Linha Profunda Posterior do Braço

A Linha Profunda Posterior do Braço (LPPB) começa nos processos espinhosos das vértebras torácicas superiores e da vértebra cervical C7, passando por baixo e por fora junto com os músculos romboides até a margem vertebral da escápula (Fig. 7.18). Os romboides são, portanto, parte tanto da Linha Espiral (Cap. 6) como da LPPB (Fig. 7.19). A via fascial se divide aí em uma bifurcação na margem vertebral: a Linha Espiral continua profundamente até a escápula junto com o músculo serrátil anterior, enquanto essa LPPB continua em torno da escápula junto com o manguito rotador, especificamente dos romboides ao infraespinal,

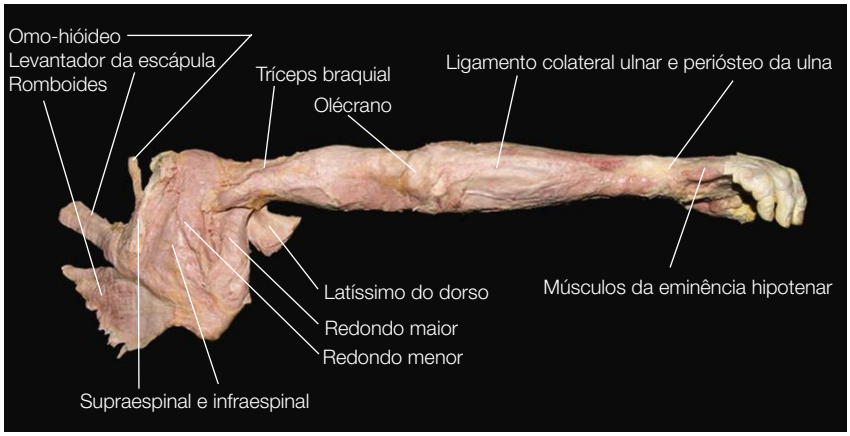

Figura 7.18 A Linha Profunda Posterior do Braço *in situ*, mostrando as conexões dos romboides e da escápula descendo na direção do dedo mínimo.

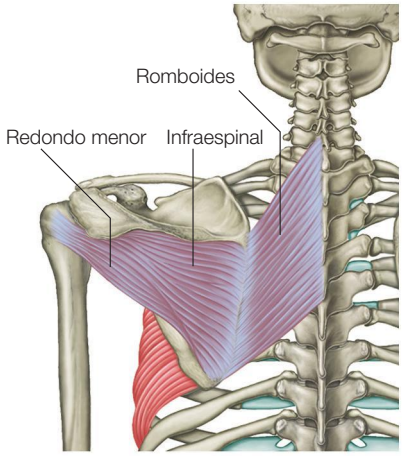

Figura 7.19 A Linha Profunda Posterior do Braço se inicia com os romboides, cujas camadas de fáscia superficiais passam transversais ao infraespinal. Isso representa uma bifurcação; como vimos, os romboides também se conectam sob a escápula ao serrátil anterior na Linha Espiral (ver Fig. 6.4).

pegando o redondo menor ao longo do caminho. Esses dois músculos aderem à próxima estação na face posterior do úmero, no tubérculo maior, contíguo à cápsula articular. 2-8

Outra linha secundária da LPPB começa na superfície lateral inferior do occipital junto com o músculo reto lateral da cabeça, continuando para baixo junto com o levantador da escápula a partir dos tubérculos posteriores dos processos transversos das primeiras quatro vértebras cervicais (Fig. 7.20). A estação distal dessa linha é o ângulo superior da escápula, logo acima onde os romboides se juntam, mas essas fibras fasciais se ligam ao supraespinal, que cursa ao longo da parte superior da escápula na fossa supraespinal até o topo da cabeça do úmero. Todos esses três músculos do manguito rotador vão até o tubérculo maior do úmero.

O quarto músculo do conjunto do manguito rotador, o subescapular, cobre a superfície anterior da escápula e vai até o tubérculo menor na face anterior da cabeça do úmero (Fig. 7.21). A miofáscia do romboide traciona tanto a fáscia subescapular quanto a fáscia infraespinal, e a escápula é a fatia fina de pepino no "sanduíche escapular" feito pelo manguito rotador. Todo esse complexo de miofáscias circunda o osso "sesamoide" da escápula. O subescapular evidentemente desempenha um papel crucial no equilíbrio do ombro como parte do complexo da LPPB. 6-22

Esses quatro músculos do manguito rotador controlam a cabeça arredondada do úmero da mesma forma que os músculos oculares controlam a órbita do olho (Fig. 7.22). De acordo com Frank Wilson, autor do delicioso *The Hand*:[2]

O cérebro aponta o braço e o dedo mais exatamente do que aponta o olho. Na órbita e no ombro, o olho e o úmero são livres para girar (ou oscilar) da frente para trás e de um lado para o outro, e também em torno de seus eixos longos. E em ambos os casos, existe um arranjo preciso dos músculos alinhados e conectados para alimentar cada um desses movimentos.

A partir do corpo do úmero perto da cavidade onde o manguito rotador se insere, e a partir do lado de baixo da glenoide próximo à inserção do redondo menor, surge a mais longa das três cabeças do tríceps braquial, a próxima via dessa linha (Fig. 7.23). Quando o braço está suspenso, com um padrão semelhante à Linha Profunda Anterior do Braço, o percurso do manguito rotador até o tríceps envolve uma mudança radical de direção, mas com o ombro abduzido, como em um *backhand* de tênis, esses dois estão fascial e mecanicamente ligados. O tríceps nos leva para baixo (incluindo o ancôneo ao longo do caminho) até a ponta do cotovelo, o olécrano da ulna. Se continuarmos em linha reta a partir daí, ficaremos frustrados se procurarmos por uma conexão muscular, mas não se procurarmos por uma fascial: o periósteo da

ulna e as camadas adjacentes passam por baixo de todo o comprimento do lado de fora do antebraço. Tal como acontece com a LPAB, a LPPB está firmemente presa à ulna na metade distal da ulna, pelas mesmas razões de estabilidade anteriormente discutidas.

Quando chegamos ao processo estiloide da ulna do lado de fora do punho, podemos continuar sobre a cápsula ligamentar do punho, especificamente o ligamento colateral ulnar, fora dos ossos carpais capitato e hamato e na direção do periósteo e dos ligamentos que cursam até o lado do dedo mínimo da mão (Fig. 7.23). Os músculos da eminência hipotenar são parte dessa linha.

A LPPB, um equivalente grosseiro da Linha Lateral na perna, trabalha com a LPAB para ajustar o ângulo do cotovelo, limitar ou permitir o movimento de um lado ao outro da parte superior do corpo, quando na posição de engatinhar, e para proporcionar estabilidade desde o lado externo da mão até a parte de trás do ombro. Essa linha é necessariamente ativa no trabalho reformista de Pilates.

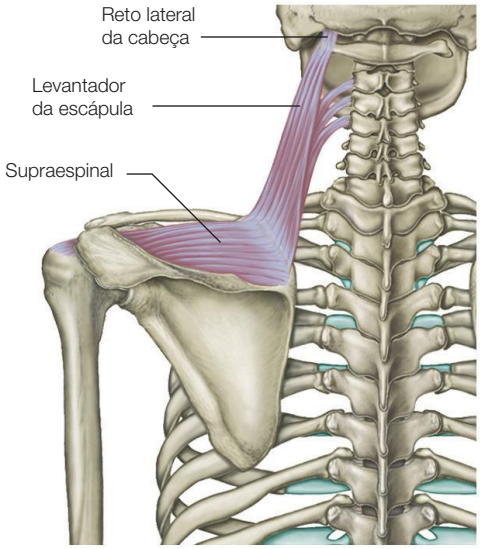

Figura 7.20 Uma linha secundária alternativa para a LPPB consiste no músculo reto lateral da cabeça que desce na direção do levantador da escápula. Juntos, esses dois músculos conectam a cabeça e o pescoço ao supraespinal por meio do ápice da escápula.

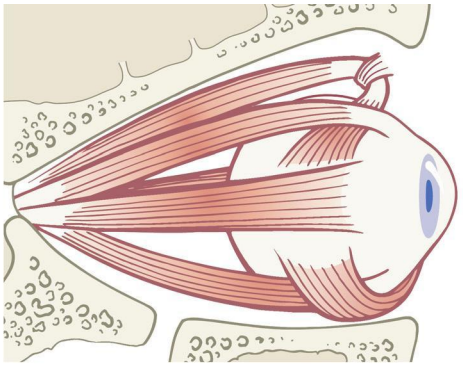

6-17

A

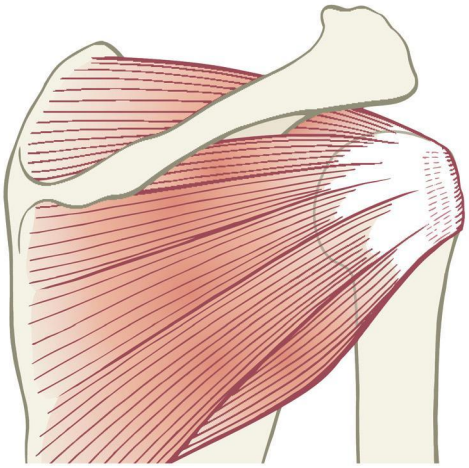

B

Figura 7.22 Há um paralelo muscular interessante entre o controle da órbita do olho e o controle da cabeça arredondada do úmero.

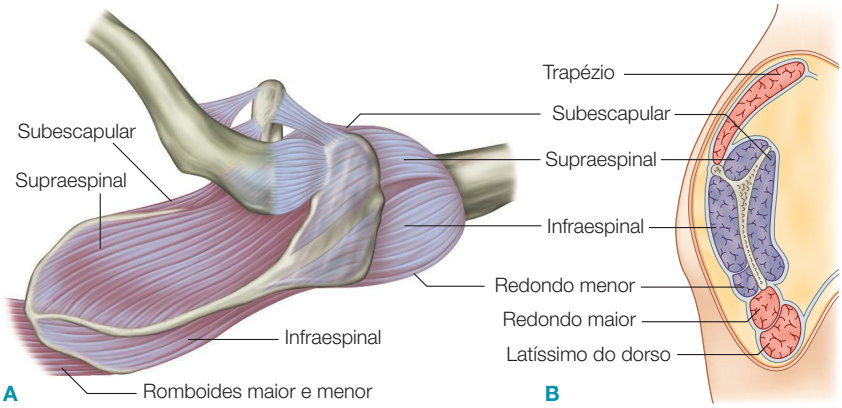

Figura 7.21 A segunda via da LPPB é todo o complexo do manguito rotador que envolve a escápula, incluindo o subescapular. 6-18

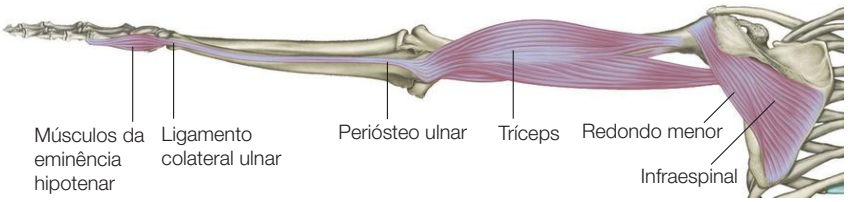

Figura 7.23 A via do manguito rotador da LPPB se conecta ao tríceps, mas o braço precisa estar para cima e quase horizontal ou acima para que essa conexão seja ativa. A LPPB desce a partir da inserção do tríceps no olécrano do cotovelo até o periósteo da ulna, do outro lado da margem externa do punho até os músculos da eminência hipotenar e o dedo mínimo. Compare com a Figura 7.18.

O rolamento no judô

Um rolamento no judô ou no *aikido* deixa vestígios ao longo da LPPB. Ele começa quando a lateral do dedo mínimo da mão entra em contato com o colchonete, passa ao longo da diáfise da ulna, do tríceps e na parte posterior do ombro (Fig. 7.24). (Um rolamento completo irá continuar ao longo da Linha Funcional Posterior – Caps. 8 e 10.) É importante manter essa linha forte, inteira e arredondada para um rolamento bem-sucedido. Um colapso em qualquer lugar ao longo da linha pode levar a lesões.

A Linha Superficial Posterior do Braço

A Linha Superficial Posterior do Braço (LSPB) começa com a ampla difusão das inserções axiais do trapézio, a partir da crista occipital e passando pelo processo espinhoso da T12. Essas fibras convergem em direção à espinha da escápula, ao acrômio da escápula, e ao terceiro lateral da clavícula (Fig. 7.25).

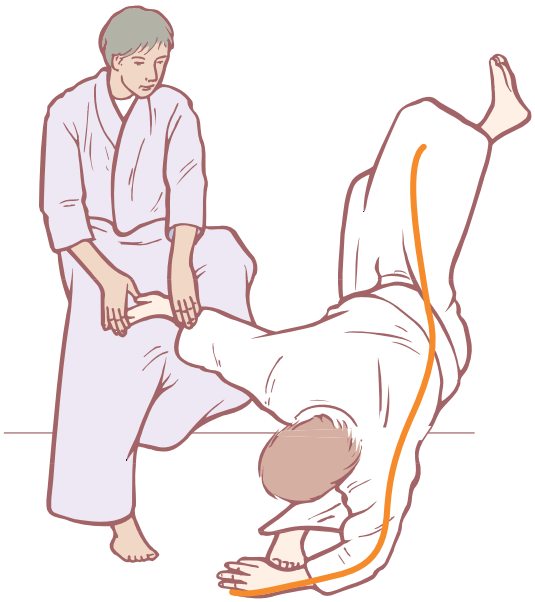

Figura 7.24 Um rolamento de judô começa na LPPB, a partir do lado externo do dedo mínimo até o manguito rotador, antes de continuar sobre a Linha Funcional Posterior (ver Cap. 8).

Na verdade, essas conexões específicas são interessantes: as fibras torácicas do trapézio se ligam grosseiramente às fibras posteriores do deltoide; as fibras cervicais do trapézio se ligam à parte acromial do deltoide médio; e as fibras occipitais do trapézio se ligam à parte clavicular do deltoide (Fig. 7.26). Quando distribuída sobre um esqueleto (Fig. 7.26) vemos que a LSPB difunde-se a partir da parte posterior do crânio até a parte anterior do ombro e daí para a parte de trás do braço, uma situação que muitas vezes provoca confusão, compressão e o uso indevido de toda a região da parte clavicular do deltoide e dos tecidos subjacentes se o ombro estiver – e os ombros humanos muitas vezes estão – fora do equilíbrio correto. 2-7

Todas essas linhas do trapézio-deltoide convergem para o tubérculo deltoide, onde a conexão fascial passa sob o músculo braquial para se misturar às fibras do septo intermuscular lateral (Fig. 7.27).

O septo, que divide os flexores dos extensores (a "frente" e a "parte de trás" do braço), passa por baixo até sua inserção inferior na altura do epicôndilo lateral do úmero. A partir dessa estação, a linha continua diretamente em direção ao tendão extensor comum, pegando muitos músculos longitudinais que se situam em posição dorsal ao complexo da membrana rádio-ulna-interósseo, passando sob o retináculo dorsal até os ossos carpais e os dedos (Fig. 7.28).

O tendão extensor comum, além de ter uma conexão fascial direta com o septo intermuscular na parte superior do braço, organiza-se em uma série de folhas ou tiras de fáscia que saem do epicôndilo, e os músculos inseridos no epicôndilo realmente se inserem nessas folhas, o que significa que esses músculos são completamente separados na sua extremidade proximal. Os músculos extensores superficiais estão suspensos (como estão todos os músculos, mas estes mais do que a maioria) entre seus longos tendões e suas folhas originárias.[3]

O mesmo se passa com a LSAB, os músculos mostram uma reversão ao arranjo habitual, com os músculos superficiais controlando os carpais no punho, ao passo que os músculos profundos abrangem todo o caminho até as pontas dos dedos.

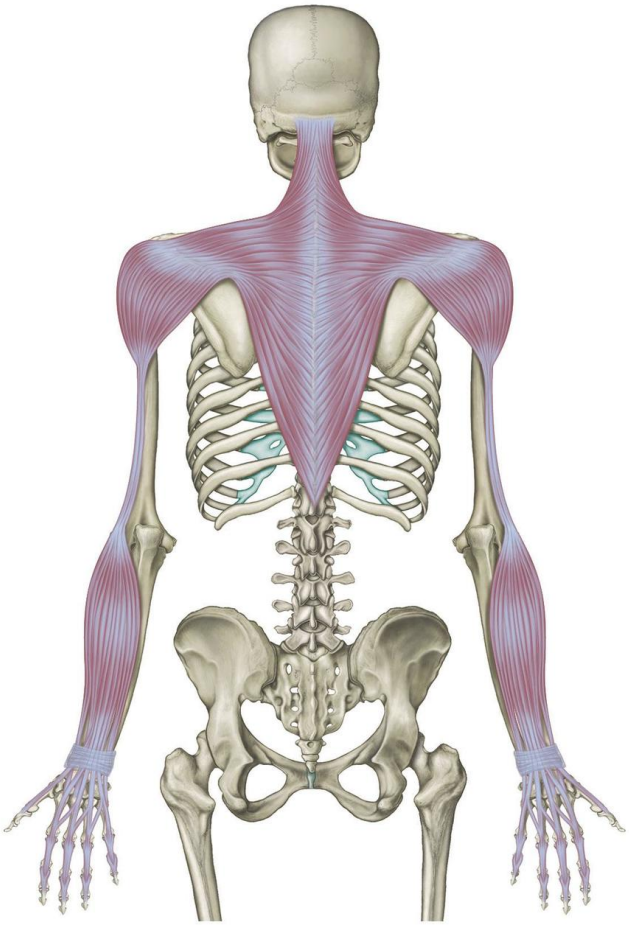

Figura 7.25 A Linha Superficial Posterior do Braço começa com o complexo trapézio-deltoide. 6-2

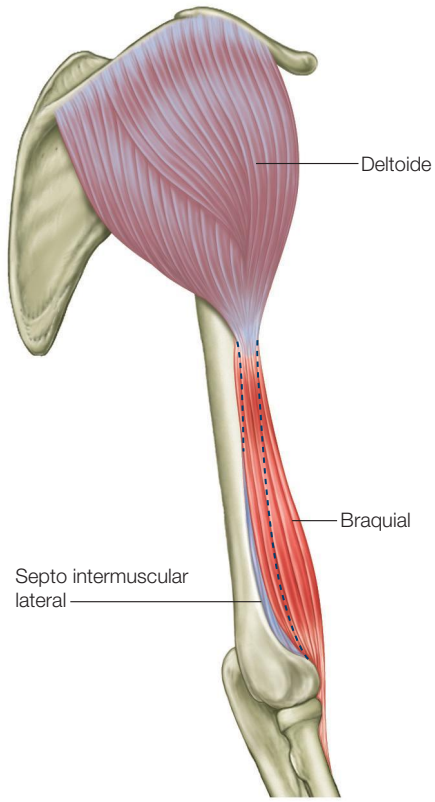

Figura 7.27 O deltoide se conecta sob o braquial ao septo intermuscular lateral e desce até o epicôndilo lateral do úmero.

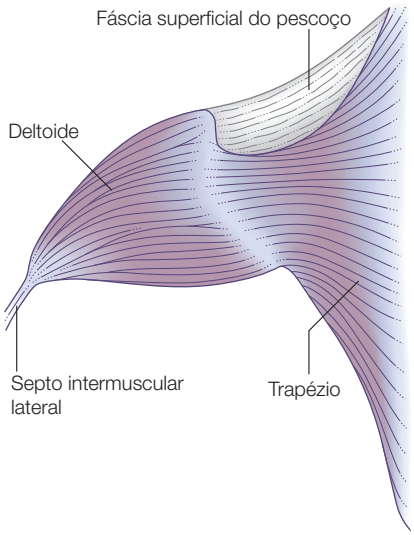

Figura 7.26 O complexo trapézio-deltoide pode ser visto como um grande músculo triangular que se concentra para baixo, do lado externo do úmero e a partir de uma ampla inserção ao longo de toda a parte superior da coluna.

A LSPB é uma única unidade fascial da coluna vertebral para o dorso dos dedos (Fig. 7.29A, B). Essa linha controla o braço em relação à quantidade limitada de movimento que fazemos na parte de trás de nossas linhas laterais médias, como um *backhand* de tênis, mas atua principalmente para limitar e conter o trabalho da LSAB. A LSPB também controla o levantamento (abdução) do ombro e do braço, por isso tende a ficar sobrecarregada se a caixa torácica ou a coluna desmoronar ou deslizar debaixo da cintura escapular. 3-13

Avaliação do alongamento das Linhas Superficial e Profunda do Braço

Fique de frente para seu paciente, segure seus punhos, e peça para ele se inclinar para trás desde os tornozelos até a "correia" de seus braços, enquanto você suporta o peso dele. Ele agora está pendido e inclinado em suas duas Linhas Posteriores do Braço, como se estivesse praticando esqui aquático. Se você girar seus punhos e braços em uma rotação lateral (palmas para cima), ele geralmente irá sentir o alongamento (ou

Figura 7.28 A partir do epicôndilo lateral, o tendão extensor comum, junto com os outros extensores mais profundos, traz a LSPB para baixo, até a parte posterior da mão.

restrição) na LSPB, desde o trapézio e passando pelos extensores. Se você segurar seus punhos e braços em uma rotação medial moderadamente forte (polegares para baixo), ele em geral vai sentir o alongamento na LPPB, passando pelos romboides e pelo manguito rotador e para fora desta linha.

Esse exercício tem muitos "geralmente" e "provavelmente" por causa do número de músculos travessões dentro dos braços (ver Discussão 2, sobre travessões, adiante). Se um paciente não sentir o alongamento nas áreas sugeridas, é importante observar onde eles estão sentindo um alongamento excessivo, pois o trabalho para obter um comprimento maior nas áreas relatadas irá – mais uma vez "geralmente", porque os padrões do esporte ocupacional ou repetitivo podem ser muito poderosos para manter as tensões do braço – movimentar o paciente para o padrão "normal" já descrito.

Resumo geral 1: a asa do pássaro

Uma metáfora fácil e útil para se compreender as quatro Linhas do Braço é vê-las em relação à asa de um pássaro (Fig. 7.30). A Linha Superficial Posterior do Braço com o trapézio e o deltoide é o topo da asa – manter a asa aberta e levantá-la quando necessário – constantemente ativo na subida. A Linha Superficial Anterior do Braço com o peitoral maior é a parte inferior da asa – a força motriz para voar, como nos patos ou gansos. A Linha Profunda Anterior do Braço é a extremidade principal na parte da frente da asa, que controla a atitude – no nosso caso, controla o polegar. Por fim, a Linha Profunda Posterior do Braço seria a margem posterior da asa em um pássaro, dando o controle motor fino aos "*ailerons*" da plumagem, ou no nosso caso, os ajustes finos do dedo mínimo.

Resumo geral 2: alternância fáscia/músculo

As quatro linhas do braço estão dispostas ao longo das várias regiões do braço. No ombro, as linhas são claramente organizadas superficial e profundamente na parte anterior e posterior da caixa torácica, e é dessa seção transversal que derivam seus nomes (ver Fig. 7.3).

No braço, as quatro linhas cercam o úmero em um quadrante, as duas linhas superficiais são representadas pelas fáscias, e as duas linhas mais profundas por músculos (Fig. 7.31A).

No antebraço e na mão, o arranjo ainda é quadrado, mas a expressão é invertida: as duas linhas superficiais incluem muitos músculos; as duas linhas profundas são quase puramente fasciais (Fig. 7.31B). Na mão, os músculos das duas linhas superficiais tornam-se tendíneos (embora alguns músculos intrínsecos da mão possam ser incluídos no nosso pensamento aqui). As duas linhas profundas incluem os músculos das eminências tenar e hipotenar que cobrem o retináculo do músculo flexor como já indicado (Fig. 7.31C).

Essa alternância dos tecidos predominantes é uma metáfora para dizer que é demasiado frágil para ser muito pressionado, mas a observação não deixa de ser interessante. As duas linhas superficiais, anterior e posterior, são musculares em torno do ombro (trapézio, latíssimo, peitorais e deltoides), trocados por septos puramente fasciais na parte superior do braço, revertendo para flexores e extensores musculares no antebraço e nos tendões fasciais no punho e na mão.

As duas Linhas Profundas do Braço são mais fasciais do que suas contrapartes superficiais na região do ombro (embora com músculos estabilizadores, como o manguito rotador, o levantador da escápula, o romboide, o peitoral menor e o subclávio). No braço, essas linhas profundas são altamente musculares com o tríceps e o bíceps. No antebraço, elas se voltam para a estabilidade fascial ao longo dos ossos, mas na mão elas se tornam mais musculares com os músculos das eminências tenar e hipotenar na base da mão.

Essa alternância geralmente corresponde à alternância das articulações no braço entre aquelas de vários graus de liberdade, como as articulações dos ombros e radiulnar, em comparação com aquelas com mais limitações, como as em gínglimo, por exemplo,

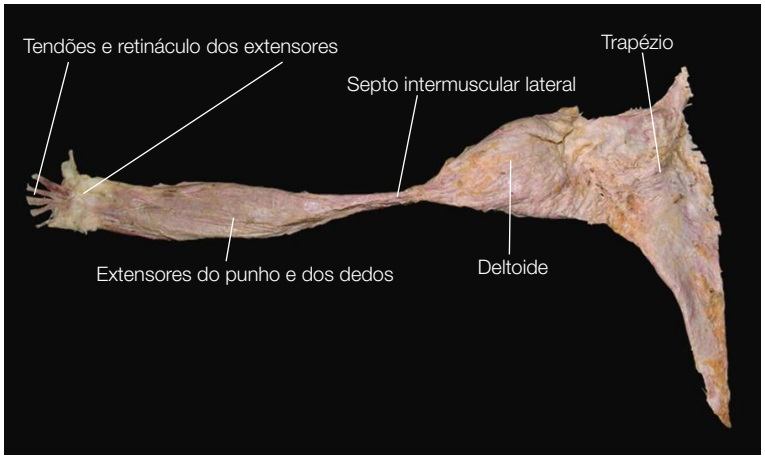

A

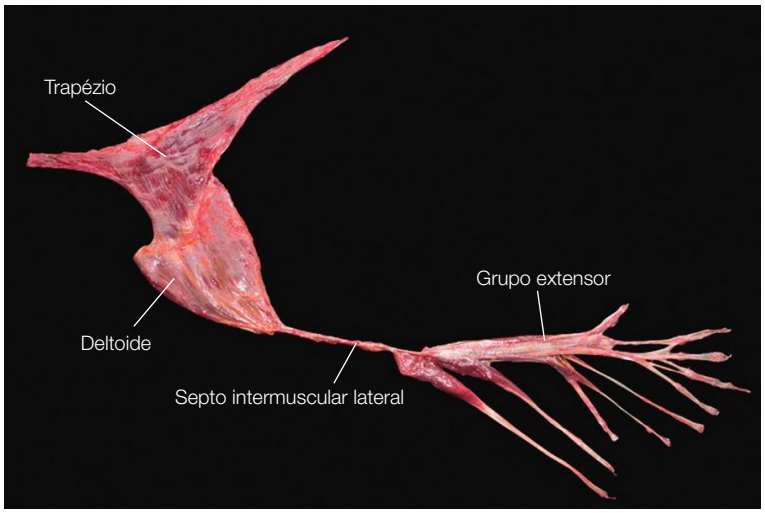

C

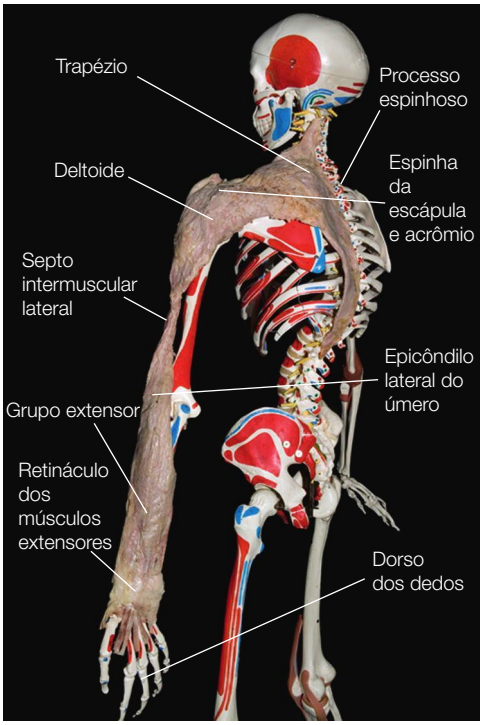

B

Figura 7.29 A LSPB na dissecação. Em (A), o trapézio foi separado dos processos espinhosos e de uma inserção no occipital atipicamente pequena. A conexão da trama fascial sobre a espinha da escápula foi mantida, assim como a forte ligação fascial do deltoide ao septo intermuscular lateral, e finalmente a conexão sobre a superfície do epicôndilo lateral no grupo extensor. O retináculo dos músculos extensores pode ser visto ainda cobrindo esses tendões extensores, que foram cortados dos dedos. Em (B), esta amostra foi colocada sobre um modelo de esqueleto. (C) A dissecação do tecido fresco da LSPB, mostrando as mesmas conexões claras, mas com os músculos do antebraço separados, para maior clareza.

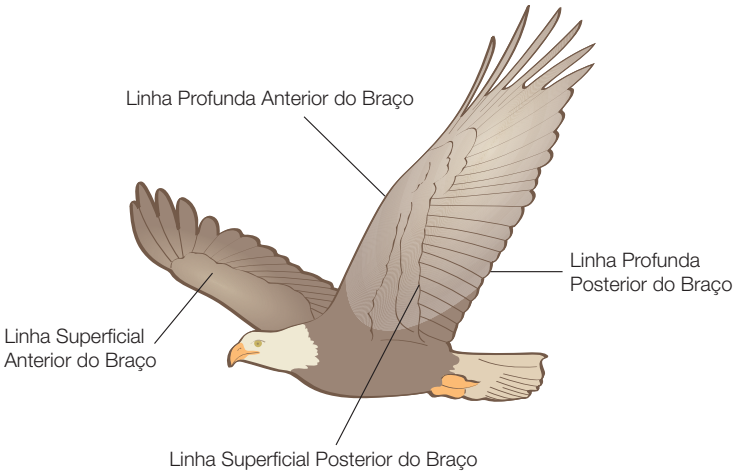

Figura 7.30 As Linhas do Braço podem ser comparadas às quatro superfícies da asa de um pássaro.

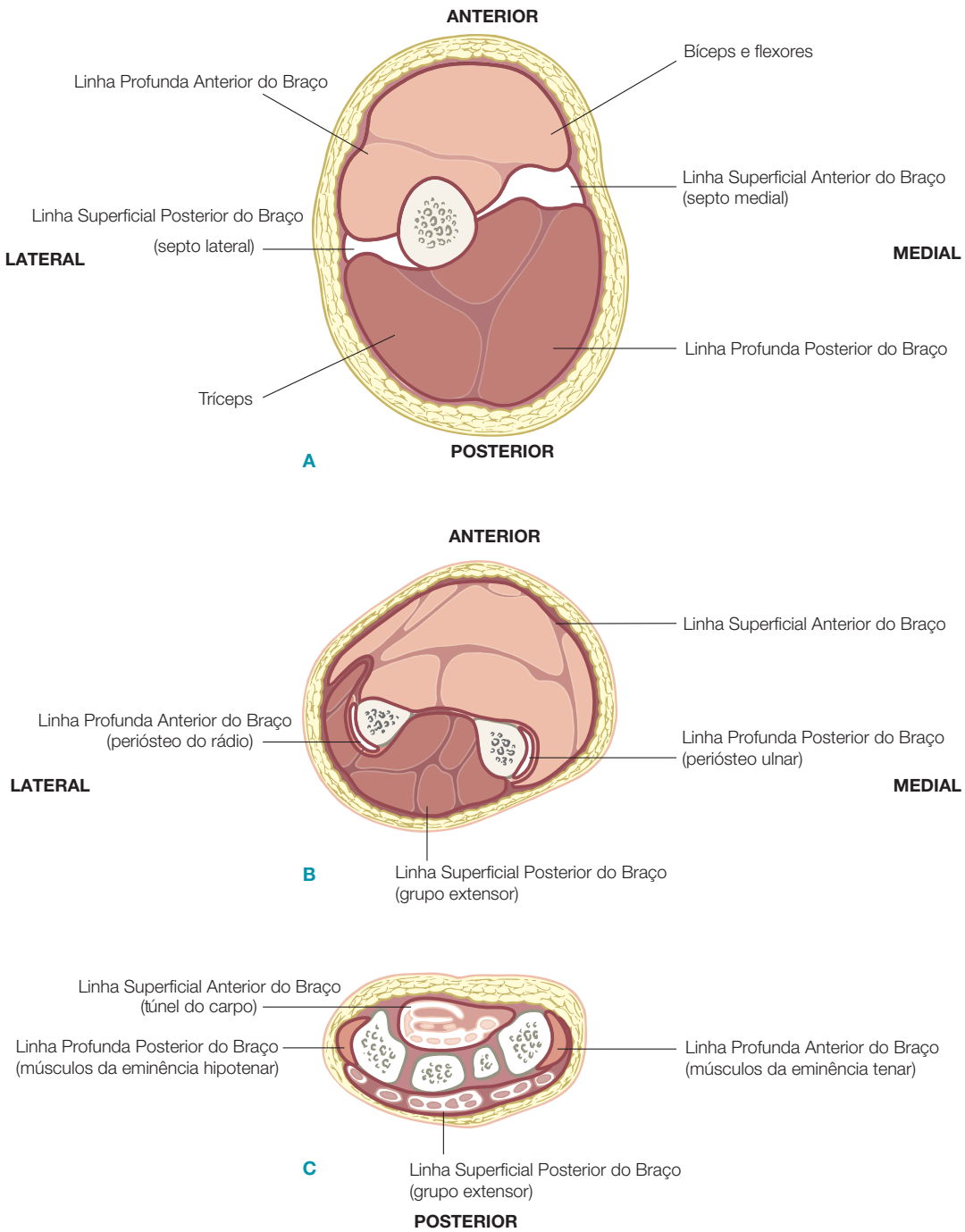

Figura 7.31 (A) No braço, as duas linhas profundas são musculares e as linhas superficiais são puramente fasciais. (B) No antebraço, as duas linhas superficiais são musculares, enquanto as duas linhas profundas são puramente fasciais. (C) Na mão, as linhas profundas têm elementos mais musculares, e as linhas superficiais são puramente tendíneas.

cotovelo e punhos. Mais uma vez, como o braço foi projetado para a mobilidade mediante a estabilidade, essa ideia requer uma série de adjetivos qualificativos e exceções.

Discussão 1

Posição escapular e equilíbrio postural

A mobilidade da escápula (em comparação com o osso do quadril mais fixo) é crucial para muitos serviços que os braços e as mãos realizam. A clavícula tem movi-

mento limitado, e funciona principalmente para manter o braço longe das costelas na parte da frente (uma necessidade exclusivamente primata, uma vez que a maioria dos quadrúpedes prefere a articulação do ombro perto do esterno sob uma caixa torácica proporcionalmente estreita).

Enquanto nossa clavícula é um suporte bastante estável, o úmero, com sua cabeça arredondada, conserva uma gama de possibilidades bem mais ampla. É a escápula que deve mover o soquete glenóideo para manter a paz entre os dois e administrar as posições de deslocamento do braço, sem deixar de manter certa estabilidade no esqueleto axial. A estabilidade da escápula é um problema de projeto de tensegridade, por isso o equilíbrio dos tecidos moles é crucial. Encontrar o lugar apropriado para a escápula, uma posição neutra onde ela tenha mais possibilidade de se mover em resposta a nossos desejos, é um objetivo digno para a terapia manual do movimento.

Entender o equilíbrio entre a série de músculos que circundam a rotatória da escápula vai nos ajudar nesse esforço, concentrando-se especialmente no "X" escapular. Quando a escápula humana é observada a partir de trás, vemos um leque de vetores tracionando-a em quase todas as direções (Fig. 7.32).

Desses, quatro se destacam no fornecimento de estabilidade escapular e determinam a posição postural da escápula, e os quatro formam um "X". Uma perna desse "X" é formada pelo músculo rombosserrátil, que já vimos na Linha Espiral (Cap. 6). Embora os romboides e o serrátil anterior trabalhem juntos na LE, eles trabalham de forma recíproca no que se refere à posição da escápula nas Linhas do Braço (Fig. 7.33). O serrátil protrai a escápula inferior e lateralmente; os romboides a retraem superior e medialmente. Um serrátil com encurtamento crônico ("superencurtado") vai tracionar a largura da escápula na caixa torácica posterior, fazendo com que os romboides sejam alongados ("superalongado"). Esse padrão frequentemente acompanha uma coluna torácica cifótica. Quando os romboides estão superencurtados, o que muitas vezes acompanha uma curvatura torácica rasa (dorso retificado), o serrátil estará superalongado, e a escápula permanecerá mais perto dos processos espinhosos do que do ângulo das costelas.

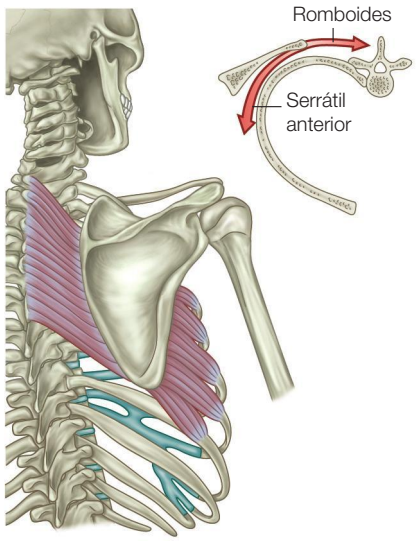

Figura 7.33 O acordo de reciprocidade entre o serrátil anterior e os romboides lhes dá um papel crucial na definição da posição postural da escápula ao longo de uma perna do "X" escapular.

A outra perna do "X" consiste na porção inferior do trapézio, que traciona medial e inferiormente a espinha da escápula, e o peitoral menor, que traciona para baixo e no processo coracoide, tracionando assim a escápula superior e lateralmente (Fig. 7.34). Essa relação antagônica na maioria das vezes aparece com o peitoral menor superencurtado e o trapézio inferior superalongado, resultando em uma inclinação anterior da escápula sobre as costelas. Por favor, observe que essa inclinação anterior muitas vezes pode ser disfarçada por uma inclinação posterior da caixa torácica, dando a aparência de uma escápula vertical, mas o padrão subjacente permanece o mesmo, e o trabalho de alongamento no peitoral menor é o indicado na Figura 7.35A e B.

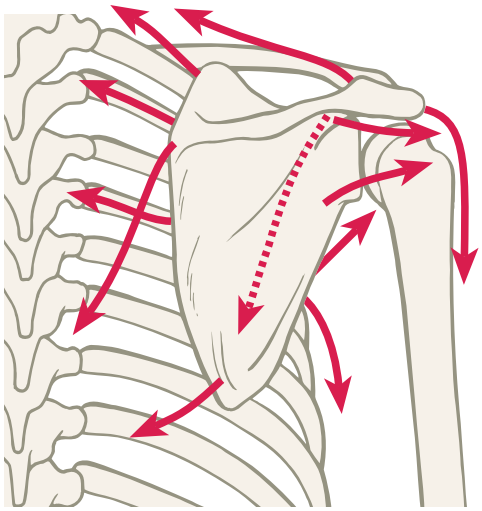

Figura 7.32 A escápula é uma rotatória onde muitos vetores de tração competem.

Discussão 2

Travessões

Embora as linhas descritas aqui sejam muito lógicas, e o trabalho certamente proveitoso na prática, a capacidade adicional de rotação no ombro, no antebraço e na mão requer um número de travessões "bifurcações" que atrapalha a pura precisão das Linhas do Braço, mas fornecem possibilidades adicionais para a mobilidade e a estabilidade no movimento.

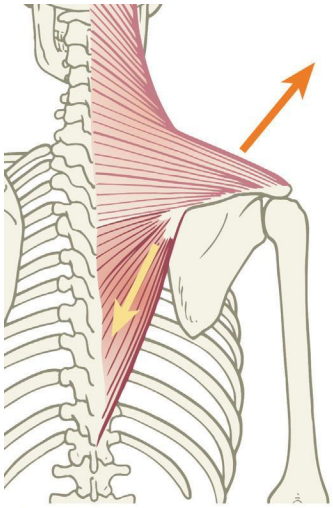

A

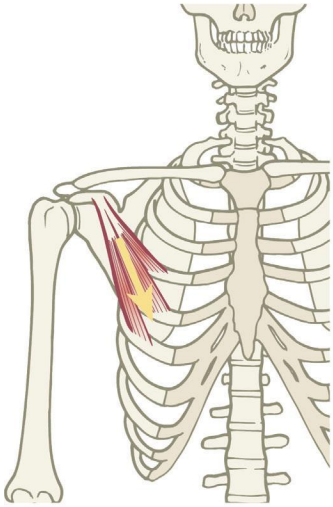

B

Figura 7.34 A outra perna do "X" escapular é composta por uma ligação mecânica, através da escápula, entre a parte inferior do trapézio na parte de trás e o peitoral menor na parte da frente. 4-6

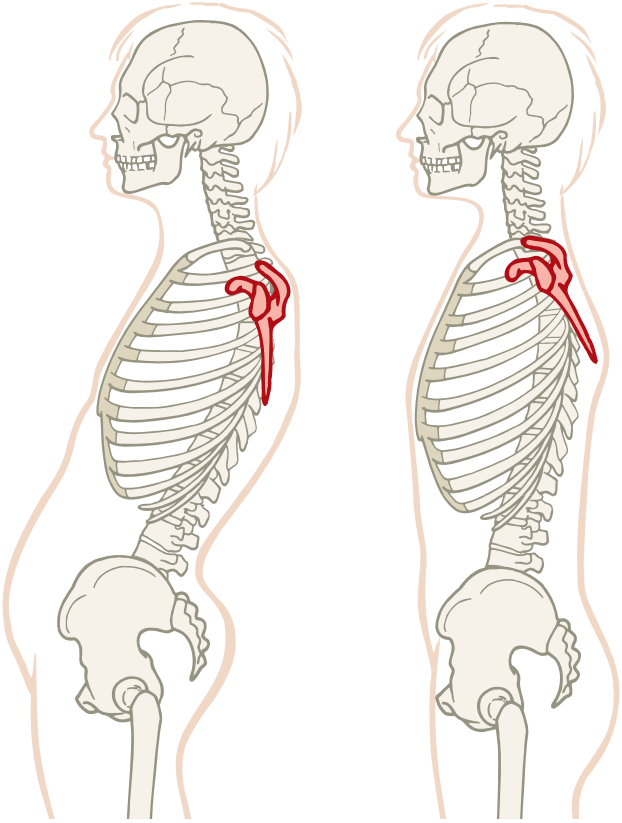

A B

Figura 7.35 A inclinação relativa da escápula deve ser mensurada contra a caixa torácica. Se a caixa torácica estiver inclinada posteriormente (um padrão postural comum no mundo ocidental), a escápula pode parecer vertical ao solo, mas, na verdade, está inclinada anteriormente em relação à caixa torácica, envolvendo um peitoral menor curto. Ambos (A) e (B) mostram uma escápula inclinada anteriormente em relação à caixa torácica; em ambos os casos é necessário alongamento do peitoral menor.

As duas cabeças do bíceps braquial nos dão um exemplo de um travessão entre as linhas. Até agora, citamos apenas a conexão da cabeça curta desde o processo coracoide ao tendão radial, que se ajustam aos nossos propósitos para a LPAB. A cabeça longa, no entanto, passa pela ranhura intertubercular e na direção do topo da glenoide da escápula, juntando-se, assim, mecanicamente ao supraespinal do manguito rotador e ao levantador da escápula – ou, em nossa linguagem, conectando a LPAB à LPPB (Fig. 7.36).

Fora as duas cabeças que lhe dão seu nome, o bíceps também tem dois "pés", e este outro pé fornece outro travessão. Além do tendão radial, a extremidade distal do bíceps ostenta uma singular aponeurose bicipital que se entrelaça no grupo flexor, ligando assim a LPAB à LSAB (Fig. 7.37). Essa estrutura, juntamente com o cabo oblíquo entre a ulna e o rádio, nos permite carregar um peso nos braços quase inteiramente por intermédio da conexão miofascial entre a escápula e os dedos, sem colocar uma pressão indevida sobre o cotovelo e as delicadas articulações radiulnares.

Vamos dar mais um exemplo de um travessão para expandir essa função de transporte de peso: quando transportamos lateralmente uma mala de viagem, o peso é carregado sobretudo pelos dedos encurvados e mantido pelos flexores da LSAB (reforçada pelo polegar preso à LPAB). Esse peso tensivo não é levado ao epicôndilo medial e ao restante da LSAB; ao contrário, ele é interceptado pela aponeurose bicipital e transferido para o músculo bíceps, desviando assim a tensão do vulnerável cotovelo e passando-a para a LPAB. No topo da cabeça curta do bíceps, a tensão é transferida superiormente na altura do processo coracoide ao ligamento coracoclavicular e, portanto, para a clavícula, onde é capturado pela porção clavicular do trapézio (e, portanto, transferido para a LSPB), que transporta a tensão para o occipital – uma região fre-

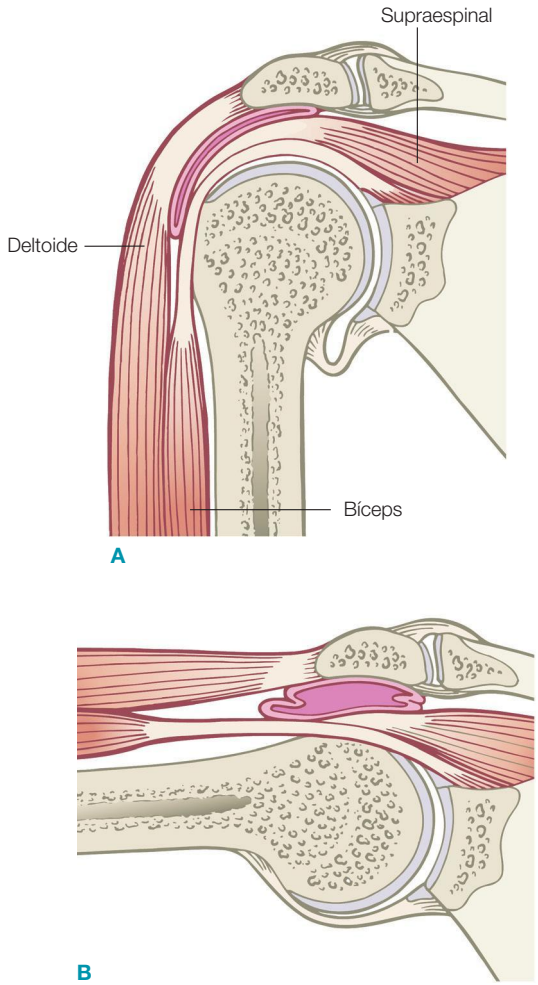

Figura 7.36 Há uma ligação mecânica entre o supraespinal e a cabeça longa do bíceps quando o braço está abduzido. Isso estabelece um travessão que vai da LPPB até a LPAB.

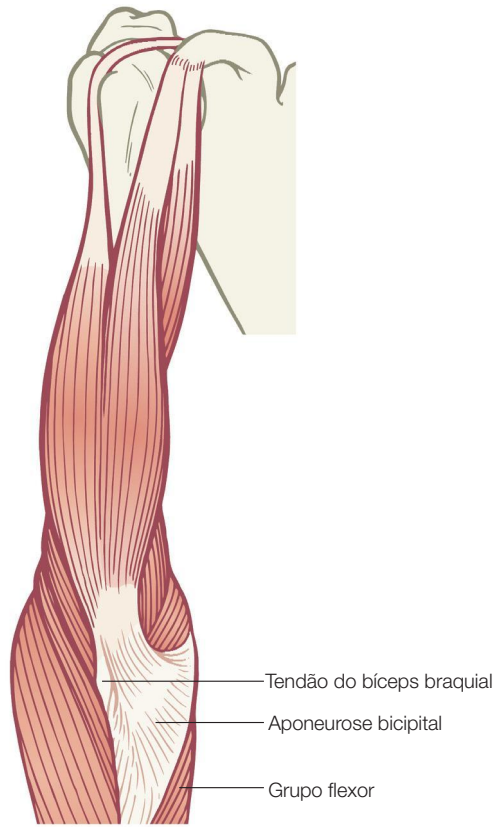

Figura 7.37 O segundo tendão do bíceps braquial, que se conecta à fáscia dos flexores do antebraço, cria uma ligação entre a LPAB e a LSAB.

quente de dores de cabeça nas pessoas que se aventuram a carregar um objeto pesado lateralmente (Fig. 7.38). (A necessidade de contrabalançar essa tração com o outro lado também pode ocasionar tensão e dor do lado oposto do pescoço ou na região lombar, especialmente nas pessoas que não têm muita prática. Transportadores de cargas assimétricas experientes, como carteiros, distribuem a carga, com um sucesso maior ou menor, ao longo de toda a estrutura.) 6-22

Relaxar as estruturas superiores da LPAB é, portanto, parte de uma estratégia que alivia a postura da cabeça para a frente ou as cervicais superiores hiperestendidas, especialmente nas pessoas habituadas a transportar cargas significativas.

Outros exemplos de travessões incluem a inserção distal do deltoide, que se situa à direita contra o músculo braquial. Se tomarmos essa bifurcação em vez da conexão-padrão do septo intermuscular lateral ao deltoide da LSPB, temos uma ligação entre a LSPB e a LPAB (Fig. 7.39).

O músculo redondo maior, que incluímos com o latíssimo do dorso na LSAB, é na verdade um travessão da escápula (e, portanto, da LPPB) na LSAB, com a sua inserção distal na superfície anterior do úmero (Fig. 7.14). O redondo maior tem uma inserção distal no tríceps, bem como no úmero.

O braquiorradial surge no septo intermuscular lateral e vai para o rádio, fazendo então outra conexão desde a LSPB até a LPAB (Fig. 7.40). Poderíamos dizer que o pronador redondo faz o mesmo tipo de conexão da LPAB até a LSAB.

Finalmente, os músculos longos do polegar, abdutor e extensor longo e curto, se estruturam a partir do periósteo da ulna até a superfície superior do polegar, e poderíamos, portanto, dizer que ligam a LPPB à LSPB.

A cada minuto, outras conexões entre as linhas são feitas pelos braços para acomodar os mais diversos movimentos e as tensões colocadas no complexo do ombro-braço – carregar uma bandeja cheia de pratos, empunhar uma pá ou tentar colocar as mãos juntas atrás das costas. Esses travessões dentro das Linhas do Braço não alteram, no entanto, o valor básico das conexões que detalhamos nos quatro meridianos miofasciais longitudinais formais.

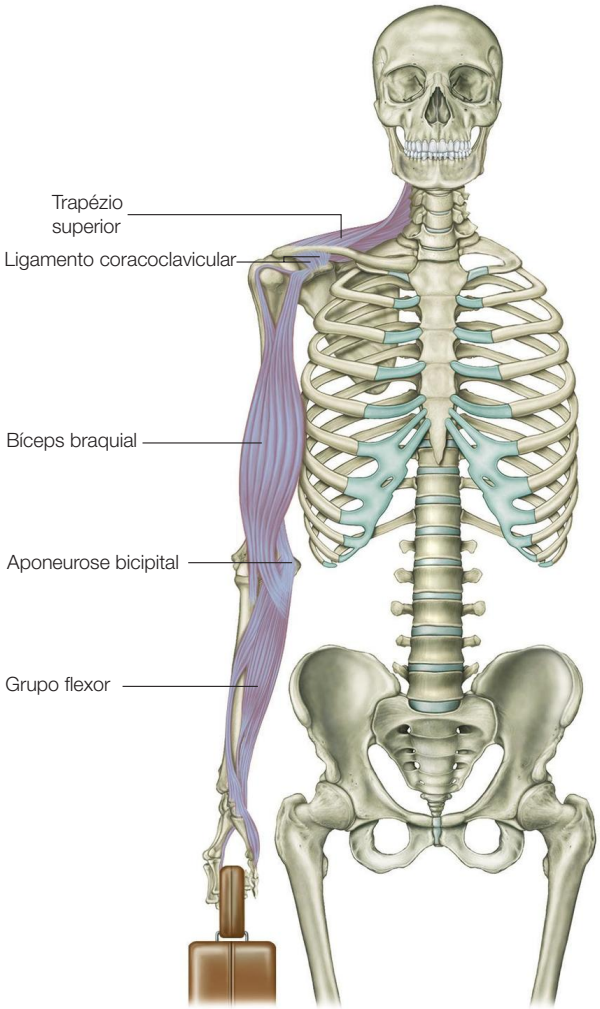

Figura 7.38 Quando o braço está pendente, a continuidade miofascial viaja para cima a partir da mão, passa pela cabeça curta do bíceps, pelo ligamento coracoclavicular e vai até o trapézio, terminando no occipital.

Discussão 3

Comparação entre a Linha do Braço e a Linha da Perna

O leitor atento irá observar que as quatro linhas do braço têm alguma semelhança com as quatro das linhas que percorrem a perna. (O correlato clínico para a Linha Espiral no braço não foi encontrado.) Embora a perna e o braço sejam funcionalmente diferentes, as semelhanças estruturais pedem uma comparação, e os resultados são bastante surpreendentes.

A correspondência entre o braço e a perna na estrutura esquelética é inconfundível: ambos têm um arranjo em cíngulo perto da armação axial (osso do quadril e escápula), seguido por uma articulação em bola e soquete, um osso no membro superior, um gínglimo, dois ossos no membro inferior, três no primeiro nível do membro exterior, quatro no segundo nível, e cinco dedos com um conjunto de catorze ossos.

Além da semelhança óssea (estranha em si mesma quando se considera que o braço e a perna evoluíram em tempos ligeiramente diferentes para fins distintos), os músculos também exibem correspondências interessantes, por exemplo, os isquiotibiais paralelos aos bíceps, e os abdutores foram frequentemente denominados o "deltoide do quadril".[4]

Apesar dessas correspondências óbvias, as vias dos meridianos miofasciais falham espetacularmente em fornecer paralelos diretos entre braço e perna. Por um lado, a razão para isso se refere ao desenvolvimento: todos os membros brotam para fora a partir do lado do embrião, mas no desenvolvimento subsequente as pernas giram medialmente no tronco, enquanto o ombro gira lateralmente. Assim, quando adotamos a posição fetal, os cotovelos e joelhos tendem a se encontrar. Você mesmo pode demonstrar isso apoiando-se sobre as mãos e as plantas de seus pés e, em seguida, dobrar os cotovelos e os joelhos. Estes últimos irão para a frente – talvez um pouco para fora ou para dentro, dependendo dos seus padrões, mas principalmente em direção aos braços. Os cotovelos vão dobrar na direção oposta, em direção às pernas – e, mais uma vez, provavelmente mais para fora, dependendo do seu hábito, mas sobretudo em direção às pernas. Mantenha as mãos no chão e tente girar os cotovelos; assim

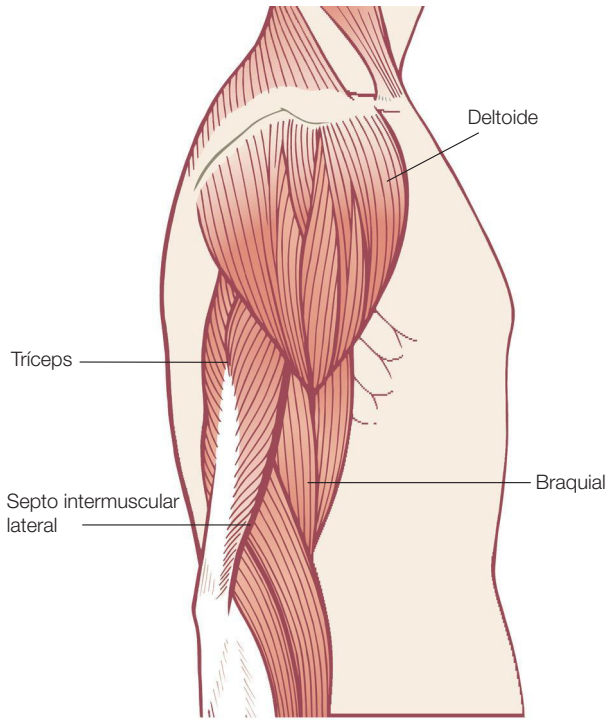

Figura 7.39 A fáscia do deltoide é contígua com uma porção do braquial, fazendo uma ligação entre a LSPB e a LPAB.

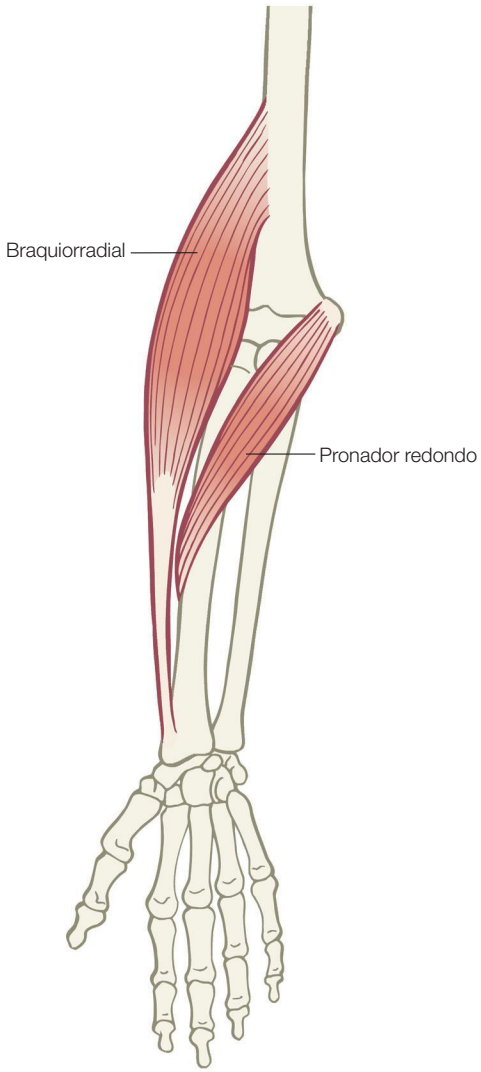

Figura 7.40 O braquiorradial e o pronador redondo se conectam ao periósteo do rádio, criando um travessão que liga da LSPB e da LSAB à LPPB.

como acontece com os joelhos, elas sentem a impossibilidade de que seus braços se aproximem de uma posição paralela às pernas.

Em outro nível, a falta de correspondência é um testemunho da maleabilidade e da plasticidade das conexões fasciais do corpo. Os paralelos nos ossos permanecem; os paralelos nos músculos permanecem, mas as conexões longitudinais através da fáscia mudaram com o tempo. As extensões laterais da coluna da salamandra apresentam um conjunto de meridianos miofasciais que é diferente do galope da pata dianteira e da perna traseira do cão ou do urso, que também é diferente do braço singular do *homo faber*.

A nossa própria perna é bastante semelhante aos membros posteriores do quadrúpede, com algumas compensações para a postura diferente da coluna vertebral e do quadril, com exceção da estrutura e da função da mobilidade nas linhas anteriores e posteriores, e a estabilidade das linhas internas e externas. O braço primata, no entanto, passou por algumas mudanças decisivas, presumivelmente durante a fase arbórea dos nossos antepassados, que fazem de suas conexões longitudinais algo único. Esse é, portanto, um bom exercício (embora talvez apenas para os ***nerds*** de anatomia como nós) para controlar as diferenças em cada seção dos dois membros.

Ao comparar primeiro a mão e o pé, podemos ver paralelos fáceis de um lado e de outro, mas a parte da frente e a de trás são invertidas (Fig. 7.41A). A Linha Profunda Anterior do Braço se conecta no interior do polegar, assim como a Linha Profunda Anterior da perna (que será abordada no Cap. 9) se conecta ao arco interno e ao hálux. A Linha Profunda Posterior do Braço conecta-se ao dedo mínimo assim como a Linha Lateral se conecta ao arco externo e ao 5º metatarso.

A Linha Superficial Anterior da perna, que envolve o dedo do pé e os extensores do tornozelo, corresponde facilmente à Linha Superficial Posterior do Braço, que contém o dedo e os extensores do punho. A Linha Superficial Posterior da perna, que flexiona os dedos do pé e o tornozelo, corresponde neste nível à Linha Superficial Anterior do Braço que curva os dedos.

No antebraço, esses paralelos continuam, com exceção da Linha Lateral na perna que se conecta por meio dos fibulares à fíbula, enquanto a Linha Profunda Posterior do Braço se conecta à ulna, o equivalente da tíbia (Fig. 7.41B). Na perna, a Linha Profunda Anterior se conecta à tíbia que suporta o peso, enquanto a Linha Profunda Anterior do Braço está ligada intimamente ao rádio, que é mais móvel. Também podemos observar que na parte inferior da perna apenas o gastrocnêmio, o poplíteo e o plantar cruzam o joelho; o restante dos músculos no movimento do pé está confinado na parte inferior da perna, ao passo que muitos dos músculos tanto da LSAB como da LSPB cruzam o cotovelo, embora não sejam projetados para afetá-lo muito.

Quando comparamos o braço e a parte superior da perna, a maioria dos paralelos escapa a qualquer controle (Fig. 7.41C). Descobrimos que nesse nível a Linha Superficial Anterior da perna (principalmente o quadríceps femoral) pode ser comparada com a Linha Profunda Posterior do Braço (tríceps). A Linha Superficial Posterior (bíceps femoral e os outros isquiotibiais) iguala-se com a Linha Profunda Anterior do Braço (bíceps braquial e seus companheiros subjacentes). A Linha Lateral da perna (trato iliotibial) é paralela à Linha Superficial Posterior do Braço (septo intermuscular lateral), e a Linha Profunda Anterior (músculos adutores e septos associados) se compara com bastante facilidade com a Linha Superficial Anterior do Braço (septo intermuscular medial).

No nível do ombro ao quadril, as comparações tornam-se ainda mais vagas, mas a Linha Lateral (abdutores) continua claramente a comparação com a Linha Superficial Posterior do Braço (deltoide). Por mais estranho que seja, a

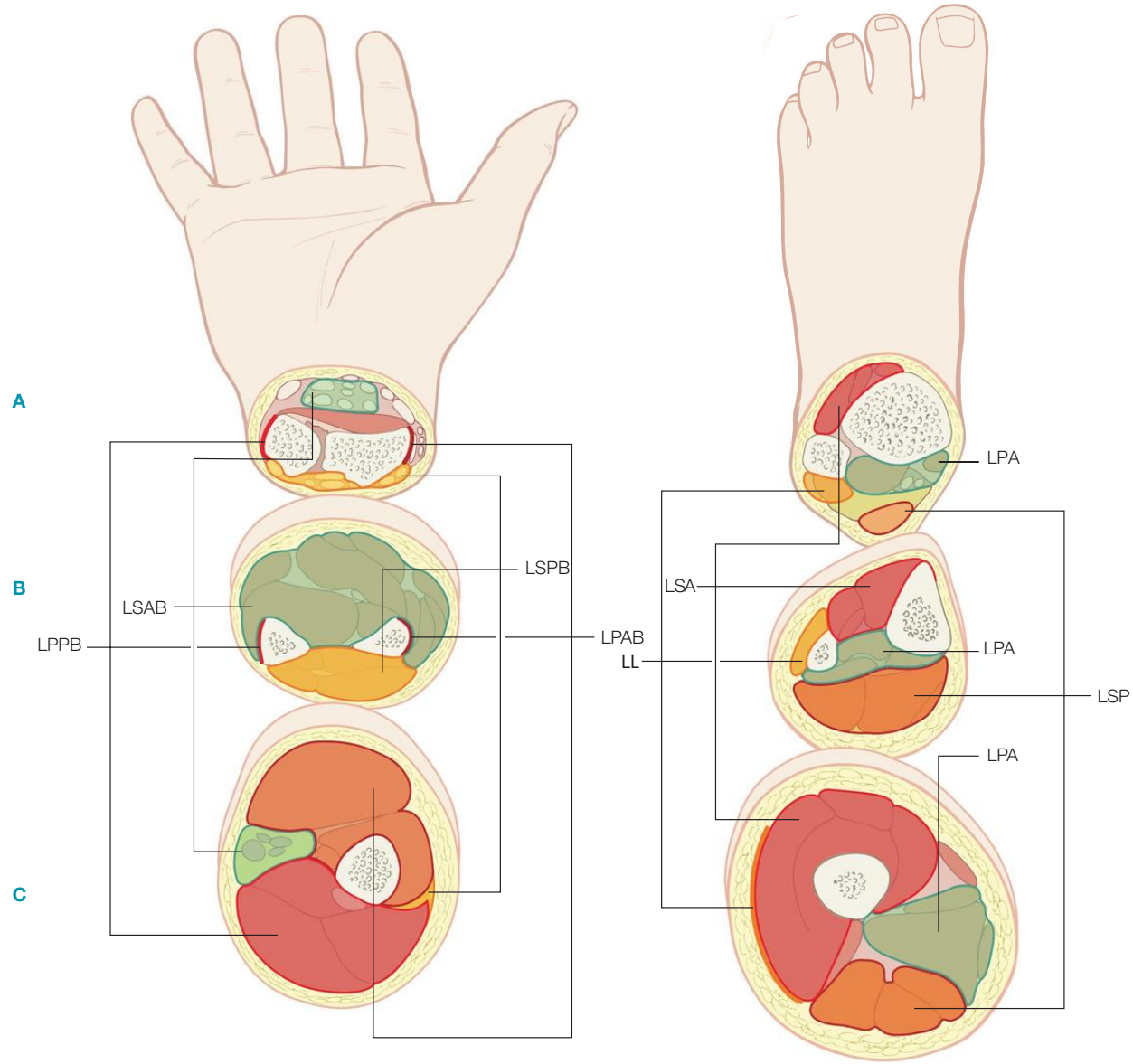

Figura 7.41 (A) Na mão, as Linhas Profundas do Braço correspondem às linhas lateral e medial do pé (Linha Profunda Anterior), mas as linhas anterior e posterior estão invertidas. (B) No antebraço, a inversão das linhas anterior e posterior continua, mas a linha média vai até a "fíbula" do braço, enquanto a linha lateral vai até a "tíbia" do braço – a ulna. (C) No braço, os lugares de troca superficial e profunda – o quadríceps femoral e os isquiotibiais das linhas anteriores e posteriores da perna (LSA e LSP) correspondem às linhas mais profundas do braço – são o bíceps da LPAB e o tríceps da LPPB.

Linha Profunda Anterior da perna – o psoas e outros flexores – pode ser comparada com a Linha Superficial Anterior do Braço, em que o músculo peitoral maior e o latíssimo do dorso, assim como o psoas, vão do esqueleto axial, atravessando a bola e o soquete, até o osso do membro proximal, embora sob uma análise mais profunda os paralelos comecem a desaparecer.

A Linha Profunda Posterior do Braço (romboides ao manguito rotador) pode ser proveitosamente comparada com o quadrado lombar na conexão ilíaca – o ilíaco à subescapular, e o glúteo mínimo sendo o infraespinal da perna. No entanto, também se pode argumentar que o manguito rotador é semelhante aos rotadores laterais profundos da perna (tecnicamente parte da Linha Profunda Anterior, e praticamente parte de uma inexistente "Linha Profunda Posterior").

A Linha Profunda Anterior do Braço (bíceps-peitoral menor) pode suportar uma comparação com a Linha Superficial Posterior da perna (bíceps femoral-ligamento sacrotuberal), embora também tenha elementos da Linha Profunda Anterior (proximidade com o feixe neurovascular, e o claro paralelo entre o adutor magno e o coracobraquial).

Tanto o longo e tortuoso caminho da evolução quanto a literal torção do braço e da perna, que ocorre durante o desenvolvimento fetal, serviram para obscurecer as fáceis comparações individualizadas entre as linhas do braço e as da perna, embora conexões cinéticas divergentes tenham sido feitas para cada uma. Dito isso, a Linha Lateral corresponde à Linha Superficial Posterior do Braço acima do cotovelo, e a Linha Profunda Posterior abaixo dele. A Linha Profunda Anterior se compara a uma combinação das Linhas Anteriores do Braço Profunda e Superficial acima do cotovelo, e a Linha Profunda Anterior do Braço abaixo dele. A Linha Superficial Anterior se compara à Linha Profunda Posterior do Braço acima do cotovelo, e à Linha Superficial Posterior do Braço abaixo dele. A Linha Superficial Posterior se compara à Linha Profunda Anterior do Braço acima do cotovelo, e à Linha Superficial Anterior do Braço abaixo dele. Por causa das semelhanças da estrutura do esqueleto e dos músculos, as diferenças criadas pela variação das conexões fasciais longitudinais são bastante surpreendentes, e realmente complexas – parabéns a todos os leitores que conseguiram atravessar esse pântano e chegaram ao final deste capítulo. No capítulo seguinte, nossa atenção se voltará para as extensões das Linhas do Braço ao longo do tronco, algo bem mais simples.

Referências bibliográficas

1. Myers T. Treatment approaches for three shoulder 'tethers'. J Bodyw Mov Ther 2007;11(1):3–8.
2. Wilson FR. The hand. New York: Vintage Books/Pantheon Books; 1998.
3. Van der Wal J. Architecture of the connective tissue in the musculoskeletal system. International Journal of Therapeutic Massage & Bodywork 2009;2(4).
4. Myers T. Hanging around the shoulder. Massage Magazine 2000 (April–May).
   Também disponível no Body[4], que publiquei em 2004 e disponível na página www.anatomytrains.com.

Linhas Funcionais

8

Visão geral

As Linhas Funcionais (Fig. 8.1) se estendem das Linhas do Braço pela superfície do tronco até a pelve contralateral e a perna (ou para cima da perna até a pelve de um lado ao outro da caixa torácica, ombro e braço, uma vez que os nossos meridianos correm em ambas as direções). Uma dessas linhas passa pela parte anterior do corpo, a outra pela parte posterior, de modo que o conjunto das linhas esquerda e direita forma um "X" por todo o tronco (Fig. 8.2/Tab. 8.1). Uma terceira linha desse grupo, a Linha Funcional Ipsilateral, vai do ombro ao interior do joelho do mesmo lado. Essas linhas são chamadas linhas "funcionais" porque raramente são empregadas, como as outras linhas o são, na modulação da postura em pé. Elas entram em jogo principalmente durante a atividade atlética ou outra atividade em que um complexo apendicular é estabilizado, contrabalançado, ou abastecido por seu complemento contralateral. Um bom exemplo disso ocorre em um lançamento de lança ou em um arremesso de beisebol, em que o jogador aciona a perna esquerda e o quadril para dar velocidade extra a um objeto lançado pela mão direita (Fig. 8.3).

Função postural

Como mencionado, essas linhas estão menos envolvidas na postura em pé do que as outras em discussão neste livro. A maior parte delas envolve tecidos superficiais que são muito usados durante as atividades cotidianas, por isso sua oportunidade de enrijecer ou encurtar fascialmente para manter a postura é mínima. Se alterarem a postura como um todo, sua ação é trazer um ombro mais perto do quadril que lhe é oposto, ou na parte anterior ou na parte posterior. Embora esse padrão seja comum – especialmente fechando na parte anterior – o ponto de partida para isso geralmente está na Linha Espiral ou nas camadas mais profundas descritas no Capítulo 9. Uma vez que essas outras estruturas miofasciais foram equilibradas, as Linhas Funcionais geralmente se posicionam sem que apresentem problemas mais significativos.

As funções dessas linhas, no entanto, são muito fortes nas estabilizações posturais nas posições que não fazem parte da postura de repouso em pé. Em muitas posturas de ioga, ou posturas que exigem estabilização desde a cintura escapular até o tronco (como, por exemplo, quando se trabalha acima da cabeça), essas linhas transmitem a tensão para baixo ou fornecem a estabilidade para cima fixando a base de sustentação do membro superior. Com menor frequência, elas podem ser usadas para proporcionar estabilidade ou contrapeso para que o membro inferior trabalhe de forma semelhante, como quando se dá um chute em uma bola de futebol.

Há apenas um padrão de compensação postural comum associado com as Linhas Funcionais e este é uma rotação preferencial geralmente associada à lateralidade ou a uma atividade específica como um esporte, em que de forma repetitiva um ombro se aproxima do quadril oposto. Isso pode afetar o tônus e a coordenação de todas as seis Linhas Funcionais, mas as Linhas Espiral, Lateral, ou as Linhas Profundas Anteriores são geralmente as mais notáveis limitadoras do padrão.

Função do movimento

Essas linhas nos permitem dar uma força extra e precisão aos movimentos dos membros, pois alongam seus braços de alavanca e os ligam por todo o corpo ao membro oposto na outra cintura. Assim, o peso dos braços pode ser utilizado para dar um impulso adicional a um pontapé, e o movimento da pelve contribui

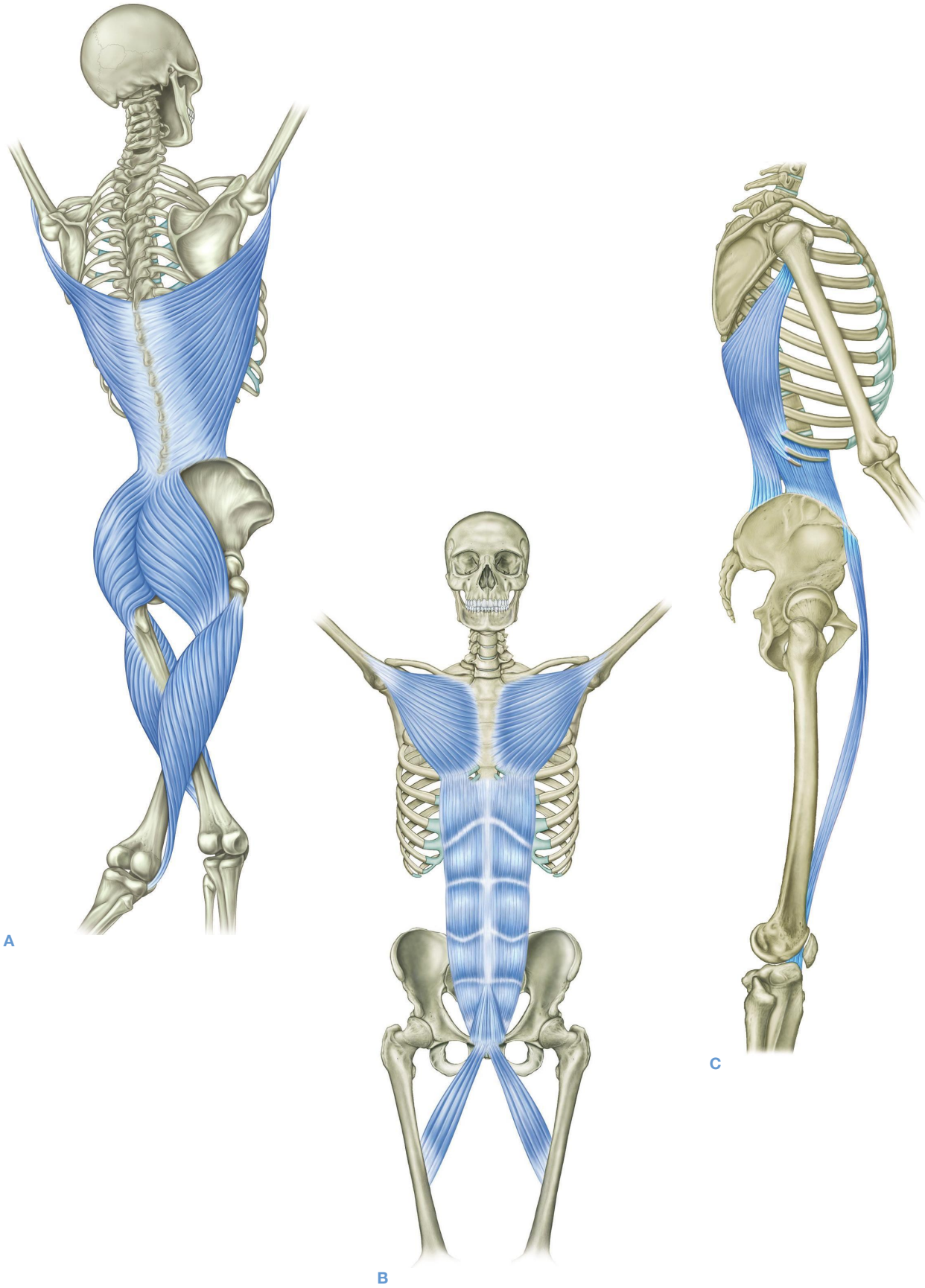

Figura 8.1 As Linhas Funcionais Posterior, Anterior e Ipsilateral.

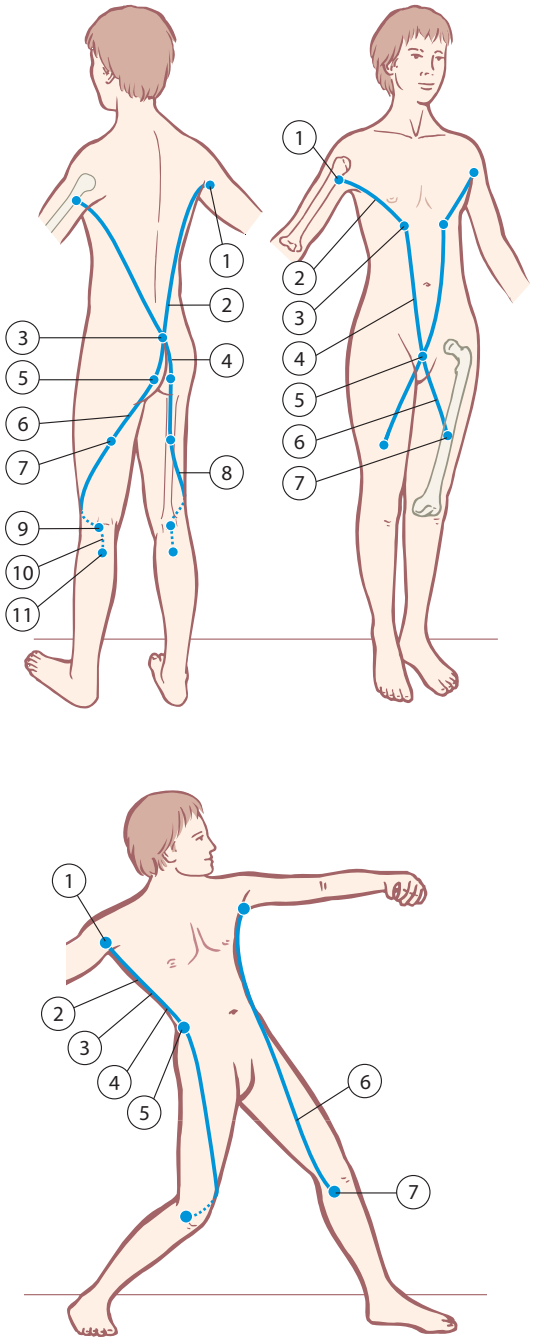

Figura 8.2 Linhas Funcionais, vias e estações.

Tabela 8.1 Linhas Funcionais: "vias" miofasciais e "estações" ósseas (Fig. 8.2)

Estações ósseas		Vias miofasciais
Linha Funcional Posterior		
Diáfise (ou corpo) do úmero	**1**	
	2	Latíssimo do dorso
	3	Fáscia lombodorsal
	4	Fáscia sacral
Sacro	**5**	
	6	Glúteo máximo
Diáfise (ou corpo) do fêmur	**7**	
	8	Vasto lateral
Patela	**9**	
	10	Tendão subpatelar
Tuberosidade da tíbia	**11**	
Linha Funcional Anterior		
Diáfise (ou corpo) do úmero	**1**	
	2	Margem inferior do peitoral maior
Cartilagem das 5ª e 6ª costelas	**3**	
	4	Bainha lateral do músculo reto do abdome
Tubérculo púbico e sínfise púbica	**5**	
	6	Adutor longo
Linha áspera do fêmur	**7**	
Linha Funcional Ipsilateral		
Diáfise (ou corpo) do úmero	**1**	
	2	Latíssimo do dorso, margem externa
Extremidade das 10ª a 12ª costelas	**3**	
	4	Oblíquo externo
Espinha ilíaca anterossuperior	**5**	
	6	Sartório
Pata de ganso, côndilo tibial medial	**7**	

para um *backhand* no tênis. Embora muitas aplicações no esporte venham à mente quando se consideram essas linhas, um exemplo comum, mas essencial, é o contrabalanço contralateral entre o ombro e o quadril a cada passo dado ao caminhar. 3-16

As Linhas Funcionais aparecem como espirais sobre o corpo, e sempre trabalham em padrões helicoidais. Elas podem ser consideradas como suplementos apendiculares à Linha Espiral ou, como mencionado, extensões do tronco das Linhas do Braço. Na atividade em tempo real, as linhas de tensão mudam constantemente, e o detalhamento da precisão das linhas que da-

remos a seguir é um resumo de um momento central na difusão das forças.

As Linhas Funcionais em detalhe

A Linha Funcional Posterior

A Linha Funcional Posterior (LFP) começa (para fins de análise; na prática, ela se conecta com a Linha Superficial Anterior do Braço ou a Linha Profunda Posterior do Braço, dependendo da ação particular) com a inserção distal do músculo latíssimo do dorso (ver Fig. 8.1A). Ela vai até um pouco abaixo do centro aproximado de extensão desse músculo, juntando-se às lâminas superficiais da fáscia lombossacral. 2-10

A LFP cruza a linha média aproximadamente no nível da articulação lombossacral, passando pela fáscia sacral para se conectar com as fibras mais inferiores (sacral e sacrotuberal) do glúteo máximo no lado oposto.

As fibras mais inferiores do glúteo máximo passam sob a margem posterior do trato iliotibial (TIT) e, portanto, sob a Linha Lateral, para se inserir na margem posterolateral do fêmur, a cerca de um terço da descida da diáfise femoral. Se continuarmos na mesma direção, descobriremos as fibras fasciais que ligam o glúteo e o músculo vasto lateral, que por sua vez nos levam do tendão do quadríceps femoral à patela, que está conectada, por meio do tendão subpatelar, à tuberosidade da tíbia. Escolhemos terminar a análise da linha neste ponto, porém, como atingimos a tuberosidade da tíbia, poderíamos continuar descendo por essa linha até o arco medial, percorrendo o tibial anterior e a fáscia crural anterior (como discutido no Cap. 4 sobre a LSA).

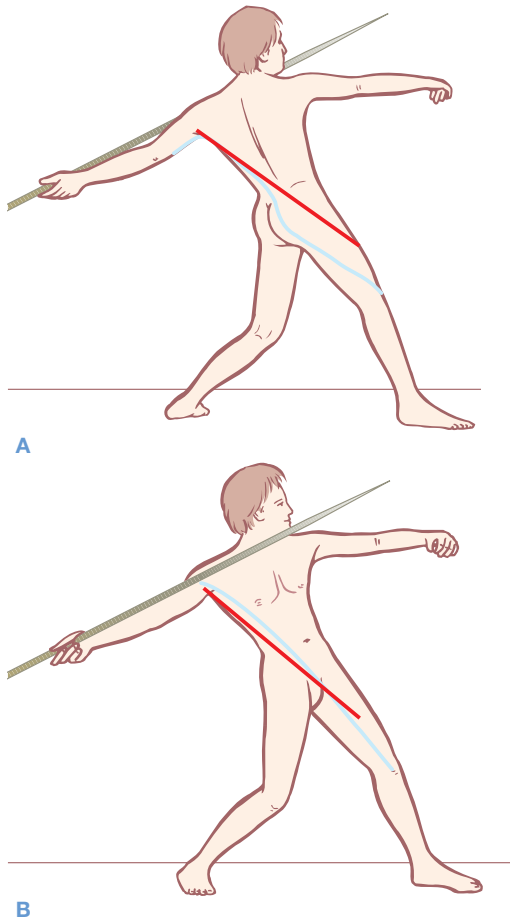

Figura 8.3 As Linhas Funcionais adicionam o ímpeto do tronco, impulso e musculatura à força dos membros, estabilizadas pela cintura contralateral. Nesse caso, conforme o braço é puxado para trás para arremessar a lança, a Linha Funcional Posterior direita é contraída, enquanto a Linha Funcional Anterior direita está alongada e pronta para a contração. A LFA esquerda está ligeiramente encurtada, e a LFP esquerda está levemente alongada durante essa manobra. Quando a lança é arremessada, todas essas condições se invertem – a LFA direita se contrai, a LFP direita se alonga, e seu lado esquerdo complementa a mudança dos papéis estabilizadores.

A Linha Funcional Anterior

A Linha Funcional Anterior (LFA) começa aproximadamente no mesmo lugar que seu complemento, com a inserção distal do músculo peitoral maior sobre o úmero passando ao longo das fibras mais inferiores deste músculo na sua origem sobre as 5ª e 6ª costelas (Fig. 8.1B). Uma vez que a fáscia clavipeitoral que contém o peitoral menor também se conecta à 5ª costela, a LFA poderia ser considerada como uma extensão tanto da Linha Superficial Anterior do Braço como da Linha Profunda Anterior do Braço. 2-9

Essas fibras peitorais formam uma continuidade fascial com a aponeurose abdominal que liga os músculos oblíquo externo e reto do abdome, e a linha passa essencialmente ao longo da margem externa do reto do abdome ou da margem interna da fáscia do oblíquo até o púbis, uma tira de fáscia conhecida como linha semilunar. Depois de passar pelo osso púbico e pela fibrocartilagem da sínfise púbica, saímos do outro lado com o tendão substancial do adutor longo, que passa por baixo, por fora e por trás para se inserir na linha áspera no lado posterior do fêmur.

A partir da linha áspera podemos imaginar uma ligação com a cabeça curta do bíceps e, portanto, com o compartimento crural lateral e com os fibulares (Linha Espiral, Cap. 6, pp. 162-163). Isso, no entanto, implicaria passar pela lâmina intermediária do adutor magno, o que não é permitido pelas regras dos Trilhos Anatômicos. Por essa razão, vamos terminar a LFA no final do adutor longo sobre a linha áspera (ver Fig. 2.5).

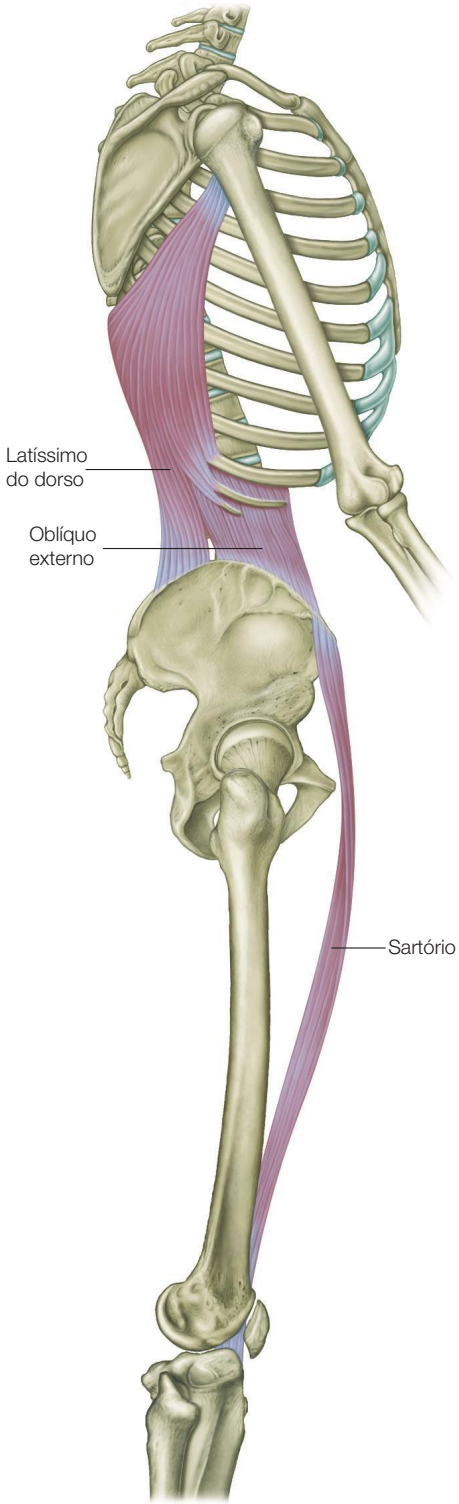

Figura 8.4 A Linha Funcional Ipsilateral é uma terceira linha de estabilização, delineando as fibras mais laterais do latíssimo do dorso até a região mais externa das costelas inferiores, seguindo depois até o oblíquo externo posterior sobre a EIAS na direção do sartório até o côndilo tibial no interior do joelho. Essa linha é usada na estabilização de um atleta que se sustenta nos anéis, e para estabilizar o tronco quando se dá braçadas dentro da água no estilo *crawl* da natação. 4-1

A Linha Funcional Ipsilateral

A Linha Funcional Ipsilateral (LFI) segue as fibras mais laterais desse músculo mais lateral, o latíssimo do dorso, que se insere na porção externa das três costelas inferiores (Fig. 8.4), com uma forte conexão da trama fascial nas fibras posteriores do músculo oblíquo externo, as mesmas fibras utilizadas na Linha Lateral no Capítulo 5. Se seguirmos o oblíquo externo, chegaremos à crista ilíaca anterior, onde as fibras se conectam fascialmente sobre a EIAS ao músculo sartório. O sartório nos leva até a pata de ganso, sobre o epicôndilo medial da tíbia. 4-9

Essa linha pode ser sentida ao se apoiar o corpo sobre o latíssimo do dorso, quando nos penduramos em anéis, ou quando um artista de circo está no alto suspenso pelas faixas de sedas, ou na natação quando damos braçadas dentro da água no estilo *crawl*. Pendurar-se em uma barra fixa ou em um galho de árvore e torcer a pelve e as pernas também irá fazer com que você entre em contato com essa linha.

Discussão

Forças em movimento

Nossa descrição dessas linhas exige várias aproximações, não só por causa das diferenças individuais, mas também porque os movimentos ao longo dessas linhas muitas vezes se difundem pelos leques do músculo e pelas lâminas da fáscia. Em outras palavras, levar para trás uma lança para arremessá-la passará exatamente pela LFP apenas por um instante conforme as forças se difundem desde a margem externa lateral do latíssimo do dorso ao redor de sua margem interna superior. Arremessar a lança um segundo depois do mesmo modo ocasionará uma difusão da força através do leque da LFA nos peitorais, oblíquos do abdome e nos músculos internos da coxa (ver Fig. 8.3).

Vamos ilustrar a versatilidade dessas linhas com um voleio do tênis. O serviço envolve uma forte tração diretamente ao longo da LFA, envolvendo sobretudo o músculo peitoral maior, mas talvez também o peitoral menor em uma conexão com os músculos abdominais, cuja forte contração aumenta a força, a expulsão do ar e o som que muitas vezes acompanha o serviço, e finalmente o adutor longo ou seus vizinhos que agem para evitar que os músculos abdominais tracionem o osso púbico para cima (Fig. 8.5).

A devolução do saque um momento depois pode ser um golpe de fundo em linha reta (*forehand shot*), com o braço levantado relativamente horizontal a partir do ombro. Nesse caso, a ligação iria até a Linha Superficial Anterior do Braço a partir da palma que segura a raquete, passando pelo peito, de um peitoral ao outro peitoral e à Linha Superficial Anterior do Braço no lado oposto (Fig. 8.6).

Figura 8.5 A Linha Funcional Anterior em um saque de tênis. Quanto mais forte e mais vertical for o saque, mais a Linha Superficial Anterior participará na condução da bola.

Essa conexão pode ser sentida em todo o tórax nesse tipo de lance, ou observada quando o braço oposto se movimenta para a frente para ajudar a transmitir o impulso para a bola.

O golpe de esquerda (*backhand*) exigido um instante depois poderia passar de um latíssimo do dorso ao outro ao longo de suas margens superiores (Fig. 8.7). Um golpe de fundo (*forehand*) para o canto oposto pode ser levado por todo o corpo, fundamentalmente pela Linha Espiral, para a coluna vertebral anterior oposta do quadril. Em alternativa, a Figura 8.8 mostra outra rota que vai da Linha Espiral até a LFA. Um golpe de esquerda alto (*high backhand*) para retornar um lobe pode exigir todo o latíssimo do dorso. O resto do voleio pode ir diagonalmente para baixo e transversal, conforme detalhamos em relação à LFP, ou descer diretamente pela Linha Superficial Anterior até a rede e dar o ponto que determina o vencedor do torneio.

Mais um exemplo: imagine um saltador com vara em ação. A força circula em todo o campo triangular do peitoral ou do latíssimo do dorso, ligando e ancorando a cada segundo às várias vias e estações em todas essas três linhas. Nesse exemplo, a equação da estabilidade-mobilidade é invertida, com o ombro estabilizando o corpo sobre a vara, e quadris e pernas dando impulso por cima da barra. Se somarmos a conexão deltoide-trapézio da Linha Superficial Posterior do Braço, vemos um círculo completo de estabilização em torno da articulação do ombro, qualquer parte ou todas elas podem ser requeridas durante o salto (ver Fig. 7.13).

A extremidade inferior dessas Linhas Funcionais funciona da mesma maneira. Em uma corrida com obstáculos, as forças que se aproximam da rotatória do osso púbico a partir de cima se difundem ao redor do leque do músculo abdominal, e a partir de baixo ao longo do leque dos adutores.[1]

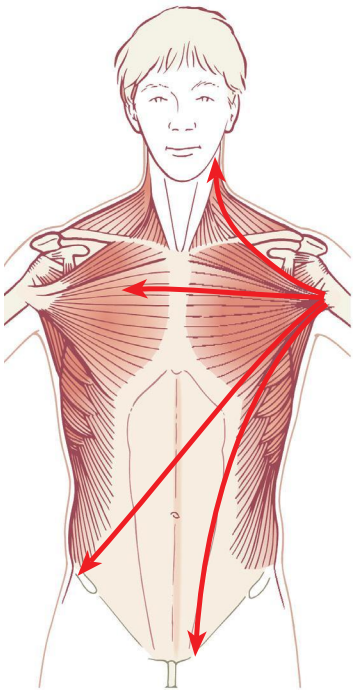

Figura 8.6 Um *forehand* no tênis conecta a Linha Superficial Anterior do Braço à sua parceira diretamente no lado oposto – um dos vários ângulos em que os braços podem transmitir a força para a frente do tronco.

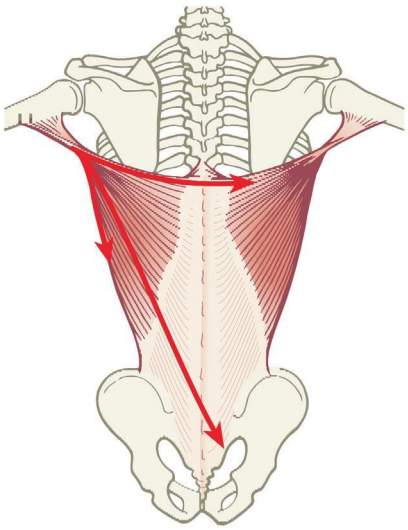

Figura 8.7 Um *backhand* poderia juntar de forma semelhante o latíssimo do dorso ao seu parceiro do outro lado, assim como descer o tronco até a pelve e mais adiante.

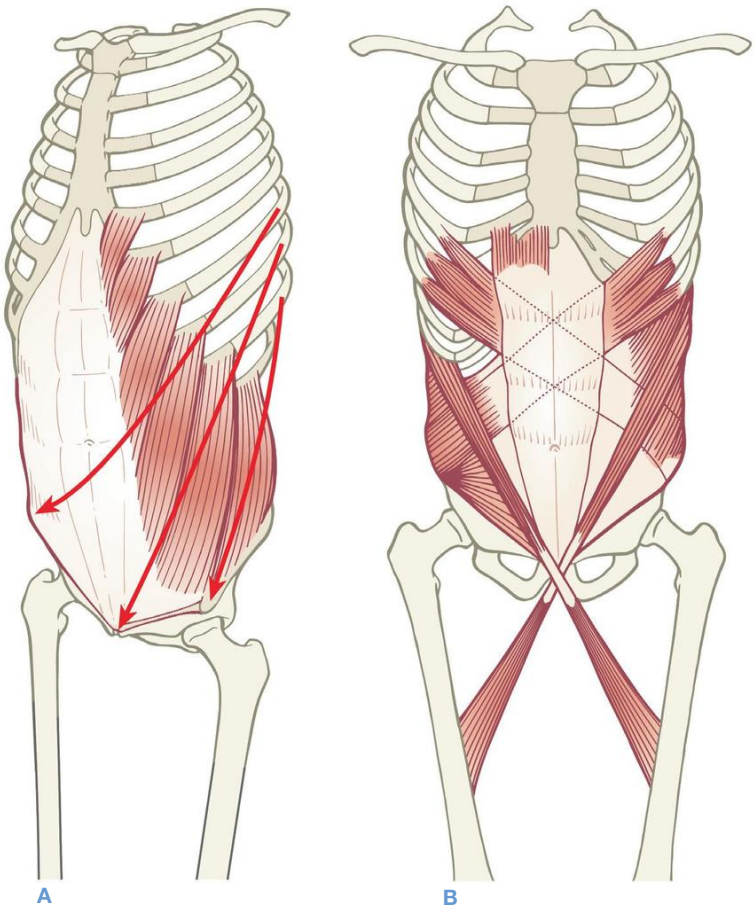

Figura 8.8 Como um exemplo da difusão de forças, considere a lâmina do oblíquo externo (A), cujas fibras superiores começam nas costelas, mas com várias inserções inferiores. As fibras laterais vão até o osso do quadril ipsilateral (parte da Linha Lateral), as fibras médias vão até o osso púbico (e aos adutores do lado oposto), basicamente um ramo da Linha Funcional mostrada em (B), enquanto as fibras superiores cruzam o oblíquo interno contralateral para se inserirem no osso do quadril oposto (Linha Espiral). Portanto, as Linhas Funcionais, a Linha Espiral e a porção do tronco da Linha Lateral reivindicam uma parte do oblíquo externo, e poderiam ser agrupadas como as linhas "helicoidais", em oposição às Linhas Superficiais Anteriores e Posteriores, e a Linha Lateral tomada como um todo, as quais constituem as linhas "cardinais".

Dependendo da sua relação com os obstáculos e de quanto ele abduz sua perna para passar por cima deles, a linha de tração que vai do púbis para a perna pode viajar pelo pectíneo, ou por qualquer um dos adutores, e muito provavelmente difundir-se por todos ou pela maioria deles durante cada salto. Nesse caso, a anterioridade do ombro oposto funciona por meio dessa linha para dar um impulso adicional à perna de liderança (Fig. 8.9).

A partir disso, esperamos que o leitor apreenda a ideia de que embora as Linhas Funcionais apresentem a linha idealizada, a realidade do movimento momento a momento atravessa todo o corpo desde a unidade motora até a unidade motora em uma multiplicidade de conexões que combinam as Linhas Funcional, Espiral e Lateral.

Palpação das Linhas Funcionais

Tanto para a Linha Funcional Anterior como para a Posterior, começamos quase no mesmo lugar: na axila, na parte inferior do úmero, onde os tendões do músculo peitoral e do latíssimo do dorso chegam juntos. Peça ao modelo para ficar de pé com o braço estendido, para o lado, apoiando em seu ombro. É fácil para você rastrear ambos os tendões de cada lado da axila na direção da face anteroinferior do úmero.

Comece pela LFP: podemos rastreá-la a partir dessa inserção através do terço inferior do latíssimo do dorso diretamente até a linha média perto da transição lombossacral. Peça ao modelo que pressione um cotovelo para baixo contra a resistência para sentir essa parte lateral do latíssimo do dorso, embora a própria linha corra um pouco medialmente a partir da margem lateral. A principal lâmina dos músculos corre em volta e para baixo da parte de trás na fáscia lombodorsal. A fáscia sacral compreende várias camadas; a LFP passa pelas camadas mais superficiais, que não podem ser percebidas separadamente. Se você ficar atrás do modelo com uma mão sobre o sacro, enquanto o modelo com o cotovelo levantado empurra para trás na direção da sua outra mão, você vai sentir a fáscia sacral se comprimir para se estabilizar.

Transversal ao sacro, pegamos a linha na margem inferior do músculo glúteo máximo onde ele se insere ao sacro logo acima do cóccix. A LFP inclui os 5 cm inferiores ou até menos desse músculo. Descendo por essa secção do músculo abaixo da prega glútea (que

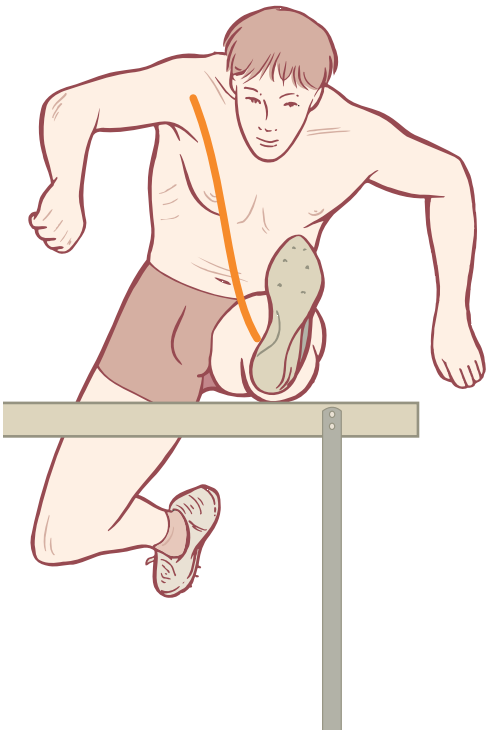

Figura 8.9 As forças que passam pelo corpo de um saltador de obstáculos atravessam a Linha Funcional Anterior somente em um momento durante o salto, mas uma conexão entre a perna que está na frente e o ombro oposto é mantida durante todo o movimento.

O pequeno músculo piramidal cursa obliquamente a partir do osso púbico e pode, portanto, ser incluído como parte dessa linha. A linha atravessa o púbis (cuja palpação pode ser um pouco delicada para alguns pacientes), mas reemerge no tendão do adutor longo no lado oposto. Esse tendão é facilmente palpável e em geral visível quando nos sentamos com as pernas cruzadas usando um maiô ou roupas íntimas. Siga esse tendão na coxa e você pode se aproximar da estação final (mas em geral sem chegar até ela) onde ele se insere na linha áspera no lado posterior do fêmur, mais ou menos da metade para baixo da coxa.

Ativando as linhas

Lançar uma bola de beisebol, boliche ou críquete é uma forma perfeita de envolver essas linhas: o balanço do braço para trás envolve um encurtamento da LFP e um alongamento da LFA, enquanto o próprio lance inverte esse processo, encurtando a LFA e alongando a LFP (Fig. 8.10) – e o mesmo vale para o arremessador de lança na Figura 8.3. No ato final, a LFP age como um freio para manter a forte contração ao longo da LFA e impedir que o impulso do braço vá longe demais e lesione as articulações envolvidas no movimento.

não é muscular, mas encontra-se na camada superficial da fáscia) até a próxima estação, a protuberância é facilmente discernível de tecido conjuntivo onde o glúteo se insere à parte posterior da epífise femoral a cerca de um terço de distância entre o trocanter maior e o joelho.

A partir daí, o vasto lateral pode ser sentido como a parte muscular da face lateral da coxa, mergulhando sob o trato iliotibial da Linha Lateral, juntando-se ao restante do quadríceps femoral na altura da patela para se ligar por meio do tendão subpatelar à tuberosidade da tíbia, claramente palpável na parte anterossuperior da diáfise tibial.

É bem fácil de palpar a LFA em si mesmo. Siga a margem inferior do músculo peitoral maior, que forma a parede anterior da axila, para baixo e para onde ele se articula com as costelas. O peitoral menor subjacente também pode ser visto conectando-se a essa linha. A via seguinte desce ao longo da margem externa do músculo reto do abdome, que, na maioria das pessoas, pode ser sentido comprimindo-se ativamente o reto do abdome e sentindo sua margem. Siga essas linhas semilunares, uma costura selada de várias camadas abdominais, para baixo à medida que elas diminuem até a margem externa superior da sínfise púbica.

Figura 8.10 O jogador de críquete usa a Linha Funcional Anterior para adicionar impulso à potência do braço. Ver Capítulo 10 para uma discussão mais aprofundada dos Trilhos Anatômicos em movimento.

Figura 8.11 Ao remar em um caiaque a pessoa usa seu quadril oposto para estabilizar o remo – o braço abaixado exerce tração por meio da LFP, e o braço levantado empurra por meio da LFA.

Os arremessadores de beisebol apresentam com muita frequência danos nos tendões do manguito rotador, particularmente no supraespinal e no infraespinal, ou lesão tipo SLAP (Lesão Labral Superior Anteroposterior) no lábio glenoidal. Embora o trabalho para reparar esses músculos ou seus antagonistas possa ser útil, o alívio de longo prazo depende da intensificação da força e do sincronismo preciso da LFP quando ela age como um freio total do corpo ao movimento de avanço do arremesso, em vez de pedir que os pequenos músculos da articulação do ombro suportem toda a carga.

Embora um treino preciso e individual seja necessário para efetuar essa mudança de coordenação, a base pode ser dada ensinando-se o paciente a ativar a linha como um todo. Peça ao paciente para se deitar em decúbito ventral no chão ou na mesa de tratamento. Peça-lhe para levantar um braço e a perna oposta ao mesmo tempo – isso irá envolver a LFP. A maioria dos pacientes, no entanto, acaba contraindo os músculos para levantar um membro pouco antes do outro. Colocar sua mão suavemente sobre o úmero e o fêmur oposto em questão permitirá que você sinta com grande precisão qual conjunto de músculos está sendo ativado primeiro. Use dicas verbais ou manuais para provocar uma contração coordenada. Uma vez que a coordenação foi alcançada, você pode começar a fortalecer aplicando uma pressão igual com as duas mãos para que o paciente trabalhe contra essa resistência. Certifique-se de fortalecer tanto o lado dominante quanto o não dominante para obter melhores resultados.

Com o cliente ou paciente em decúbito dorsal, toda a LFA pode ser ativada da mesma forma, use suas mãos para ajudá-lo a coordenar o envolvimento das cinturas contralaterais.

Na ioga, tanto a Postura do triângulo como a do Triângulo Invertido alongam a LFP no lado em que a mão alcança o chão (ver Fig. 6.22). A LFA pode ser facilmente alongada ficando-se de joelhos, estendendo a mão para cima e para trás com uma ligeira rotação na direção ao braço que está sendo estendido (ver Fig. In. 20).

Quando se rema um caiaque ou uma canoa ativa-se o elemento estabilizador dessas duas linhas (Fig. 8.11). O braço que está remando se conecta a partir da Linha Profunda Posterior do Braço, usa a LFP para tracionar desde a lateral do dedo mínimo e dessa forma estabilizar a perna oposta. O braço força a Linha Profunda Anterior do Braço até o polegar, usando a LFA para estabilizar até a coxa oposta. Se o joelho não está fixo contra o casco do caiaque, o impulso será sentido passando de um pé ao outro, uma quase imitação do movimento da marcha. 6-4

O ideal seria que o movimento e a tensão passassem de maneira fácil e uniforme ao longo dessas linhas. O excesso de tensão ou imobilidade em qualquer via ou estação ao longo da linha poderia levar a um progressivo "acúmulo" em outro lugar da linha que pode trazer problemas com o tempo. Descobrimos que é útil acompanhar um entusiasta dos esportes quando ele o pratica, seja uma corrida, uma subida, um remo, ou um treino, para determinar onde ao longo dessas e de outras linhas pode haver alguma restrição "silenciosa" que está criando problemas "ruidosos" em outros lugares. O paciente que já conhece essas linhas e deseja que elas fluam facilmente pode às vezes fazer uma autoavaliação quando está praticando o esporte. Na prática, as limitações tornam-se especialmente evidentes quando o paciente está cansado ou no final de uma longa etapa.

Referência bibliográfica

1. Myers T. Fans of the hip joint. Massage Magazine n. 75, January 1998. ***Também disponível em Body,3 que publiquei em 2003 e disponível no site www.anatomytrains.com.***

Linha Profunda Anterior

9

Visão geral

Interposta entre as Linhas Laterais esquerda e direita no plano coronal, imprensadas entre a Linha Superficial Anterior (LSA) e a Linha Superficial Posterior (LSP) no plano sagital, e cercada pela Espiral helicoidal e pelas Linhas Funcionais, a Linha Profunda Anterior (LPA) (Fig. 9.1) compreende o *core* miofascial do corpo. Começando pela parte inferior, a linha tem raízes profundas no lado de baixo do pé, passando logo atrás dos ossos da parte inferior da perna e por trás do joelho ao interior da coxa. A partir daí a principal via passa na frente da articulação do quadril, pelve e parte lombar da coluna vertebral, enquanto uma via alternativa passa por trás da coxa até o assoalho pélvico e reencontra a primeira na parte lombar da coluna vertebral. A partir da interface psoas-diafragma, a LPA continua pela caixa torácica ao longo de vários caminhos alternativos ao redor e pelas vísceras torácicas, terminando na parte inferior tanto do neurocrânio quanto do viscerocrânio (Fig. 9.2/Tab. 9.1) 2-11

Em comparação com as outras linhas vistas nos capítulos anteriores, essa linha exige uma definição como um espaço tridimensional, e não como uma linha. Todas as outras linhas também são volumétricas, é claro, mas são representadas com mais facilidade como linhas de tração. A LPA ocupa claramente um espaço. Embora fundamentalmente fascial no geral, na perna, a LPA inclui muitos dos músculos de sustentação mais profundos e obscuros de nossa anatomia (Fig. 9.3). Por meio da pelve, a LPA encontra-se em íntima relação com a articulação do quadril, e relaciona-se com a onda de respiração do ritmo da marcha. No tronco, a LPA está posicionada juntamente com os gânglios autônomos, entre o nosso "chassi" neuromotor e os mais antigos órgãos de suporte celular dentro da nossa cavidade ventral. No pescoço, ela fornece a elevação contrabalanceada à tração tanto da LSA como da LSP. Uma compreensão dimensional da LPA é necessária para a aplicação bem-sucedida de quase todos os métodos de terapia manual ou do movimento.

Função postural

A LPA desempenha um importante papel na sustentação do corpo:

- levantar o arco interno;
- estabilizar cada segmento das pernas, incluindo o quadril;
- sustentar a parte lombar da coluna vertebral a partir da frente;
- envolver e moldar o balão abdominopélvico;
- estabilizar o peito, permitindo a expansão e o relaxamento da respiração;
- equilibrar no alto o pescoço frágil e a cabeça pesada.

Falta de sustentação, equilíbrio e tônus adequado na LPA (como no padrão comum em que a miofáscia curta da LPA não permite que a articulação do quadril se abra plenamente em extensão) irá produzir um encurtamento global no corpo, incentivar o colapso na pelve e no *core* da coluna vertebral, bem como estabelecer as bases para ajustes compensatórios negativos em todas as outras linhas que descrevemos.

Função do movimento

Além da adução e da onda de respiração do diafragma, não há nenhum movimento que seja estritamente da competência da LPA, embora não haja nenhum movimento fora da sua influência. Ela está praticamente cercada ou coberta por outra miofáscia, o que duplica os papéis desempenhados pelos músculos que dela fazem parte. Sua miofáscia está geralmente permeada

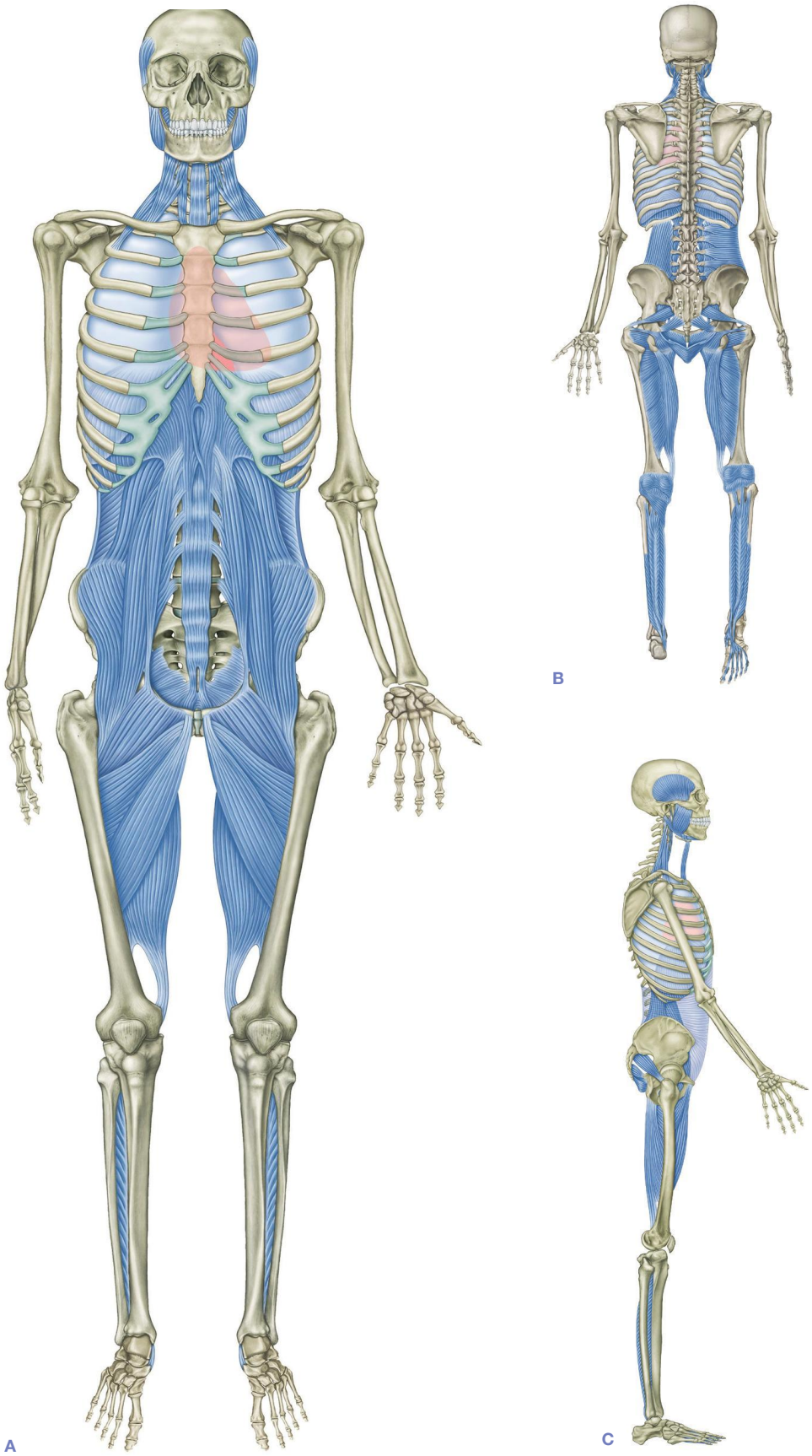

Figura 9.1 Linha Profunda Anterior.

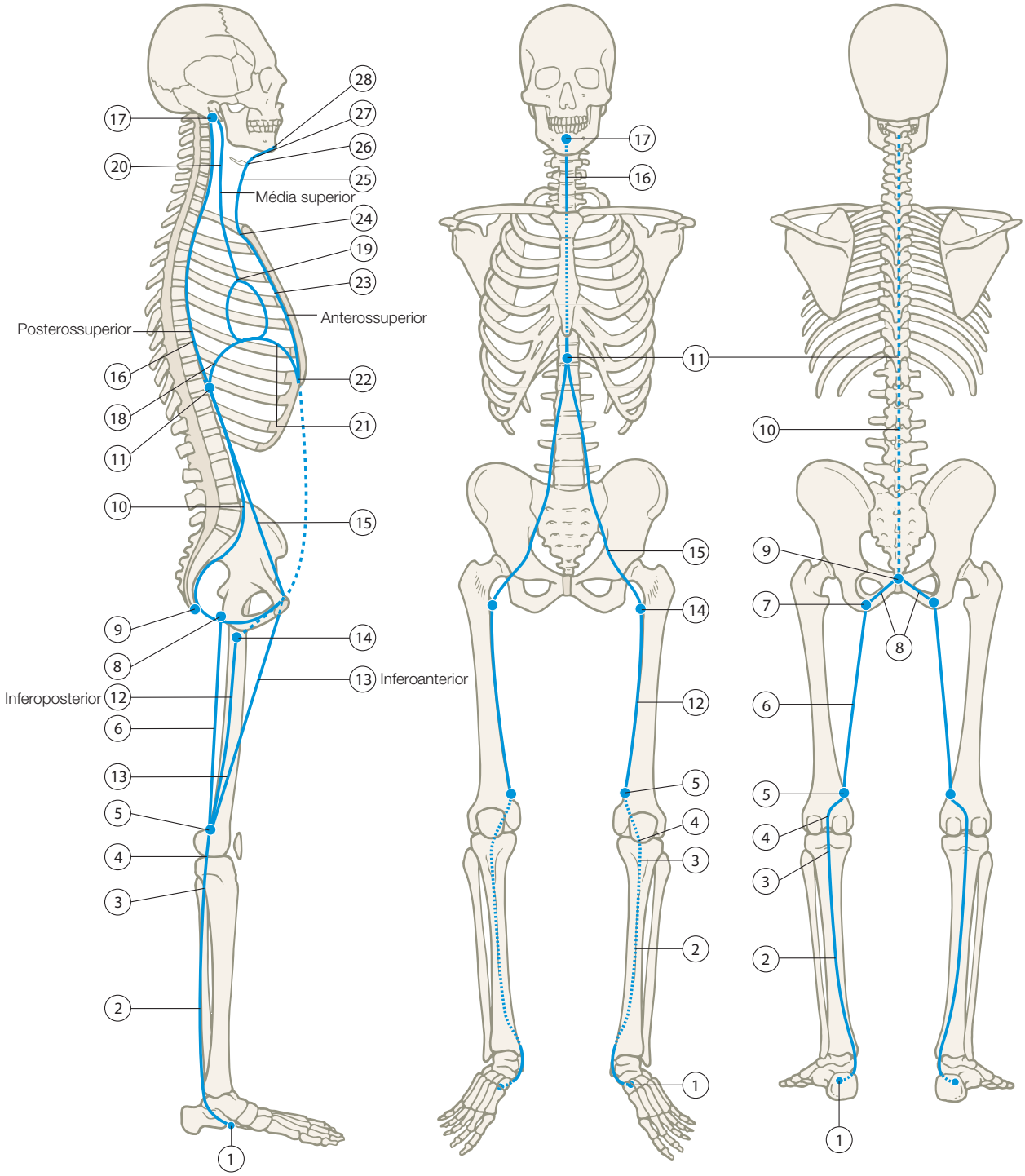

Figura 9.2 Linha Profunda Anterior, vias e estações.

pelas fáscias mais densas e de contração mais lenta, fibras musculares de maior resistência, que refletem o papel que a LPA desempenha no fornecimento da estabilidade e nas mudanças sutis de posicionamento da estrutura do *core* para permitir que mais estruturas e linhas trabalhem correta e eficientemente com o esqueleto. (Isso também se aplica aos primeiros primos da LPA, as Linhas Profundas do Braço, ver Cap. 7).

Tabela 9.1 Linha Profunda Anterior: “vias” miofasciais e “estações” ósseas (Fig. 9.2)

Estações ósseas		Vias miofasciais
Comum mais baixa		
Ossos tarsais plantares, superfície plantar dos dedos	**1**	
	2	Tibial posterior, flexores longos dos dedos
Tíbia/fíbula posterior/superior	**3**	
	4	Fáscia do poplíteo, cápsula do joelho
Epicôndilo femoral medial	**5**	
Inferoposterior		
Epicôndilo femoral medial	**5**	
	6	Septo intermuscular posterior, adutores magno e mínimo
Ramo isquial	**7**	
	8	Fáscia do assoalho pélvico, levantador do ânus, fáscia do obturador interno
Cóccix	**9**	
	10	Fáscia sacral anterior e ligamento longitudinal anterior
Corpos das vértebras lombares	**11**	
Inferoanterior		
Epicôndilo femoral medial	**5**	4-10
Linha áspera do fêmur	**12**	
	13	Septo intermuscular medial, adutor curto, longo
Trocanter menor do fêmur	**14**	
	15	Psoas, ilíaco, pectíneo, triângulo femoral
Corpos das vértebras lombares e PT	**11**	
Posterossuperior		
Corpos das vértebras lombares	**11**	
	16	Ligamento longitudinal anterior, músculo longo do pescoço e da cabeça
Porção basilar do occipital	**17**	
Média superior		
Corpos das vértebras lombares	**11**	
	18	Diafragma posterior, crura do diafragma, tendão central
	19	Pericárdio, mediastino, pleura parietal
	20	Fáscia pré-vertebral, rafe da faringe, músculos escalenos, fáscia do escaleno medial
Porção basilar do occipital, PT cervicais	**17**	
Anterossuperior		
Corpos das vértebras lombares	**11**	
	21	Diafragma anterior
Superfície posterior do subcostal, cartilagens, processo xifoide	**22**	
	23	Fáscia endotorácica, transverso do tórax
Manúbrio posterior	**24**	
	25	Músculos infra-hióideos, fáscia pré-traqueal
Osso hioide	**26**	
	27	Músculos supra-hióideos
Mandíbula	**28**	

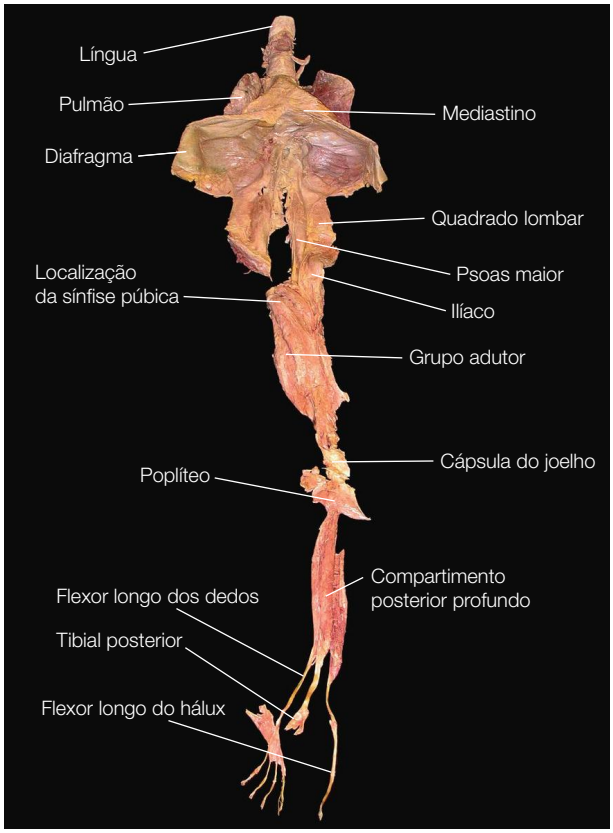

Figura 9.3 Uma primeira tentativa de dissecar a Linha Profunda Anterior mostra uma conexão de tecido contínua que vai dos dedos dos pés, passa pelo psoas e chega à língua.

Por isso, uma insuficiência no correto funcionamento da LPA não envolve necessariamente uma perda imediata ou óbvia da função, sobretudo para o olho destreinado ou para um observador com uma sensibilidade não muito apurada. A função geralmente pode ser transferida para as linhas exteriores da miofáscia, mas com um pouco menos de elegância e graça, e um pouco mais de pressão para as articulações e os tecidos periarticulares, o que ao longo do tempo pode configurar as condições para lesão e degeneração. Assim, muitas lesões de difícil correção já estavam predispostas por causa de uma insuficiência anterior na LPA que foi então revelada quando o incidente de precipitação ocorreu.

"A tenda de seda"

O seguinte poema de Robert Frost resume claramente o papel da Linha Profunda Anterior e sua relação com o restante dos Trilhos Anatômicos, e o ideal de equilíbrio entre o sistema de tensegridade das linhas dos meridianos miofasciais:

Ela é como uma tenda de seda em um campo
Ao meio-dia, quando a brisa do verão ensolarado
Secou o orvalho e todas as suas cordas se abrandaram,
De modo que nos indivíduos balança suavemente à vontade,
Com seu suporte central de cedro,
Que é o seu pináculo para o céu
E significa a firmeza da alma,
Parece nada dever a qualquer amarra,
Mas estritamente segura por ninguém, é levemente ligada
Por inúmeros laços de seda do amor e do pensamento
A tudo na Terra que a bússola aponta,
E só por um que se vai levemente teso
No capricho do ar de verão
É de mínima servidão ciente.[1]

["The Silken Tent" (A tenda de seda), do livro The Poetry of Robert Frost, publicado por Edward Connery Lathem. Copyright© 1969 de Henry Holt and Company, copyright© 1942 de Robert Frost, copyright© de Lesley Frost Ballantine. Reproduzido com permissão de Henry Holt and Company, LLC]

A Linha Profunda Anterior em detalhe

O pé e a perna: a via comum mais baixa

Lembrando que tanto a função como a disfunção em qualquer uma dessas linhas, mas especialmente nesta, podem viajar ou para cima ou para baixo das vias ou para fora a partir do meio, vamos começar mais uma vez pela parte inferior e caminhar na direção superior.

A LPA começa no fundo da planta do pé com as inserções distais dos três músculos do compartimento posterior profundo da perna: o tibial posterior e os dois flexores longos dos dedos do pé, o flexor longo do hálux e o flexor longo dos dedos (Fig. 9.4).

O tecido entre os metatarsos também pode ser incluído nessa linha – o interósseo dorsal e a fáscia que o acompanham. Essa conexão é um pouco difícil de justificar em um nível fascial, exceto por meio da ligação entre o tendão tibial posterior e o leito ligamentar do pé. Os lumbricais claramente se ligam fascial e funcionalmente à LSA, mas tanto o interósseo como o espaço entre os metatarsos sentem e reagem terapeuticamente como parte da estrutura do núcleo do pé.

Dependendo de como você empunhar o bisturi, o tibial posterior tem múltiplas e variáveis inserções tendíneas em quase todos os ossos do tarso do pé, exceto no tálus, e também nas três bases médias metatarsais (Fig. 9.5). Esse tendão se assemelha a uma mão com muitos dedos, que chega sob o pé para apoiar os arcos e manter unido o tarso do pé.

1 Tradução livre de Iracy Borges.

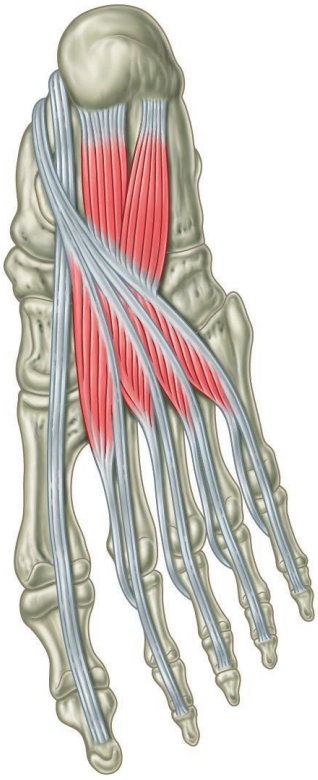

Figura 9.4 A extremidade inferior da LPA começa com os tendões do flexor longo do hálux e o flexor longo dos dedos.

Figura 9.5 Profundas em relação ao flexor longo dos dedos estão as complexas inserções do tibial posterior, também parte da LPA. (Reproduzido com permissão de Grundy, 1982.)

Os três principais tendões passam por dentro do tornozelo atrás do maléolo medial (ver Fig. 3.13). O tendão do flexor do hálux (o tendão do hálux) passa mais posteriormente que os outros dois, por baixo do sustentáculo do tálus e também atrás do tálus. Esse complexo musculotendíneo fornece, portanto, suporte adicional de recuo elástico para o arco medial durante a fase de impulso da marcha (Fig. 9.6). Os tendões dos dois dedos flexores se cruzam no pé, ajudando a garantir que a flexão do dedo seja acompanhada de adução preênsil.

Os três se juntam no compartimento posterior profundo da parte inferior da perna, preenchendo a região entre a fíbula e a tíbia atrás da membrana interóssea (Fig. 9.7).

Essa linha emprega o último compartimento disponível na parte inferior da perna (Fig. 9.8). O compartimento anterior serve a Linha Superficial Anterior (Cap. 4), e o compartimento fibular lateral faz parte da Linha Lateral (Cap. 5). Logo acima do tornozelo, esse compartimento posterior profundo é completamente coberto pelo compartimento posterior superficial com o sóleo e o gastrocnêmio da Linha Superficial Posterior (Cap. 3) (Fig. 9.9). O acesso a esse compartimento para a terapia manual do movimento é discutido a seguir.

Considerações gerais sobre a terapia manual

Experiências esporádicas com a miofáscia da Linha Profunda Anterior podem produzir resultados confusos. As estruturas miofasciais da LPA acompanham as extensões das vísceras nos membros – ou seja, os feixes neurovasculares – e são, portanto, repletas de locais que podem representar um perigo e pontos de entrada difíceis. Terapeutas acostumados a trabalhar com essas estruturas serão capazes de fazer conexões e realizar seu trabalho de forma integrada. Caso ainda não conheça as estruturas da LPA, é recomendável que você absorva esses métodos em aula, onde um instrutor pode garantir sua localização, ativação e objetivo. Com isso em mente, oferecemos um guia para a palpação das estruturas da LPA, mas não para as técnicas específicas mais detalhadas.

Padrões comuns de compensação postural associados com a LPA incluem flexão plantar crônica, padrões de arco alto e caído, pronação e supinação, joelho valgo e varo, inclinação pélvica anterior, insuficiência do assoalho pélvico, defeito de alinhamento lombar, restrição respiratória, cervicais flexionadas ou hiperestendidas, síndrome da articulação temporomandibular (ATM), deglutição e dificuldades de linguagem, e o colapso geral do *core* que acompanha a depressão.

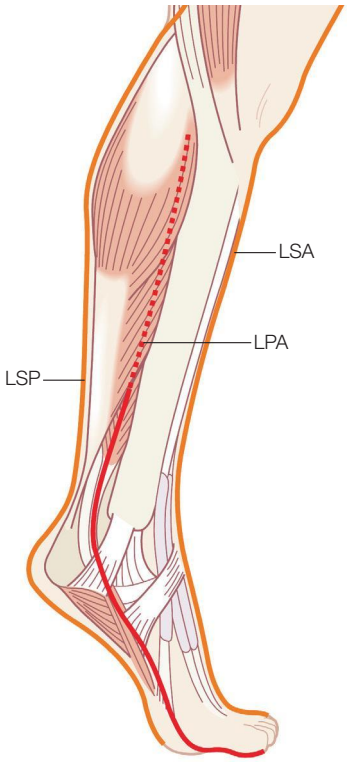

Figura 9.6 A LPA passa entre as vias da LSP e da LSA, contraindo-se durante a fase de impulso da marcha para sustentar o arco medial.

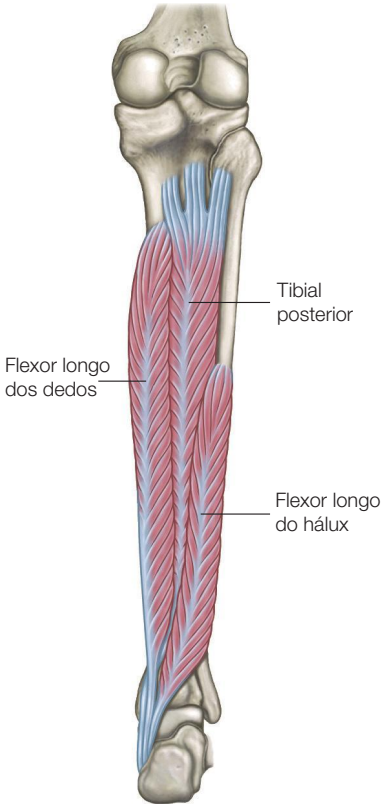

Figura 9.7 Os três músculos do compartimento posterior profundo da perna, profundo ao sóleo, compreendem a LPA.

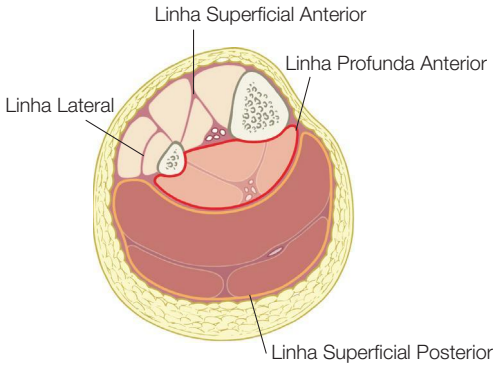

Figura 9.8 O compartimento posterior profundo situa-se atrás da membrana interóssea entre a tíbia e a fíbula. Observe que cada um dos compartimentos fasciais da parte inferior da perna recobre uma das linhas dos Trilhos Anatômicos.

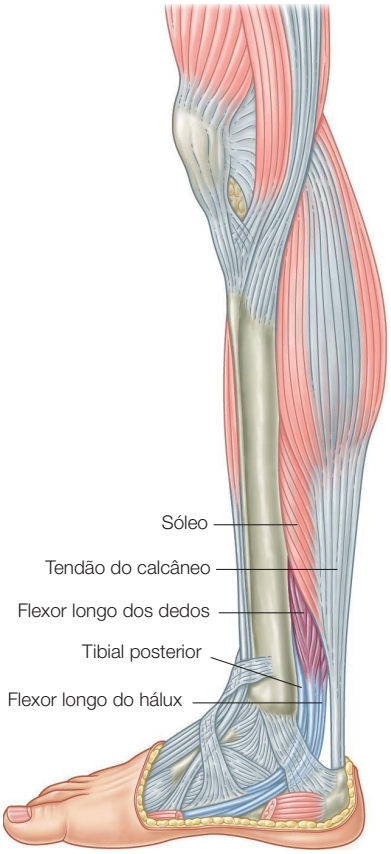

Figura 9.9 Corte medial da parte inferior da perna, com destaque para as estruturas da LPA, que só podem ser palpadas diretamente logo acima do tornozelo.

Guia de palpação 1: compartimento posterior profundo

Embora seja quase impossível sentir os tendões do flexor longo dos dedos ou o tibial posterior na parte

inferior do pé, o flexor longo do hálux pode ser claramente sentido. Estenda (erga) seu hálux para comprimir o tendão, e ele será claramente palpável ao longo da margem medial da fáscia plantar, sob o arco medial (Fig. 9.4).

Os tendões podem ser sentidos com mais facilidade ao longo do lado medial do pé e do tornozelo, aproximadamente no mesmo caminho por onde os tendões fibulares cursam no lado de fora do pé. Coloque um dedo diretamente sob o maléolo medial, inverta e faça uma flexão plantar do pé; o largo tendão que aparece sob seu dedo é o tibial posterior. O flexor dos dedos cursa cerca de um dedo de largura posterior ao tibial posterior, e pode ser sentido quando os dedos menores se mexem para cima e para baixo. O flexor do hálux se encontra posterior e profundo a estes dois: coloque o polegar ou um dedo no espaço na frente do tendão do calcâneo e pressione na face posteromedial do tornozelo, tomando cuidado para não pressionar o feixe de nervos, e peça ao seu modelo para flexionar e estender o hálux – o tendão substancial do flexor longo do hálux irá deslizar sob seu dedo. 6-3

Esses três músculos são cobertos completamente pelo sóleo a cerca de 7 cm acima do maléolo à medida que eles passam por dentro do compartimento posterior profundo (Fig. 9.9), logo atrás da membrana interóssea entre a tíbia e a fíbula (Fig. 9.10). Esse compartimento miofascial é difícil de alcançar manualmente. É possível alongar esses músculos colocando o pé em dorsiflexão e em eversão forte, como na Postura do cachorro olhando para baixo ou colocando a planta do seu pé em um degrau de escada e deixando o calcanhar cair para trás. É, no entanto, muitas vezes difícil para qualquer terapeuta ou paciente discernir se o sóleo (LSP) ou os músculos profundos (LPA) estão sendo alongados.

É possível sentir o estado geral do compartimento tocando o sóleo, mas apenas se o sóleo puder ser relaxado o suficiente para tornar possível essa palpação. Em nossa experiência, tentar trabalhar esses músculos por meio do sóleo é um exercício frustrante ou uma maneira de danificar o sóleo por trabalhá-lo em excesso – quase literalmente abrindo buracos nele – na tentativa de chegar a esses músculos que estão mais abaixo. Uma forma alternativa de chegar a essa camada escondida é insinuar os dedos bem perto da margem posterior medial da tíbia, separando o sóleo da tíbia a fim de alcançar os músculos subjacentes do compartimento posterior profundo, que muitas vezes estão tensos e doloridos.

A outra mão pode se aproximar a partir do lado de fora, encontrar o septo posterior atrás dos fibulares e "deslizar" os dedos nesse "vale" entre os fibulares e o sóleo no lado lateral. Dessa forma, você tem a camada fascial do compartimento posterior profundo entre as "pinças" de suas mãos (Fig. 9.10). Se você unir essa posição firmemente mantida ao movimento do paciente, dorsiflexão e flexão plantar, poderá ajudar a trazer mobilidade a esses tecidos mais profundos. Várias repetições podem ser necessárias, conforme a perna vai pouco a pouco se tornando mais mole e mais acessível, e o movimento mais diferenciado entre os compartimentos superficiais e profundos.

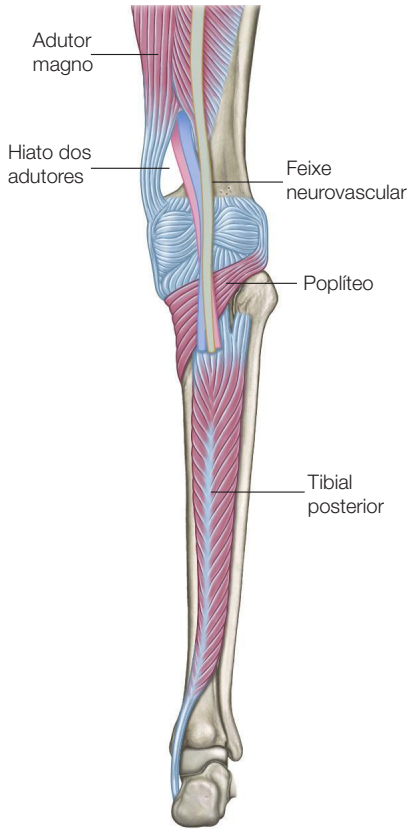

Figura 9.10 A LPA passa atrás do joelho, em um plano fascial mais profundo do que a Linha Superficial Posterior, com o poplíteo, o feixe neurovascular e a fáscia na parte de trás da cápsula do joelho.

Esses tecidos mais baixos da LPA são muito úteis para aliviar os padrões de arcos teimosos, tanto padrões de arco "caído" como de arco "alto", bem como joanetes.

A coxa – a via inferoposterior

Na parte superior do compartimento posterior profundo, passamos pela parte de trás do joelho com a fáscia que compreende a lâmina anterior do poplíteo, o feixe neurovascular do nervo tibial e a artéria poplítea, bem como as camadas mais externas da forte cápsula fascial que circunda a parte de trás da articulação do joelho (Figs. 9.10 e 9.11). A próxima estação dessa linha localiza-se no lado medial da parte superior da articulação do joelho, o tubérculo adutor no epicôndilo femoral medial.

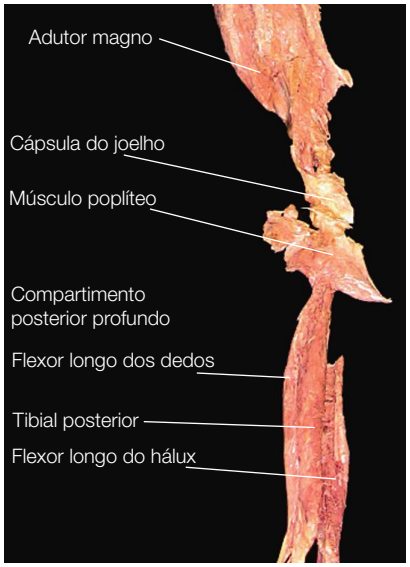

Figura 9.11 A fáscia em torno do poplíteo e da superfície posterior da cápsula ligamentar do joelho liga o tibial posterior à extremidade distal do adutor magno no epicôndilo femoral medial.

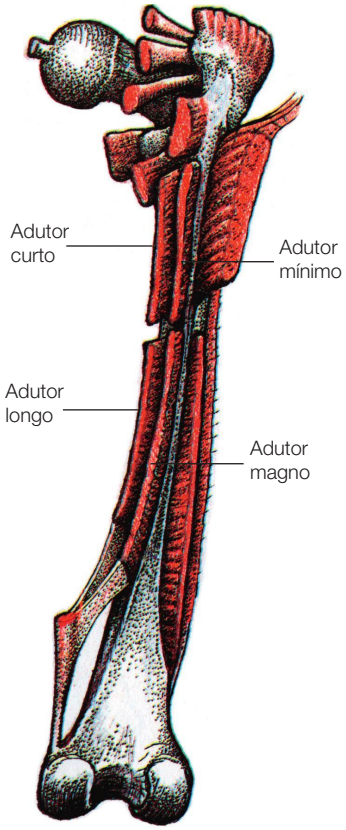

Figura 9.12 A partir do epicôndilo medial, dois planos fasciais emergem: um que leva para cima e para a frente junto com os adutores longo e curto (a via inferoanterior da LPA), e outro junto com os adutores magno e mínimo (a via inferoposterior). Em última análise, ambos cercam os adutores, e ambos estão ligados à linha áspera, mas cada um leva a um conjunto diferente de estruturas na extremidade superior. (Reproduzido com permissão de Grundy, 1982.)

A fáscia que circunda os adutores, embora ela mesma seja uma bolsa unitária que amarra os adutores à linha áspera do fêmur, oferece-nos uma bifurcação ou ponto de escolha conforme avançamos para cima, à medida que as espessas paredes fasciais na parte da frente e de trás dos adutores partem em direções diferentes, que só vão se reunir novamente na parte lombar da coluna vertebral (Fig. 9.12). Vamos chamar essas duas continuidades fasciais de vias inferoposterior e inferoanterior da LPA. 6-21

A faixa posterior consiste no músculo adutor magno e na fáscia que o acompanha entre os isquiotibiais e o grupo adutor (Fig. 9.13). Se percorrermos o grupo adutor a partir do epicôndilo, podemos seguir esse septo intermuscular posterior até a coxa e a parte posterior do ramo isquiático perto do túber isquiático (TI), que é o ponto de inserção da "cabeça" posterior do adutor magno (Fig. 9.14).

A partir do ísquio, há uma clara continuidade fascial acima da nádega se aprofundando pelo glúteo máximo na direção de um grupo de músculos conhecido como rotadores laterais profundos (Fig. 9.15). Portanto, se incluíssemos os rotadores laterais profundos no sistema dos Trilhos Anatômicos, eles seriam, estranhamente, parte dessa via inferoposterior da LPA (ver também a discussão sobre a "Linha Profunda Posterior", pp. 109-111). Na verdade, porém, mesmo que haja uma conexão fascial entre os adutores posteriores, o quadrado femoral e o resto dos rotadores laterais, a direção da fibra muscular desses músculos forma quase um ângulo reto com aquelas que estávamos seguindo em linha reta até a coxa. Assim, essa conexão não pode

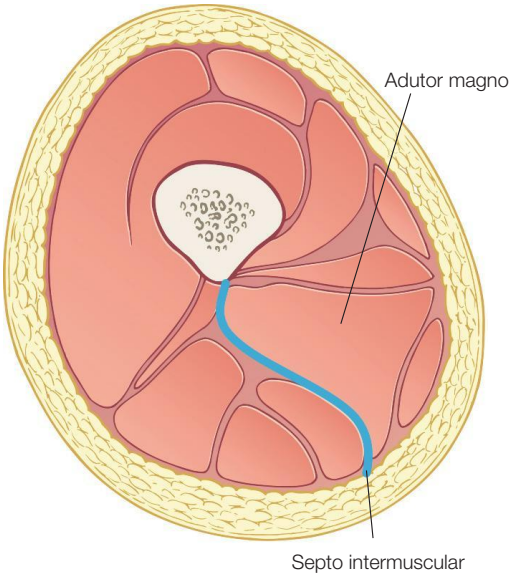

Figura 9.13 A via inferoposterior da LPA acompanha o septo intermuscular acima da face posterior do músculo adutor magno.

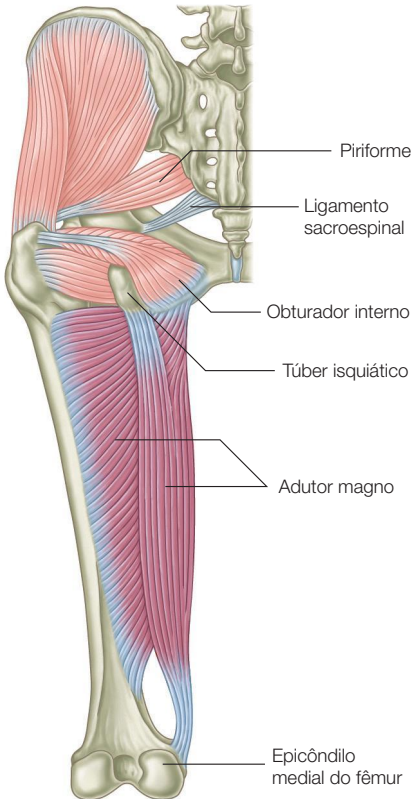

Figura 9.14 O grupo adutor a partir de trás mostra a via inferoposterior da LPA até o túber isquiático. Este grupo muscular se encontra no mesmo plano fascial que os rotadores laterais profundos, mas a direção transversal das fibras musculares nos impede de continuar pela nádega com esta linha.

ser qualificada como um meridiano miofascial por nossas regras autoimpostas. Esses músculos importantes são mais bem vistos como parte de uma série de leques musculares ao redor da articulação do quadril, pois eles simplesmente não se encaixam nos meridianos longitudinais que estamos descrevendo aqui (ver "Fans of the Hip Joint"[1] em *Body*[3], autopublicação disponível na página www.anatomytrains.com). 3-18

Será mais fácil encontrar nossa continuidade miofascial se corrermos por dentro da margem inferior da pelve a partir do adutor magno e do seu septo e formos em direção do lado medial do TI-ramo isquiático (Fig. 9.16). Podemos seguir uma forte conexão fascial sobre o osso até o denso revestimento externo do músculo obturador interno, que se conecta com o levantador do ânus do assoalho pélvico através da linha arqueada (Fig. 9.17). Essa é uma importante linha de estabilização do tronco que desce até a parte posterior interna da perna.

O assoalho pélvico é um complexo conjunto de estruturas – um funil muscular, cercado por lâminas fasciais e ligamentos viscerais – dignos de vários livros dedicados só a eles.[2] Para os nossos propósitos, ele forma o fundo da porção do tronco da LPA com múltiplas

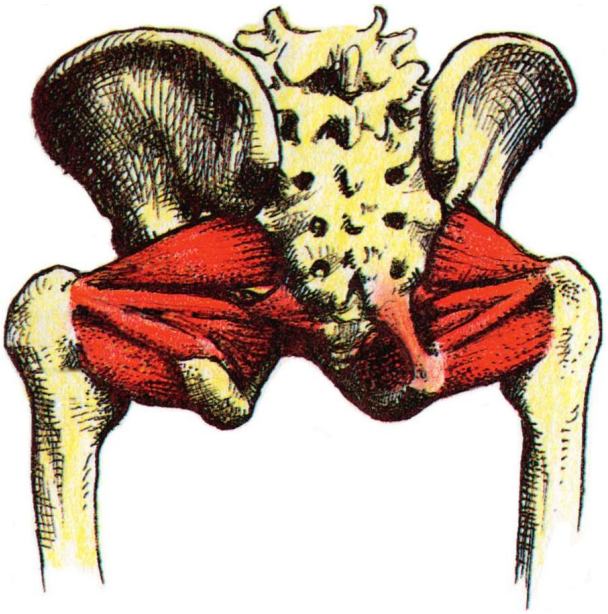

Figura 9.15 Os rotadores laterais profundos, embora sejam fundamentais para a compreensão e otimização da postura plantígrada humana, não se encaixam facilmente no esquema dos Trilhos Anatômicos. (Reproduzido com permissão de Grundy, 1982.)

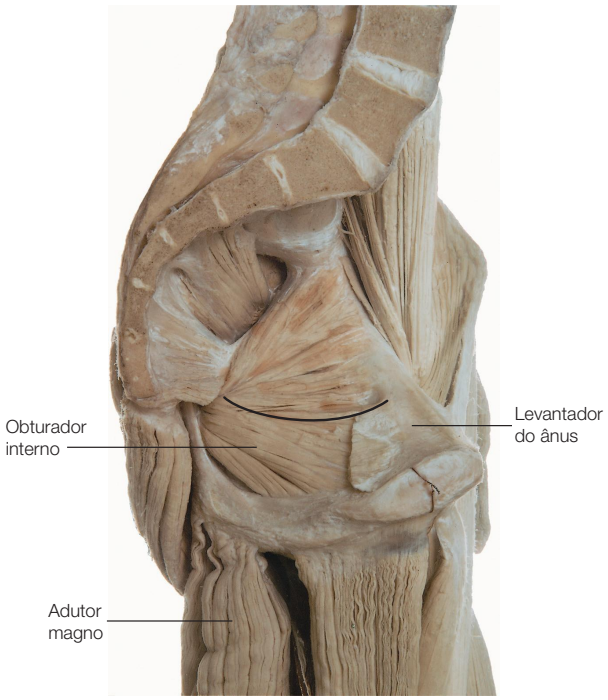

Figura 9.16 Embora a fáscia tenha sido removida nesta dissecação, há uma conexão que vai do adutor magno (e o septo intermuscular posterior representado pelo espaço escuro logo atrás dele) até o túber isquiático e a fáscia do obturador interno inferior à linha arqueada (linha horizontal), onde o levantador do ânus se une à parede lateral da pelve verdadeira. (© Ralph T. Hutchings. Reproduzido de Abrahams et al., 1998.)

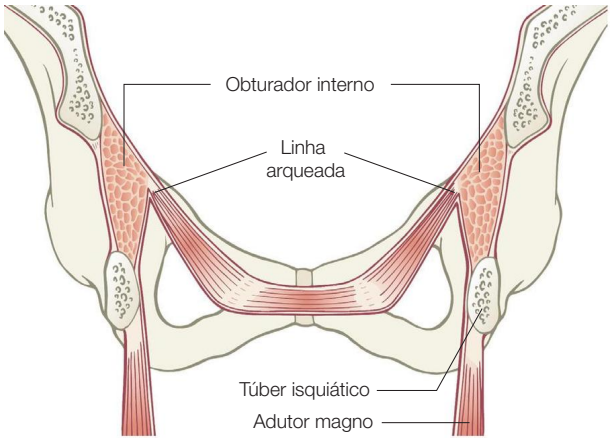

Figura 9.17 A partir do septo intermuscular posterior e do adutor magno, a via fascial move-se dentro do túber isquiático na fáscia do obturador interno, em contato com o assoalho pélvico (levantador do ânus).

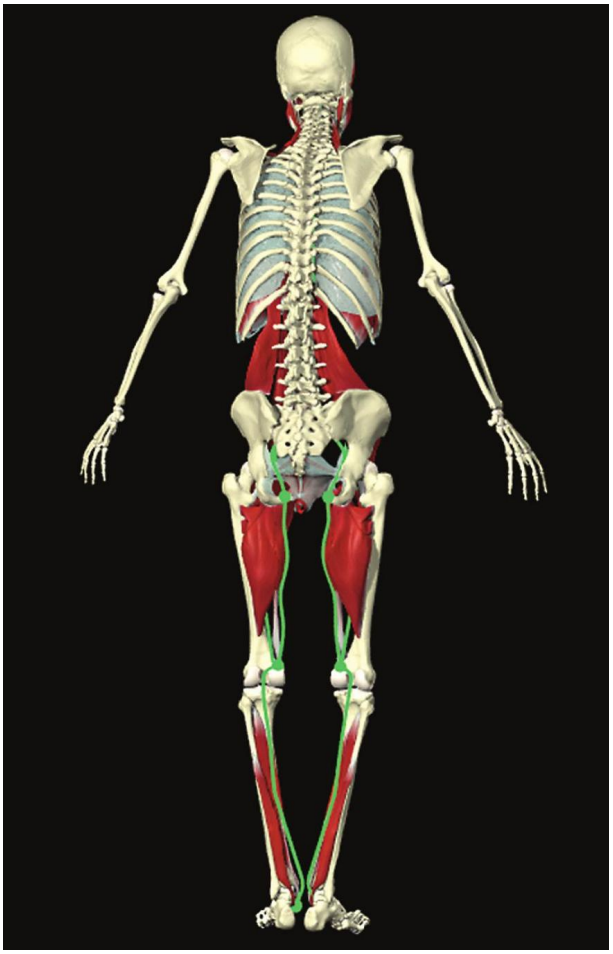

Figura 9.18 A Linha Profunda Anterior, vias inferoposteriores e estações representadas pela Primal Pictures. (Imagem fornecida por cortesia da Primal Pictures, www.primalpictures.com.)

conexões em torno da cavidade abdominopélvica. Estamos seguindo a via inferoposterior listada na Tabela 9.1. Essa via nos leva desde o coccígeo e das porções do iliococcígeo do levantador do ânus até o cóccix, onde podemos continuar ao norte com a fáscia à frente do sacro. Essa fáscia se combina com o ligamento longitudinal anterior que cursa até a frente da coluna vertebral, onde ela se junta à via inferoanterior na junção entre o psoas e a crura diafragmática (Fig. 9.18).

Esses conjuntos complexos de conexões são difíceis de encaixar em uma apresentação linear. Podemos observar, por exemplo, que o assoalho pélvico, sob a forma do pubococcígeo central, também se conecta à lâmina posterior do músculo reto do abdome, indo de cima para baixo (descrito posteriormente neste capítulo – ver Fig. 9.31).

Guia de palpação 2: via inferoposterior

A região da LPA atrás do joelho não é de fácil palpação ou intervenção manual por causa da passagem do feixe neurovascular e do coxim adiposo superficial a esses tecidos. O epicôndilo femoral medial no interior pouco acima do joelho é facilmente sentido se você correr o polegar ao longo do lado medial de sua coxa com alguma pressão até encontrar a protuberância do epicôndilo alguns centímetros acima do joelho.

Essa estação marca o início de uma divisão entre o septo posterior que corre até a parte de trás dos adutores, separando-os dos isquiotibiais, e o septo anterior (intermuscular medial) que divide os adutores do quadríceps femoral. Sentindo primeiro o septo posterior, posicione seu modelo em decúbito lateral, e encontre o epicôndilo femoral medial (Fig. 9.14). Você vai achar a largura de um dedo ou mais de espaço entre esse côndilo e os proeminentes tendões isquiotibiais mediais vindos de trás do joelho.

Siga esse vale para cima o tanto quanto você puder na direção do TI. Em algumas pessoas, ele vai ser fácil de seguir, e você poderá trabalhar seu caminho mais profundamente nesse septo, cujo percurso é em forma de "S", em direção à linha áspera (ver Fig. 9.13). Nas pessoas em que o adutor magno é "casado" com os isquiotibiais, no entanto, o septo e os tecidos circundantes podem estar muito ligados para que se consiga seguir mais adiante o vale no interior do tecido; de fato, o septo pode ser sentido como um pedaço de fita entre os músculos. O estado desejado é que o espaço entre esses grupos musculares esteja aberto e livre, e insinuar os dedos nessa divisão, acompanhados pela flexão e extensão do joelho, pode trazer uma maior liberdade de circulação entre os isquiotibiais e os adutores posteriores.

A extremidade superior do vale surgirá no ponto inferoposterior do túber isquiático. Normalmente, você mesmo pode se orientar nesse ponto, colocando os dedos na intersecção inferoposterior do TI com o modelo em decúbito lateral, e pedindo que ele aduza (levante toda a perna na direção do teto). Com esse movimento, o adutor magno, inserindo-se na parte inferior do TI, vai "estalar" em seus dedos.

Para isolar os isquiotibiais, alterne esse movimento com uma flexão do joelho (perna relaxada sobre a mesa enquanto pressiona o calcanhar contra alguma resistência que você oferece com a outra mão ou a parte externa da coxa). Os isquiotibiais se inserem na face posterior do TI; você vai sentir essa inserção se comprimir na flexão do joelho resistente (Fig. 9.16). Coloque os dedos entre essas duas estruturas e você estará na extremidade superior do septo adutor posterior. O septo cursa em uma linha reta entre o epicôndilo femoral e essa extremidade superior. Nos casos em que o vale é impenetrável, trabalhe para espalhar os tecidos fasciais lateralmente e o relaxamento dos músculos circundantes será recompensado com o aparecimento do vale e, sobretudo, com o movimento diferenciado entre pelve e fêmur e entre tendões e adutor magno.

Os próprios adutores podem ser espalhados com um trabalho geral ao longo de seu comprimento, e com um trabalho específico sobre a área medial da articulação do quadril perto do ramo isquiático, especialmente para corrigir uma perna funcionalmente curta.

A partir do adutor magno, existe uma fáscia que conecta do TI ao longo da sua superfície medial à fáscia do obturador interno, e dessa lâmina fascial até as lâminas do assoalho pélvico por meio da linha arqueada (Fig. 9.18). A palpação nessa direção não é para os fracos de coração e deve inicialmente ser praticada com um amigo ou colega tolerante, mas é uma forma gratificante e não muito invasiva de afetar o assoalho pélvico, uma região cuja estrutura é tão acometida, especialmente nas mulheres. Com seu modelo deitado em decúbito lateral, coloque a mão sobre a margem posterior interna do TI. Para se guiar, mantenha seu dedo indicador em contato com o ligamento sacrotuberal, evitando assim ir longe demais no ramo isquiático anterior. Comece a deslizar para cima e para a frente na direção do umbigo, mantendo as pontas dos dedos em contato delicado, mas direto, com o osso. Um pouco de prática vai ensinar-lhe o quanto a pele pode ser puxada – o alongamento da pele não é o objetivo (Fig. 9.19).

Acima do TI/ramo isquiático você vai sentir sob os seus dedos o tecido um pouco mais mole da fáscia do obturador interno. Você deve prestar atenção e ficar longe da margem anal, e é sempre bom dizer algo que transmita tranquilidade. Continue para cima ao longo da fáscia do obturador até encontrar uma parede à frente das pontas dos seus dedos. Essa parede é o assoalho pélvico, o músculo levantador do ânus.

Embora nenhuma palavra possa substituir a "biblioteca" experimental na avaliação do estado do assoalho pélvico em uma série de pessoas, muitos assoalhos pélvicos, especialmente nos homens, serão altos e apertados, o que significa que seus dedos vão ter de correr profundamente pelo espaço pélvico antes de encontrar uma parede que pareça sólida. Alguns poucos pacientes – na maioria mulheres, e muitas vezes pós-parto – apresentarão um assoalho pélvico relaxado, que você encontrará muito inferior à pelve, e com uma sensação esponjosa. Apenas ocasionalmente você vai achar os padrões inversos – um assoalho pélvico baixo e mesmo assim altamente tonificado, ou um assoalho pélvico esponjoso e mesmo assim localizado no alto na pelve.

Para aqueles pacientes com um padrão comum do levantador do ânus alto, comprimido, é possível enganchar os dedos na fáscia do obturador logo abaixo do assoalho pélvico, e trazer a fáscia com você conforme recua na direção do TI (Fig. 9.19). Isso muitas vezes relaxa e abaixa o assoalho pélvico. Para aqueles com o assoalho pélvico não tonificado e caído, empurrar as pontas dos dedos contra ele e pedir que o paciente ao mesmo tempo contraia e relaxe os músculos, muitas vezes, ajuda o paciente a descobrir e a fortalecer essa região vital.

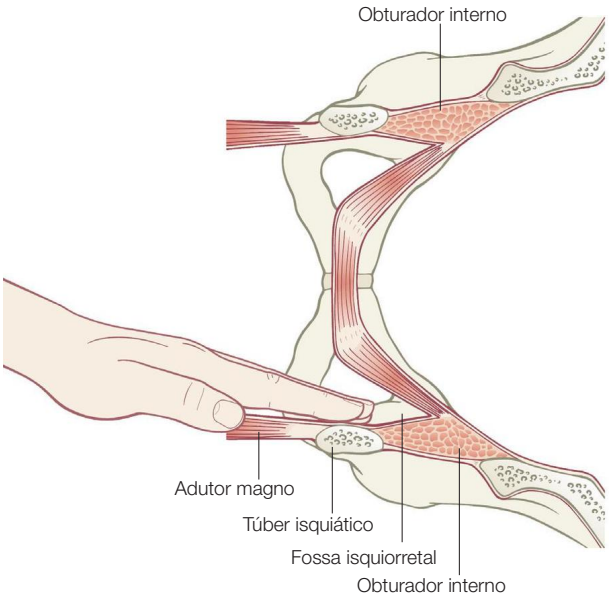

Figura 9.19 Uma técnica difícil, mas altamente eficaz para contatar o triângulo posterior do assoalho pélvico, envolve o deslizamento pela fossa isquiorretal ao longo do túber isquiático na direção do umbigo, até o assoalho pélvico ser sentido e avaliado. Dependendo da condição dessa estrutura, a terapia manual pode ser usada para baixar tanto o tônus quanto a posição do assoalho pélvico posterior, ou para estimular o aumento do seu tônus.

A coxa – faixa inferoanterior

Voltando ao interior da coxa logo acima do joelho, podemos então tomar outra via da LPA nessa região, a via inferoanterior, que é a linha mais primária da LPA em nossa abordagem dos meridianos miofasciais. Essa linha fascial penetra o adutor magno por meio do hiato dos adutores com o feixe neurovascular, para surgir no lado anterior desse músculo, no septo intermuscular entre o grupo adutor e o grupo quadríceps femoral (Fig. 9.20). 4-11

Esse septo segue o sulco que está subjacente ao músculo sartório. Embora mantenhamos nossa tradição que descreve isso como uma linha, é especialmente importante aqui expandir nossa visão para poder ver essa parte da LPA como uma curvatura complexa em um plano fascial tridimensional. Ela se espalha para cima na forma de uma vela: na superfície, sua "testa da vela" (margem exterior) corre sob o sartório logo acima da parte interna do joelho para a frente do quadril e do triângulo femoral (com o sartório atuando como uma "linha de testa de vela" – comprimindo de forma ajustável a margem dessa fáscia). O "barlavento" (margem interna) segue a linha áspera sobre o "mastro" do fêmur desde a parte posterior medial do joelho até a parte de trás do fêmur em direção ao trocanter menor (Fig. 9.21).

A partir daí, a via principal da LPA continua sobre o músculo psoas e a fáscia associada, que sobe para a frente e para cima a partir do trocanter menor. O psoas passa diretamente na frente da articulação do quadril e dá uma volta sobre a crista iliopectínea, apenas para mergulhar por trás dos órgãos e de sua bolsa peritoneal encoberta para se juntar à parte lombar da coluna vertebral (Fig. 9.22). Suas inserções proximais

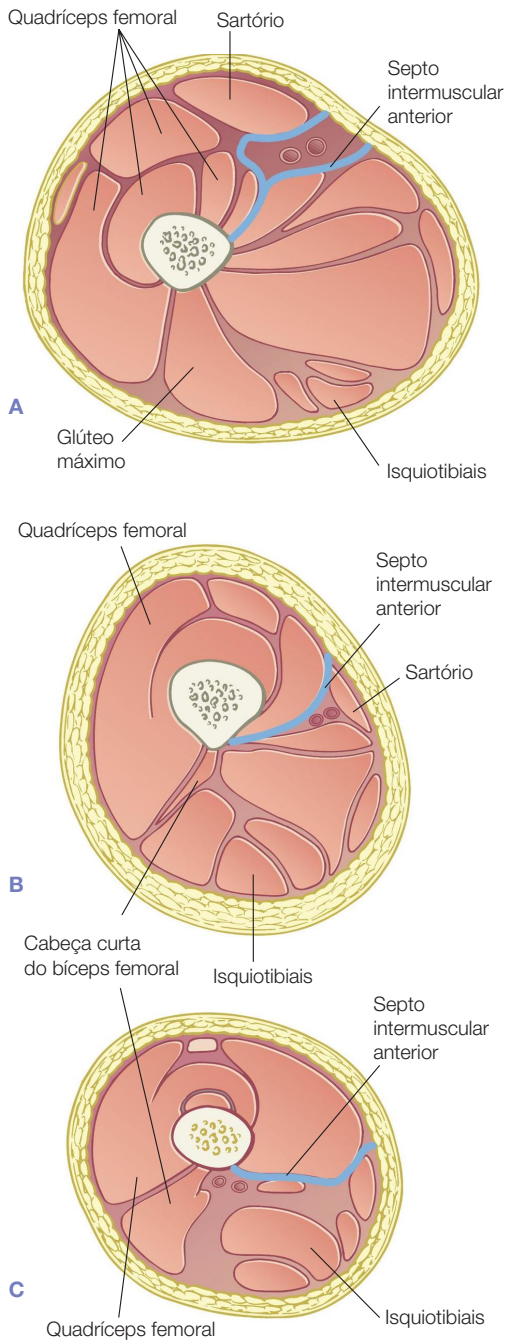

Figura 9.20 A via inferoposterior da LPA segue o septo intermuscular anterior entre os adutores e os isquiotibiais. (A) está mais próxima no quadril; (C) está mais próxima do joelho.

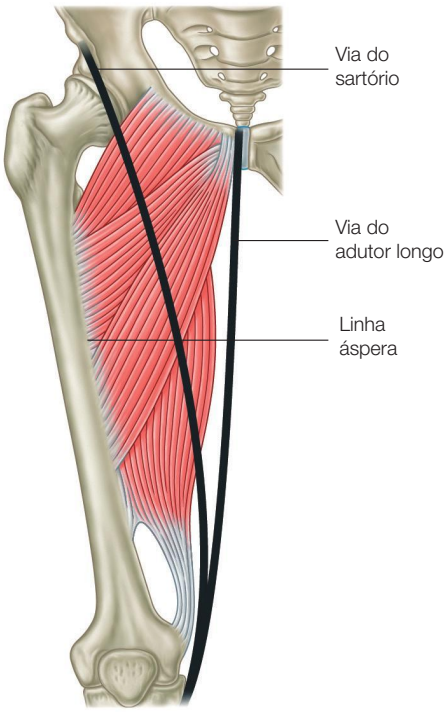

Figura 9.21 O septo anterior da coxa apresenta uma curva complexa semelhante a uma vela que se estende a partir da linha áspera para o sartório.

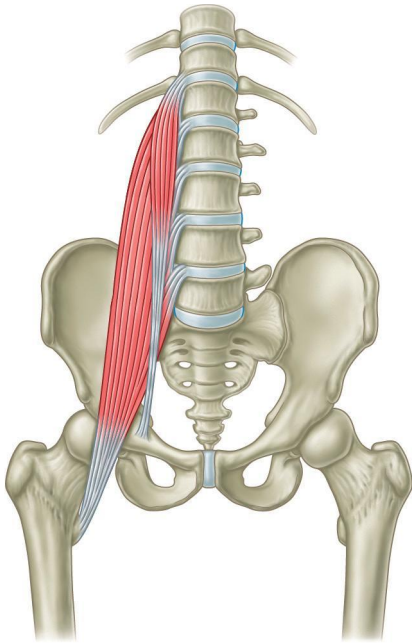

Figura 9.22 O psoas maior é o principal estai de sustentação entre a coluna e o membro inferior, juntando o superior ao inferior, respiração à marcha, e agindo com outros músculos locais de maneiras complexas para estabilizar vários movimentos.

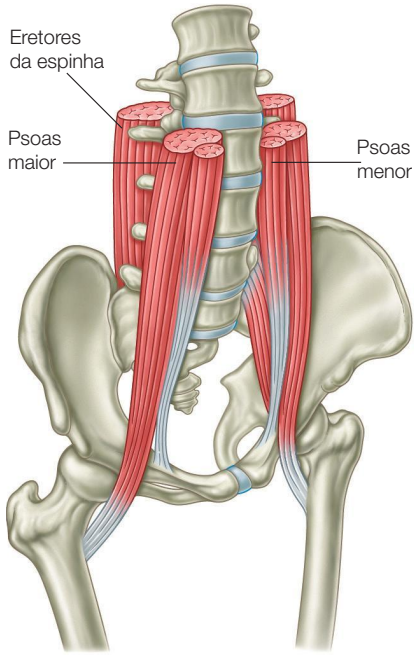

Figura 9.23 Há quatro "ravinas" em torno da coluna vertebral; os eretores da espinha na parte de trás e os psoas na frente preenchem essas ravinas e sustentam as vértebras lombares.

são os órgãos e os processos transversos (PT) de todas as vértebras lombares, incluindo também muitas vezes a T12. Cada um dos psoas preenche a fossa entre os corpos e os PT na frente da coluna, assim como os transversoespinais preenchem os sulcos laminares entre os PT e os processos espinhosos por trás da coluna vertebral (Fig. 9.23).

Na virilha, o septo intermuscular anterior se abre para o triângulo femoral ou a "fossa da perna", limitada no lado medial pelo adutor longo, no lado lateral pelo sartório, e superiormente pelo ligamento inguinal (Fig. 9.24). Dentro do triângulo femoral, encontramos o feixe neurovascular femoral, um conjunto de gânglios linfáticos, e a continuação da miofáscia da LPA – o iliopsoas no lado lateral e o pectíneo no lado medial, todos cobrindo a frente da articulação do quadril e a cabeça do fêmur.

Enquanto o pectíneo está confinado ao triângulo femoral, tanto o psoas como o ilíaco se estendem acima do ligamento inguinal no tronco. O ilíaco é um flexor uniarticular do quadril, equivalente em algumas maneiras ao subescapular no ombro. O ilíaco é definitiva e obviamente um flexor do quadril, embora haja alguma controvérsia sobre se é um rotador medial ou lateral do quadril (ver "The Psoas Pseries"[3]).

O músculo psoas, claramente um flexor do quadril e muitas vezes descrito como um rotador lateral ou medial do quadril (ou, como este autor foi persuadido, um não rotador do quadril), está ainda mais cercado

Figura 9.24 O triângulo femoral, equivalente à axila no membro inferior, se abre a partir do septo anterior entre o sartório (A) e o adutor longo (B). Ele passa, com o psoas (C), ilíaco (D), pectíneo (E) e o feixe neurovascular (não mostrado), sob o ligamento inguinal (F) para a cavidade abdominal. O psoas, o ilíaco e o pectíneo formam um leque que se estende desde o trocanter menor até o osso do quadril e a parte lombar da coluna vertebral. O comprimento e tônus equilibrado nesse complexo são essenciais para a saúde estrutural e liberdade de movimento. (© Ralph T. Hutchings. Reproduzido de Abrahams et al., 1998.)

de controvérsia em termos de sua ação sobre a coluna vertebral (Fig. 9.25).[4] Este autor está convencido, pela experiência clínica, de que o psoas deve ser considerado como um músculo triangular, com funções diferentes para o psoas superior, que pode atuar como um flexor lombar, e para o psoas inferior, que atua claramente como um extensor lombar. Se essa diferenciação de função é válida, as vértebras lombares podem ser totalmente sustentadas pelo equilíbrio das várias tiras do psoas com o multífido pós-vertebral, sem referência ao tônus dos músculos abdominais (mais uma vez, ver "The Psoas Pseries"[3]). 3-17

O expresso psoas e os locais

Dissemos que músculos expressos multiarticulares se sobrepõem com frequência aos outros locais uniarticulares. No caso do músculo psoas, existem dois conjuntos de locais que servem a mesma região, mas ali eles se encontram em ambos os lados do expresso, em vez de debaixo dele (Fig. 9.26). Embora haja controvérsia em relação às funções exatas que o psoas realiza,[2,4-8] não existe nada sobre o território que ele percorre, que vai do trocanter menor até os órgãos e os PT da L1 e muitas vezes da T12.

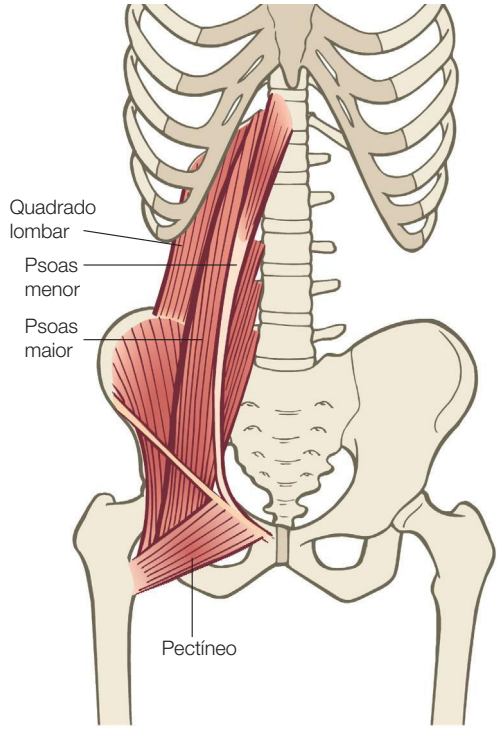

Figura 9.26 A LPA liga a parte interna do fêmur às estruturas do *core* na parte anterior da coluna vertebral, incluindo o diafragma e mesentério (não mostrado). No centro dessas conexões encontra-se o expresso psoas maior, ladeado pelos dois conjuntos de locais.

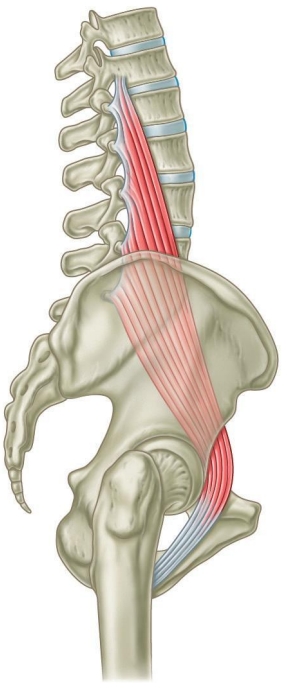

Figura 9.25 O músculo psoas humano faz uma viagem única em torno da parte anterior da pelve – para a frente e para cima desde o trocanter até a crista iliopectínea, e depois para trás e até a parte lombar da coluna vertebral. Em nenhum outro animal o psoas faz esse percurso; na maioria dos quadrúpedes, ele só toca a pelve se o fêmur for estendido até seu limite.

Podemos percorrer o mesmo território de duas outras formas, uma medial e outra lateral ao próprio psoas maior. No lado medial, poderíamos seguir o pectíneo desde o trocanter menor (e a linha áspera logo abaixo) até a crista iliopectínea (Fig. 9.27). A partir daí, com a fáscia que conecta o ligamento lacunar e fazendo apenas uma ligeira mudança de direção, podemos retomar o psoas menor (que se expressa como um músculo em quase 51% da população, mas como uma faixa fascial em quase 100%).[9] O psoas menor corre sobre o topo da fáscia do psoas maior para se inserir, ou chegar à sua estação superior, na vértebra T12.

No lado lateral, começamos pelo ilíaco, que se alarga acima e lateralmente a partir do trocanter menor para se inserir ao longo da porção superior da fossa ilíaca (Fig. 9.28). A fáscia que cobre o ilíaco é contígua com a fáscia sobre a superfície anterior do quadrado lombar, o que nos leva até os PT das vértebras lombares, logo atrás das inserções do psoas, bem como à 12ª costela.

Portanto, quando uma das vértebras da região lombar ou a transição toracolombar está sendo tracionada para baixo e para a frente em direção à frente da pelve, qualquer um ou todos os três desses caminhos podem estar envolvidos, e todos os três devem ser investigados no tratamento de lordose lombar inferior, das vér-

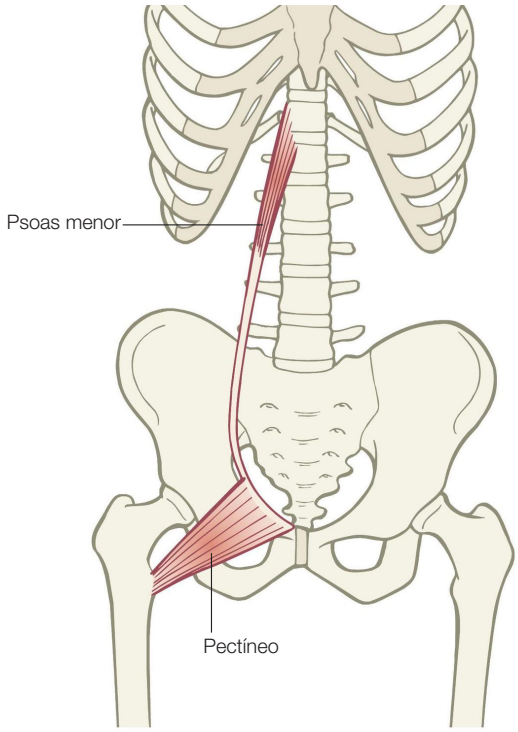

Figura 9.27 A linha interna dos locais do quadril-coluna vertebral compreende o pectíneo, que se une por meio do ligamento lacunar ao psoas menor.

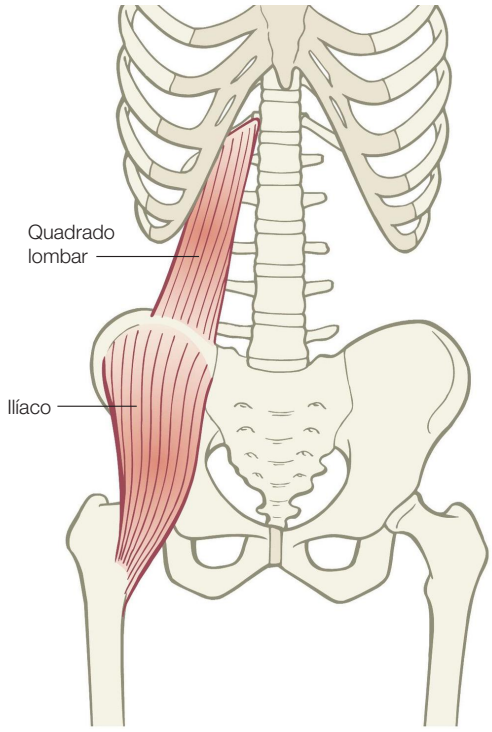

Figura 9.28 A linha externa dos locais do quadril-coluna vertebral compreende o ilíaco, que se une ao quadrado lombar.

tebras lombares comprimidas, da pelve anteriormente inclinada ou até mesmo deslocada posteriormente.

Muito tempo atrás, quando comecei a ensinar terapia manual, eram poucos os terapeutas que tinham um bom conhecimento sobre o psoas ou como localizá-lo e tratá-lo. Nos últimos vinte anos, seu papel foi sendo cada vez mais reconhecido e, por vezes, excluindo a parceria desses importantes grupos musculares mais ou menos uniarticulares, aos quais, para que a mudança dos padrões na região da virilha seja eficaz, os terapeutas devem prestar atenção.

Uma investida, ou aquelas asanas da ioga conhecidas como "Posturas do guerreiro", são formas comuns de induzir um alongamento no psoas, que funcionam bem desde que não haja a possibilidade de as vértebras lombares caírem muito para a frente durante a investida, e que a pelve mantenha um quadrado com a perna para a frente (ver Fig. 4.17A). É possível explorar esses dois complexos locais a partir dessa posição (Fig. 9.29). Para ativar o complexo ilíaco-quadrado externo, estenda a perna e deixe o joelho girar medialmente em direção ao corpo, deixando o calcanhar cair. Mover as costelas para longe do quadril no mesmo lado vai enfatizar esse alongamento. Para ativar o complexo interno pectíneo-psoas menor, deixe a perna estendida girar para fora, com o calcanhar entrando e o peso indo para o interior do hálux. Baixe um pouco o quadril em direção ao chão e essa linha interna através da virilha será sentida com um maior relevo.

A transição toracolombar (TTL)

A extremidade superior do psoas se mistura fascialmente com a crura e outras inserções posteriores do diafragma, e todos esses se misturam com o ligamento longitudinal anterior (LLA), cursando à frente dos corpos vertebrais e discos.

A conexão entre o psoas e o diafragma – logo atrás dos rins, glândulas suprarrenais, e o plexo celíaco (solar), e logo na frente da grande articulação da coluna vertebral da transição toracolombar (TTL:-T12-L1) – é um ponto crítico tanto de sustentação como de função no corpo humano (Fig. 9.30). Ela une o "topo" e a parte "inferior" do corpo, a respiração curta à marcha, a assimilação à eliminação, e é, naturalmente, por meio do plexo celíaco, um centro para a "reação instintiva".

Guia de palpação 3: via anteroinferior

O septo anterior dos adutores, ou o septo intermuscular medial, cursa sob o músculo sartório, e geralmente você pode acessar esse vale sentindo-o logo medial ao sartório (Fig. 9.20). Assim como esse músculo, o septo é medial na coxa na extremidade infe-

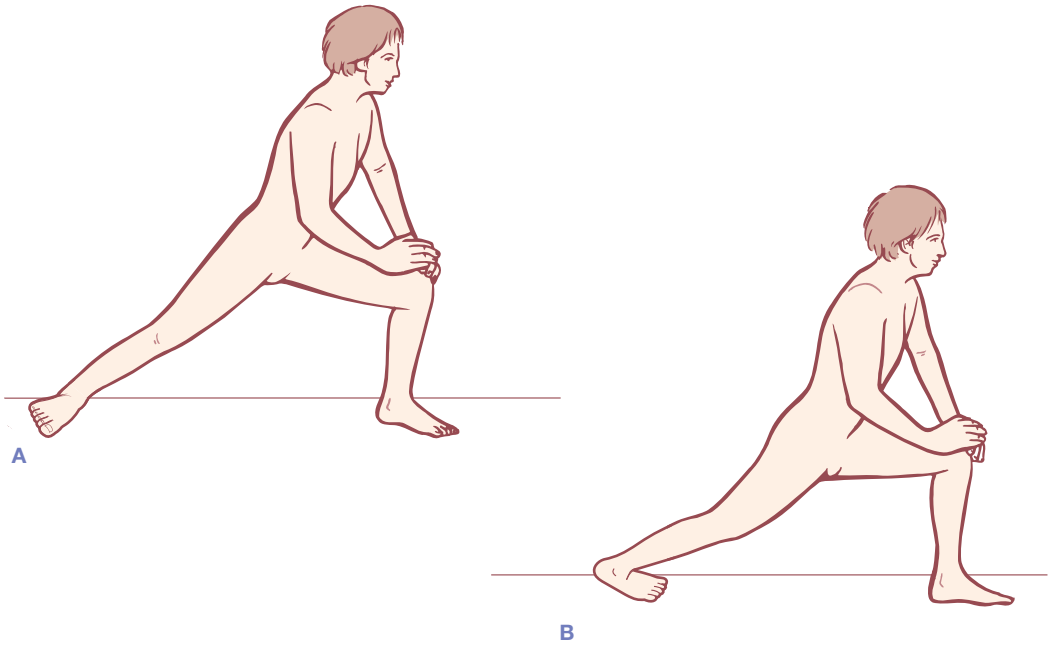

Figura 9.29 Posições para acentuar o alongamento (A) no conjunto interno dos locais e (B) no conjunto externo dos locais.

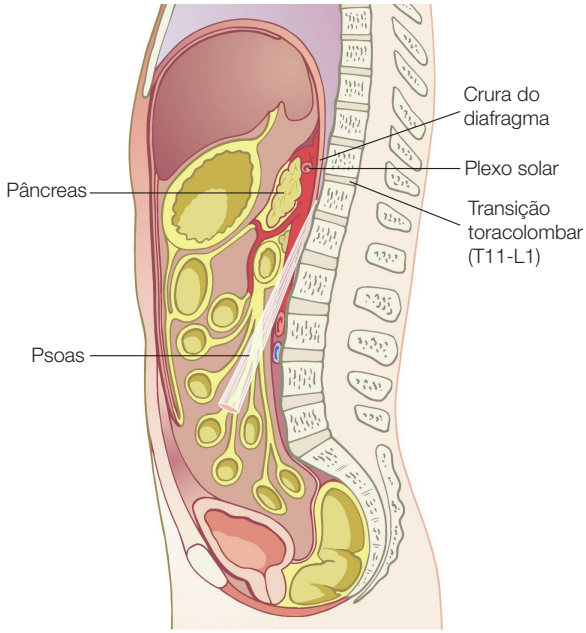

Figura 9.30 O ponto de encontro entre as vias superiores e inferiores da LPA é a parte anterior das vértebras lombares superiores, onde as extensões superiores do psoas se misturam com a crura inferior do diafragma, e caminhar e respirar se reúnem. Ele corresponde estreitamente à localização de uma transição vertebral essencial (T12-L1), bem como das glândulas suprarrenais e do plexo solar.

rior, mas encontra-se na sua extremidade superior na parte anterior da coxa. Tal como acontece com o septo posterior, cada paciente apresentará uma profundidade diferente, embora, na maioria das pessoas, esse vale seja mais evidente do que o septo posterior, ele também é evidente no paciente magro quando ele ou ela simplesmente mantém toda a perna para fora da mesa em uma posição de rotação lateral. Conforme você palpar o septo para obter profundidade e liberdade, alterne os movimentos de adução do paciente com a extensão do joelho (que irá ativar o quadríceps femoral sob seus dedos) para ajudá-lo a perceber onde a linha de separação se encontra.

No topo desse septo, ele se alarga na direção do triângulo femoral, delimitado pelo sartório que cursa para a espinha ilíaca anterossuperior (EIAS) no lado externo, pelo proeminente tendão do adutor longo no lado medial e superiormente pelo ligamento inguinal (Fig. 9.24). Dentro do triângulo femoral, medial a lateral, estão o pectíneo, o tendão do psoas maior e o ilíaco. Os gânglios linfáticos e o feixe neurovascular femoral também estão ali, por isso manipule com cuidado, mas não ignore essa região vital para a abertura total da articulação do quadril.

Seu modelo dever estar em decúbito dorsal com os joelhos para cima. Sente-se em um lado da mesa de frente para a cabeça dele, ele deve ter uma de suas coxas contra a lateral do seu corpo. Alcance o joelho, prendendo a perna entre seu braço e seu corpo, e coloque toda sua superfície palmar na face medial da coxa, os dedos apontando para baixo. Espalhe os dedos lenta e suavemente pela abertura dessa fossa da perna, o dedo anular ou mínimo permanece contra o tendão adutor longo como um guia, de modo que o resto dos

seus dedos esteja apenas anterior e lateral a ele. Atente para esticar a pele conforme você avança; às vezes ajuda estender sua outra mão e levantar a pele da parte interna da coxa, antes de colocar a mão da palpação na virilha, de modo que você posicione ao mesmo tempo tanto a pele como seus dedos no triângulo femoral.

Uma vez nesse espaço, se você estender os dedos, o lado da unha entrará em contato com o lado lateral do osso púbico. Peça ao seu modelo para levantar o joelho em direção ao ombro oposto (combinando flexão e adução) e, se você estiver devidamente posicionado, irá sentir o estalar do pectíneo em seus dedos – uma faixa de 2 cm ou mais de largura perto do ramo púbico. O músculo pode ser mais bem trabalhado em contração excêntrica enquanto o paciente desliza o calcanhar para fora estendendo completamente a perna, ou empurra o pé para baixo, criando uma torção pélvica e se afastando de você.

Para encontrar os psoas nesse nível, mova os dedos bem anterior e um pouco lateral ao pectíneo. Evite colocar qualquer pressão ou alongar as laterais da artéria femoral. No lado lateral da artéria (normalmente, o lado da artéria que proporciona um acesso mais fácil pode variar), você vai encontrar uma estrutura escorregadia e dura bem na frente da bola da articulação do quadril. Peça ao modelo que levante o pé em linha reta para fora da mesa, e esse tendão do psoas deve aparecer diretamente em suas mãos. Por ser tão tendíneo, na maioria das pessoas, muito pouco pode ser feito nesse nível, mas esse é o lugar onde o psoas está mais próximo da superfície.

O ilíaco está adjacente ao psoas, apenas lateral a ele, e se distingue do psoas geralmente por ser um pouco mais macio (pois ele é ainda mais muscular, ao contrário do psoas que é mais tendíneo nesse nível). Ele pode ser percorrido (passando por cima do ligamento inguinal) até sua inserção anterior dentro do lábio da crista ilíaca anterior.

O ilíaco e o psoas também podem ser alcançados acima do ligamento inguinal na região abdominal. De pé ao lado de seu modelo em decúbito dorsal, peça-lhe para dobrar os joelhos até que os pés estejam retos, com os calcanhares perto das nádegas, e coloque os dedos na margem superior da EIAS. Afunde no corpo, mantendo as pontas dos dedos em contato com o ilíaco conforme você avança. Mantenha os dedos moles, e desista se criar um alongamento doloroso nas estruturas peritoneais do modelo (flatulência, dor lancinante, quente ou aguda). O psoas deve aparecer na frente das pontas de seus dedos na parte inferior da "inclinação" do ilíaco. Se o psoas permanecer indefinido, peça ao modelo que levante delicadamente o pé para fora da mesa, isso deve comprimir de imediato o psoas e torná-lo mais óbvio para você. Nesse ponto, você está na margem externa do psoas, e essas fibras vêm de suas extensões superiores – a parte T12-L1.

Embora possa percorrer essas fibras externas para cima, não é recomendável que você trabalhe o psoas acima do nível do umbigo sem um bom conhecimento sobre os anexos dos rins.

Quando encontrar a margem externa, mantenha um contato delicado com a "salsicha" do psoas, permanecendo no nível entre uma linha horizontal traçada entre as duas EIAS e uma traçada no nível do umbigo. Mova-se para cima e para a parte superior do músculo até sentir que está chegando na inclinação interna. É importante não perder contato com o músculo conforme você faz isso (peça ao paciente que levante o pé para flexionar o quadril se você estiver em dúvida), e é importante não pressionar em nada que pulse. Agora você está na margem interna do psoas, em contato com as fibras que vêm das L4-L5 (e são, portanto, mais responsivas, quando curtas, para a lordose lombar).

O psoas menor só está presente como um músculo em cerca da metade da população, e, para mim, é muitas vezes difícil isolá-lo do psoas maior, exceto com uma faixa apertada em toda sua superfície anterior. Com o paciente em decúbito dorsal e os joelhos dobrados, você pode às vezes sentir a pequena faixa do tendão do psoas menor sobre a superfície do maior se pedir ao paciente que faça um pequeno e isolado movimento de trazer o osso púbico em direção ao peito. O problema é que esse movimento pode produzir contração no psoas maior, e também pode produzir contração dos músculos abdominais, que podem ser confundidos com a pequena contração no psoas menor.

A parte final do complexo do psoas, o quadrado lombar (QL), é a que se alcança melhor a partir de uma posição em decúbito lateral. Conduza os dedos pelo interior da crista ilíaca a partir da EIAS até a parte de trás, e você vai encontrar uma forte linha fascial indo para cima e para trás em direção ao final da 12ª costela. Essa é a margem externa da fáscia do QL, e o acesso a ela, ou à superfície frontal imediatamente anterior até a margem, lhe permitirá alongar essa estrutura crucial. É quase impossível afetar esse músculo abordando-o posteriormente. O uso de uma respiração profunda para facilitar a liberação pode ser muito útil.

Uma linha secundária: a "cauda" da Linha Profunda Anterior

A partir do arco medial até o psoas, a LPA segue a tradição das outras linhas da perna, tendo uma metade direita e uma metade esquerda, as duas separadas, mas presumivelmente cabos de sustentação miofascial iguais (embora por causa de uma lesão, desvio postural, ou um mínimo de destreza manual e "preferência por um pé", elas raramente sejam) provenientes do in-

terior do pé para a parte lombar da coluna vertebral. Nesta, a LPA mais ou menos se une formando uma linha central, que, conforme avançamos pelas extensões superiores da LPA, vamos analisar como três linhas separadas a partir da frente para trás, e não da direita para a esquerda.

É interessante notar, no entanto, que temos uma possível terceira "perna", ou mais corretamente uma "cauda" na LPA, que vamos descrever aqui antes de continuar nosso caminho para cima. Se descermos a LPA desde o crânio ao LLA, e não pela divisão direita e esquerda nos dois psoas, e simplesmente continuarmos descendo (Fig. 9.31), passaríamos por baixo das vértebras lombares até a fáscia sacral e a superfície anterior do cóccix.

A partir daí, a fáscia desce no mesmo sentido por meio do músculo pubococcígeo que passa na frente da superfície posterossuperior do tubérculo púbico e da sínfise púbica (Fig. 9.32).

Uma vez que o reto do abdome é o mais profundo dos músculos abdominais nesse ponto, fascialmente falando, a fáscia do assoalho pélvico cursa até a lâmina posterior da fáscia do reto do abdome para que nossa cauda prossiga até as costelas. Em seu caminho, ela inclui o umbigo, ligando-se assim às muitas conexões miofasciais e viscerais que se irradiam a partir daí.

O assoalho pélvico

Uma segunda forma de abordar o assoalho pélvico (a primeira aparece anteriormente, no "Guia de palpação 2: via inferoposterior", p. 221; as técnicas que envolvem a entrada das cavidades do corpo não estão incluídas neste livro) pode ser feita a partir do osso púbico. Peça ao modelo que fique em decúbito dorsal com os joelhos para cima, e com a bexiga recentemente esvaziada. Essa palpação exige que alcancemos o lado posterior do osso púbico, e por um caminho indireto. Coloque a ponta dos dedos de ambas as mãos sobre o ventre a meio caminho entre a parte superior do púbis e o umbigo. Afunde-os suavemente no abdome em direção à parte de trás. Desista diante de qualquer dor.

Agora curve as pontas dos dedos e desça em direção aos pés do modelo até chegar atrás do osso púbico. Peça-lhe que erga suavemente o osso púbico na direção da ponta dos seus dedos e em direção à cabeça dele, empurrando a partir dos pés para evitar o uso dos músculos abdominais (que, se utilizados, vão empurrar você para fora). Em seguida, vire as pontas dos dedos até entrar em contato com a parte de trás do osso púbico (Fig. 9.33). Seus dedos estão agora encurvados em um semicírculo, como se você estivesse segurando

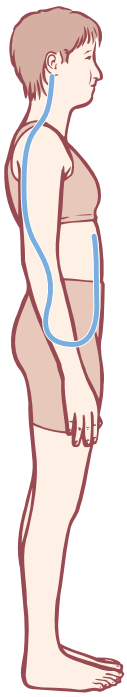

Figura 9.31 A LPA passa para baixo da linha média sagital, assim como o ligamento longitudinal anterior (LLA), que se estende ao longo da frente do sacro e do cóccix no pubococcígeo, o músculo longitudinal do assoalho pélvico, uma cauda miofascial na coluna vertebral.

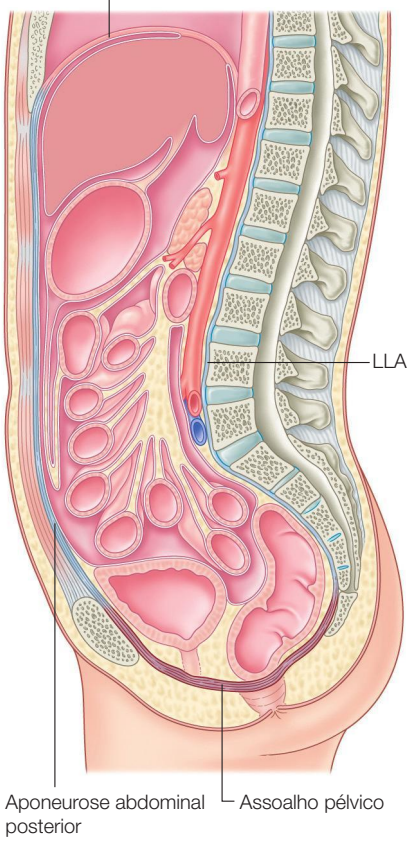

Figura 9.32 Se descermos pelo ligamento longitudinal anterior da linha média até o cóccix, podemos continuar pela rafe central do assoalho pélvico, passar pelo levantador do ânus até a parte de trás do osso púbico e subir pela fáscia abdominal posterior atrás do reto.

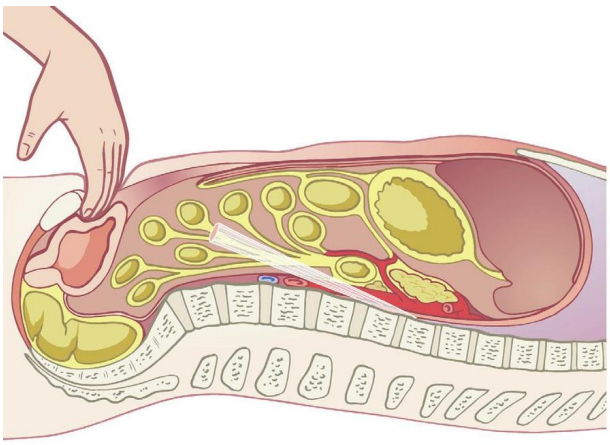

Figura 9.33 A conexão fascial entre a fáscia abdominal e o assoalho pélvico atrás do osso púbico é um ponto forte para a mudança estrutural, mas deve ser abordada com cautela e sensibilidade.

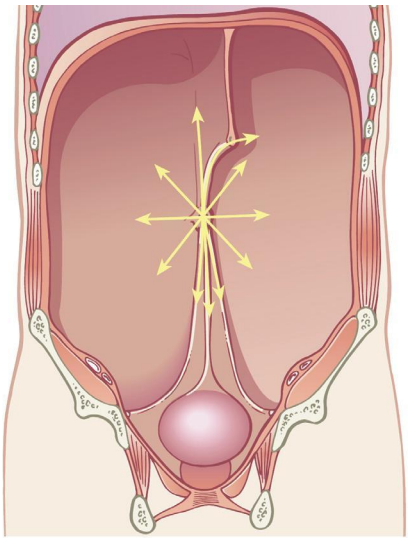

Figura 9.34 Um corte que mostra a parte posterior da parede do abdome. O umbigo possui inúmeras conexões fasciais em todas as direções, e isso não surpreende, já que é a fonte fundamental de nutrição para nossos primeiros nove meses de vida.

a alça de uma mala. Quando puder encontrar o ponto correto, especialmente em alguém cujo corpo é acessível o suficiente para que consiga chegar com facilidade, você pode quase levantar a "mala" da pelve para fora da mesa por meio dessa "alça".

Quando entrar contato com essa face do osso púbico, peça ao paciente para apertar o assoalho pélvico, e tanto você quanto ele devem ser capazes de sentir a contração onde o assoalho pélvico se insere na margem posterossuperior do púbis. A conexão entre o assoalho pélvico e o músculo reto do abdome também é clara nessa posição. Esse acesso pode ser usado para soltar o assoalho pélvico demasiadamente contraído, ou encorajar o aumento do tônus nas pessoas em que ele é fraco ou com incontinência urinária.

Para atingir o posicionamento adequado, é importante começar pelo ponto mais alto possível no abdome. A abordagem direta – começar na altura dos pelos púbicos e tentar mergulhar diretamente atrás do osso – não vai funcionar. Em pacientes com uma camada espessa de gordura, músculos abdominais superdesenvolvidos, ou naqueles não acostumados ao trabalho intra-abdominal, tentativas sucessivas e palavras tranquilizadoras podem ajudar a alcançar esse contato.

NOTA: mesmo essa palpação (para não dizer o trabalho) é contraindicada em qualquer pessoa com uma infecção na bexiga ou qualquer infecção abdominal inferior.

O umbigo

O umbigo é uma fonte rica de conexões emocionais, bem como de conexões fasciais, sendo a fonte de todo o alimento nos primeiros nove meses de vida (Fig. 9.34). Embora o umbigo seja facilmente acessível na parte frontal dos planos fasciais abdominais, a manutenção e as aderências ocorrem na maioria das vezes nas lâminas posteriores da fáscia abdominal, por isso temos de encontrar nosso caminho por trás do músculo reto do abdome. Essa camada está em contato com o peritônio e, portanto, tem muitas conexões com o espaço visceral, incluindo conexões com a bexiga e com o ligamento falciforme que divide o fígado.

Para chegar a essas camadas, posicione o modelo em decúbito dorsal com os joelhos para cima, e encontre a margem externa do músculo reto. Se for difícil senti-lo em um estado relaxado, peça ao paciente que levante a cabeça e a parte superior do tórax e olhe para suas mãos e o relevo da margem aparecerá. Posicione as mãos com os cotovelos abertos, palmas para baixo, e as pontas dos dedos apontando umas para as outras sob as margens de cada músculo reto. Traga lentamente todos os dedos juntos, esteja certo de que é o músculo reto – e não apenas tecido de gordura – que está na direção dos seus dedos.

Quando sentir as pontas dos dedos em contato umas com as outras, os tecidos sobre a face interna do umbigo estarão entre os dedos. Meça a pressão que você está colocando – até mesmo uma pressão mínima pode ser dolorosa ou emocionalmente desafiadora para alguns pacientes. Se o paciente estiver bem informado e consentir, e se você estiver interessado, levante o umbigo do paciente em direção ao teto e/ou em direção cabeça dele. Mais uma vez, esse alongamento pode ser angustiante, então vá devagar, deixando o tecido relaxar gradualmente antes de alongar mais. Peça ao paciente para manter a respiração, pois isso é muito

importante durante esste movimento. Apesar de desafiador, os resultados no aumento da respiração ou até mesmo um dilúvio de lágrimas aliviadas valem a pena.

A via posterossuperior

Uma vez que chegamos ao nível torácico, o diafragma nos oferece a oportunidade de continuar para cima através da cavidade torácica em qualquer uma das três linhas, anterior, média e posterior. A mais posterior dessas linhas é a mais simples e profunda, e pode ser rastreada do ponto de vista anatômico com facilidade, mas não manualmente. Continue percorrendo o ligamento longitudinal anterior por todo o caminho na frente da coluna vertebral até o occipital. Essa linha posterior incluiria os dois músculos que se inserem ao LLA, o longo da cabeça e o longo do pescoço, bem como o minúsculo reto anterior da cabeça (Fig. 9.35).

Os músculos escalenos também têm relação com essa via posterossuperior, especialmente com a fáscia do seu lado profundo, perto da abertura torácica superior. Os escalenos já foram brevemente discutidos, juntamente com o quadrado lombar (QL), parece que eles e a Linha Lateral formam um conjunto profundo (p. 147). Aqui olhamos para eles como parte da estabilização do pescoço e da cabeça.

Os escalenos medial e posterior agem mais como um "quadrado do pescoço": estabilizando a cabeça na flexão lateral tanto quanto o QL estabiliza a caixa torácica. O escaleno anterior, no entanto, pode entrar para o clube da "cabeça para a frente", puxando os PT das cervicais médias e inferiores para mais perto da 1ª costela, criando ou mantendo as condições para a flexão inferior/hiperextensão cervical superior (ou rotação, se o encurtamento for unilateral). O trabalho feito para liberar os músculos esternocleidomastóideo (ECM) e o suboccipital deve preceder e ser acompanhado pelo trabalho com o escaleno anterior.

O topo dessa via posterior da LPA une-se à "vértebra mais alta", o occipital, em sua porção basilar logo na frente do corpo do atlas e do forame magno.

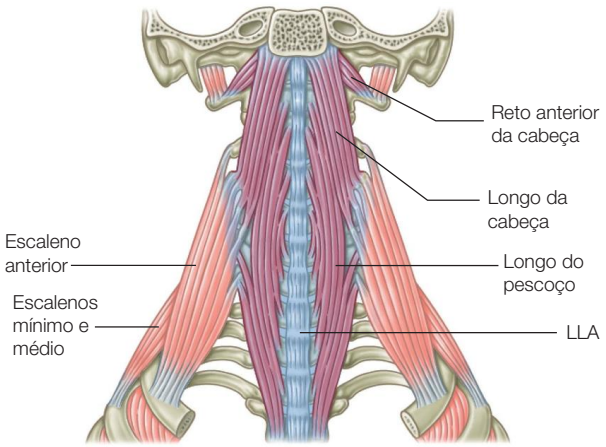

Figura 9.35 A via posterossuperior da LPA é a mais simples – basta seguir o ligamento longitudinal anterior até a frente dos corpos vertebrais por todo o caminho até a porção basilar do occipital. Ao longo do caminho, essa via inclui os músculos longo da cabeça e longo do pescoço, assim como o músculo reto anterior da cabeça.

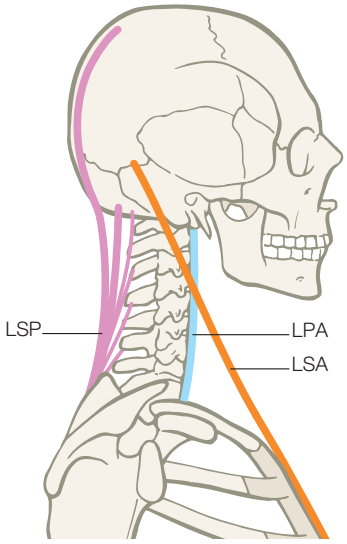

Figura 9.36 Tanto a LSA quanto a LSP podem estar envolvidas na hiperextensão postural das cervicais superiores. Cabe à LPA fornecer uma flexão que contrabalance as cervicais superiores.

Os músculos longo da cabeça, longo do pescoço e escalenos

Os músculos longo da cabeça e longo do pescoço são únicos entre os músculos do pescoço em sua capacidade de neutralizar a hiperextensão do pescoço. Tanto a LSP (obviamente) como a LSA (por meio do uso comum, mas inadequado do músculo esternocleidomastóideo) têm a tendência de produzir a hiperextensão nas cervicais superiores (Fig. 9.36). Embora os músculos infra-hióideos (ver Fig. 9.45) pudessem provavelmente ser usados para neutralizar essa tendência, eles são demasiadamente pequenos e estão muito envolvidos nos movimentos flutuantes da fala e da deglutição para neutralizar a tração postural constante desses grandes músculos. Assim, cabe à LPA, e aos músculos longo da cabeça e longo do pescoço em particular (como uma sustentação que vem de baixo, é claro), assumir um amplo papel na manutenção do alinhamento adequado da cabeça, do pescoço e da parte superior das costas. Cabe, portanto, ao terapeuta manual ou educador somático despertar e tonificar esses músculos em um paciente com as cervicais supe-

riores hiperestendidas, ou afrouxá-las no caso menos comum do "pescoço militar", ou cervicais superiores excessivamente flexionadas.

O longo da cabeça e o longo do pescoço podem parecer fora do alcance, mas se as instruções dadas aqui forem cuidadosamente seguidas, é possível afetá-los. Peça ao modelo para se deitar em decúbito dorsal e com os joelhos para cima, sente-se à cabeceira da mesa, coloque as pontas dos dedos na margem posterior do ECM, no triângulo entre a margem anterior do trapézio e a margem posterior do ECM. Levante cuidadosamente o ECM para a frente, e entre em contato com a fáscia externa do "cilindro do motor" – ou seja, a fáscia do escaleno. Deslize as pontas dos dedos para a frente e medial ao longo da fáscia anterior do escaleno até chegar aos PT das vértebras cervicais. Não é necessário pressionar. Qualquer sinal nervoso vindo do plexo braquial ou mudança de cor no rosto do paciente é motivo suficiente para desistir e procurar orientação prática. Os dedos simplesmente deslizam para a frente e a partir de trás do ECM e sobem até a parte da frente dos PT, se a abertura da paciente o permitir.

A partir da parte anterior dos PT esses músculos podem ser afrouxados nas pessoas com uma curva cervical militar, excessivamente reta, ou incentivados a agir naquelas com cervicais superiores hiperlordóticas.

Para prevenir as cervicais hiperestendidas, basta pedir ao paciente que achate lentamente o pescoço sobre a mesa, não levantando a cabeça, mas deslizando a parte de trás dela até a mesa na sua direção. O paciente pode ajudar pressionado os pés, retificando as curvaturas lombar e cervical. Seus dedos descem pelas vértebras do pescoço em direção à mesa, despertando o paciente para esses músculos e essa área. O encorajamento verbal é bom, mas o incentivo manual não é – não se recomenda empurrar as vértebras do pescoço, pois isso pode criar sérios problemas. Nesse caso, os resultados são produzidos pelo esforço do paciente; o terapeuta está simplesmente tornando-o consciente de uma área há muito esquecida.

Como para as outras regiões, mantenha-se afastado de qualquer coisa com um pulso vascular. Esse método é pensado para que você chegue até a parte anterior da porção cervical da coluna e suas camadas fasciais atrás da artéria carótida, da veia jugular e do nervo vago. Mover lentamente, com cuidado, e sem pressão, vai ajudá-lo a respeitar o juramento de Hipócrates.

Os escalenos médio e mínimo são facilmente acessíveis se você usar essa mesma janela entre o trapézio e o ECM. O escaleno médio é uma proeminente, e geralmente a mais lateral, corda de violão para ser sentida na face lateral da parte inferior do pescoço. O escaleno mínimo se esconde no bolso atrás e medial a esse escaleno médio. O escaleno anterior, posturalmente importante, pode ser alcançado se você colocar os dedos perto da clavícula, levantar de novo ambas as cabeças do ECM para a frente, fora do caminho, e deslizar os dedos por baixo. Mais uma vez, orientar-se a partir dos nervos do plexo braquial é uma possibilidade distinta aqui, então mova-se lentamente e sem pressão. O escaleno anterior é uma faixa de cerca de 1 cm de largura, por baixo e paralelo à cabeça clavicular do ECM. Você deve ser capaz de senti-lo contraído sob seus dedos no início ou no final (dependendo do padrão de respiração do seu modelo) de uma inspiração moderadamente profunda. Uma vez contraída, a fáscia do escaleno anterior pode ser "enganchada" na direção do occipital em conjunto com a respiração do paciente, empregando o mesmo movimento utilizado para envolver os músculos longos acima.

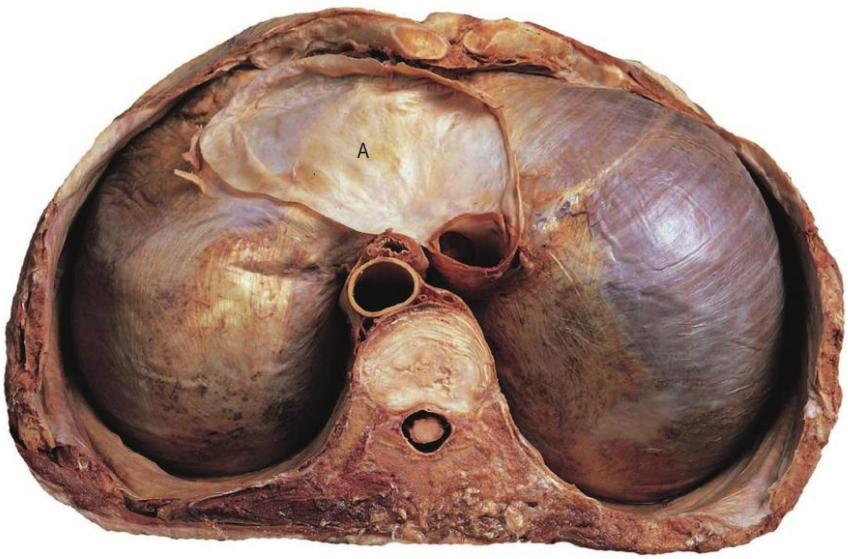

Figura 9.37 Corte do diafragma visto de cima, mostra como o pericárdio (A) está firmemente inserido no tendão central. Os "tubos" do esôfago e a veia cava também estão associados com esta via. (© Ralph T. Hutchings. Reproduzido de Abrahams et al., *McMinn's color atlas of human anatomy*, 3.ed., Mosby, 1998.)

A via média superior

A via média da LPA superior segue as fibras do diafragma até a metade do caminho que leva ao tendão central que se estende entre os pontos altos das duas cúpulas (Fig. 9.37). O tendão central está unido ao saco pericárdico em torno do coração e dos tecidos do mediastino que acompanham, incluindo a pleura parietal dos pulmões, e os tecidos circundantes do esôfago e da vasculatura pulmonar (Fig. 9.38). Esses tecidos, como o próprio diafragma, também passam por todo o caminho de volta para se juntar ao LLA na superfície anterior das vértebras torácicas, mas esses tecidos médios formam uma linha de tração visceral que deve ser considerada em separado (Fig. 9.39).

À medida que as fáscias que circundam toda essa tubagem emergem a partir do topo da caixa torácica na abertura torácica superior, elas se dividem à esquerda e à direita, seguindo os feixes neurovasculares nas Linhas Profundas Anteriores do Braço em cada um dos lados (Fig. 9.40). As Linhas Profundas Anteriores do Braço são, portanto, a expressão da LPA nos braços, de tal forma que o acesso axilar a esses tecidos pode criar um relaxamento nos tecidos torácicos da LPA.

Os tecidos a partir da cúpula da pleura dos pulmões chegam acima e por trás para se pendurar nos PT das vértebras cervicais inferiores, associados à face interna dos músculos escalenos (escaleno mínimo, ou ligamento suspensor do pulmão), fazendo com que essa linha entre de novo em contato com o LLA/parte do longo da cabeça da linha posterior descrita anteriormente (Fig. 9.35).

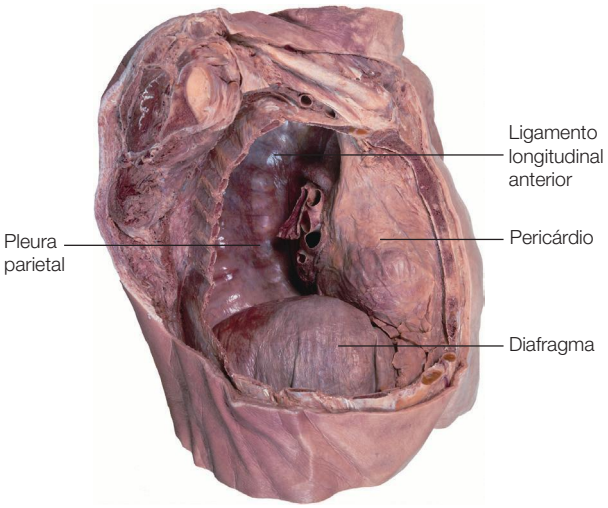

Figura 9.38 A partir do tendão central do diafragma, a continuidade fascial desloca-se pelo pericárdio e pela pleura parietal dos pulmões (aqui o pulmão esquerdo foi removido), formando bainhas e faixas de suporte em torno de todos os tubos e nervos da circulação pulmonar e sistêmica. (© Ralph T. Hutchings. A partir de Abrahams et al., 1998.)

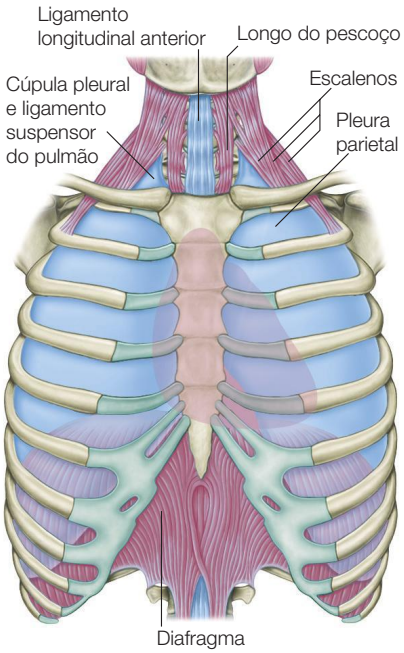

Figura 9.39 Visto da parte da frente, o mediastino entre o coração e os pulmões conecta o diafragma à abertura superior do tórax.

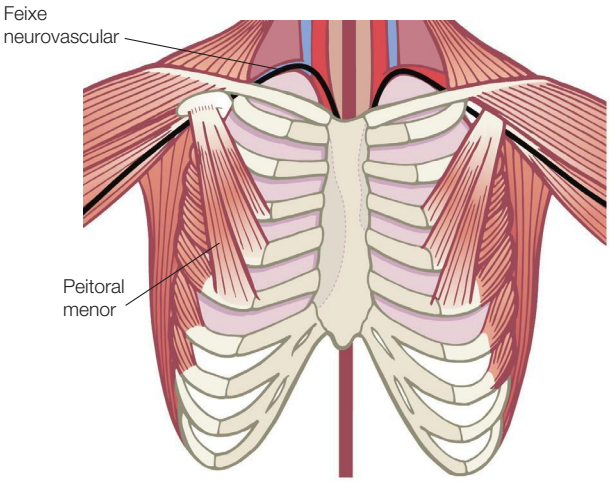

Figura 9.40 A LPA se conecta à miofáscia da Linha Profunda Anterior do Braço, seguindo o caminho do feixe neurovascular.

A maior parte dessa linha média, no entanto, passa acima, com o esôfago para o lado posterior da faringe, incluindo os constritores da faringe, os quais podem claramente ser vistos pendurados na rafe mediana do tecido conjuntivo na Figura 9.41. Essa linha também se junta ao occipital (e ao temporal por meio dos músculos estiloides, ver adiante), ligeiramente mais anterior do que a via posterossuperior, inserida em uma pequena protuberância conhecida como clivo do occipital,

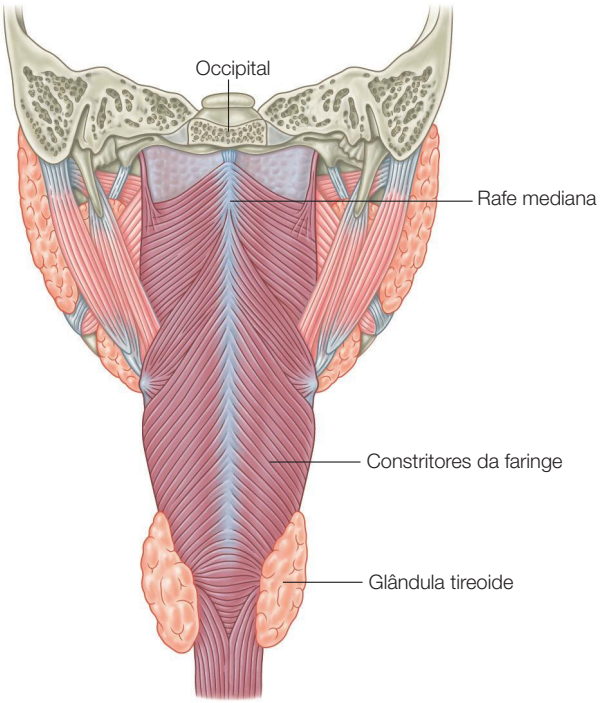

Figura 9.41 Vista posterior da via média superior da LPA – a parte de trás da garganta, incluindo os constritores da faringe sustentados pela rafe mediana que pende do clivo do occipital.

ou tubérculo faríngeo. Nesse ponto, a fáscia posterior desse ramo médio da LPA (a fáscia bucofaríngea ou visceral) está separada da linha posterior (o ligamento longitudinal anterior e a camada pré-vertebral da fáscia cervical) por uma lâmina chamada fáscia alar que une os dois lados das bainhas viscerais (Fig. 9.42).

A via anterossuperior

A terceira e mais anterior via da LPA na parte superior do corpo segue a curva do diafragma ao longo de todo o caminho até sua inserção anterior no processo xifoide na parte inferior do esterno (ver Fig. 9.2, vista lateral, via anterossuperior). Essa fáscia se conecta à fáscia no lado profundo do esterno, embora exija uma curva bastante acentuada pelos padrões dos Trilhos Anatômicos a partir da porção anteromedial quase horizontal do diafragma até a fáscia endotorácica vertical na face posterior do esterno. Ressaltamos mais uma vez que todas essas três vias que passam pelo tórax estão unidas formando uma só no corpo vivo, e estão sendo separadas aqui apenas para análise.

Essa faixa inclui o leque serrilhado do músculo transverso do tórax e, por extensão, o plano da fáscia endotorácica em frente das vísceras mas por trás das cartilagens costais (Fig. 9.43).

Essa linha emerge da caixa torácica logo atrás do manúbrio do esterno. Essa linha miofascial continua claramente a partir dessa estação com os músculos infra-hióideos – o expresso esterno-hióideo que abrange os locais esternotireóideo, cricotireóideo, e crico-hióideo – até o próprio osso hioide suspenso (Fig. 9.44).

Esse grupo está reunido por esse estranho vestígio do opérculo, o omo-hióideo, que funciona na fala, na deglutição e também para formar uma tenda protetora em torno da veia jugular e da artéria carótida durante fortes contrações dos músculos que envolvem o pescoço.

A partir do hioide, o estilo-hióideo se conecta de volta ao processo estiloide do osso temporal. O músculo digástrico consegue ir tanto para cima e para a frente do queixo, quanto para cima e para trás do processo mastoide. Ele ainda consegue evitar sujar as mãos não tocando absolutamente no hioide – duas correias de fáscia chegam a partir do hioide, permitindo ao digástrico tracionar para cima sobre todo o aparelho traqueal durante a deglutição. Por meio desses dois músculos, esse ramo mais anterior da LPA está conectado ao osso temporal do neurocrânio (Fig. 9.45).

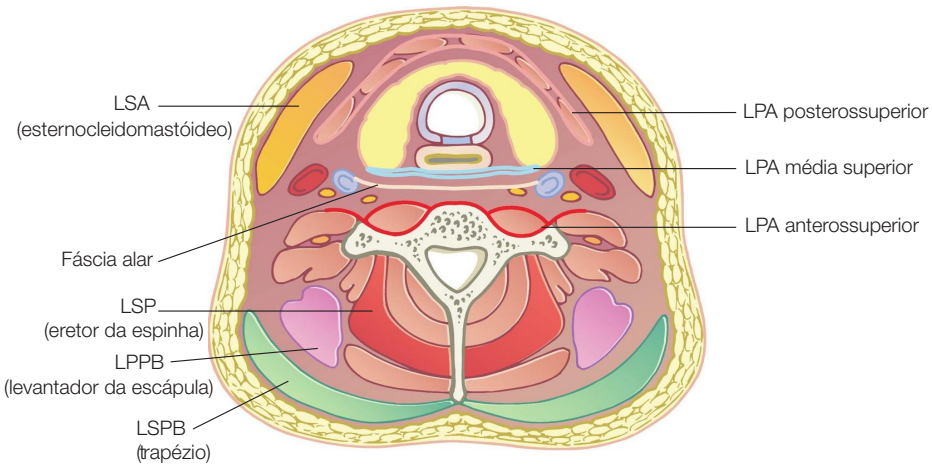

Figura 9.42 Uma secção transversal do pescoço revela as vias posterior, média e anterior da LPA, que se relacionam, embora sejam distintas.

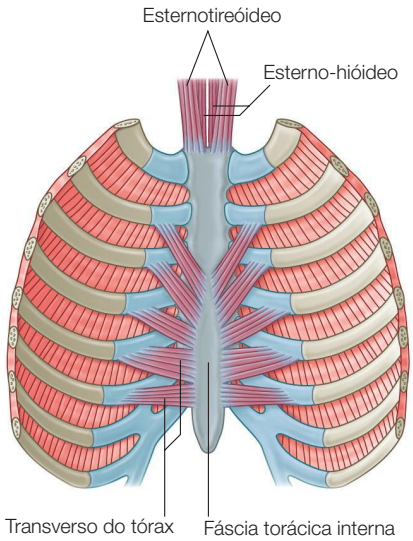

Figura 9.43 Esta via anterossuperior inclui o transverso do tórax, esse músculo peculiar no interior da parte da frente das costelas que suporta as cartilagens costais e pode contrair o peito quando estamos com frio.

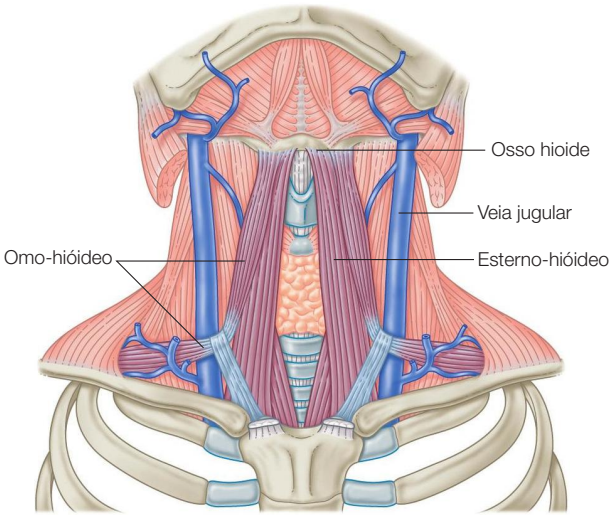

Figura 9.44 Os músculos infra-hióideos emergem de trás do esterno, juntando o interior das costelas à parte da frente da garganta e do osso hioide. 4-11

Dois músculos, o milo-hióideo e o genio-hióideo, acompanham o digástrico ao passar por cima e para a frente no interior da mandíbula, logo atrás do queixo. Esses dois formam o assoalho da boca sob a língua. (É interessante notar o paralelismo entre a construção do assoalho da boca e do assoalho pélvico, em que o genio-hióideo se iguala ao pubococcígeo, e o milo-hióideo se iguala ao iliococcígeo).

A partir desses músculos hióideos, poderíamos reivindicar uma conexão mecânica através da mandíbula (embora uma conexão fascial direta seja um pouco mais difícil de justificar) com os músculos que fecham a mandíbula (Fig. 9.46). O masseter, que eleva a partir do arco zigomático, e o pterigóideo medial, que eleva a partir da parte de baixo do esfenoide, formam juntos uma correia para o ângulo da mandíbula (Fig. 9.47). O temporal traciona para cima sobre o processo coronoide da mandíbula a partir de uma ampla inserção no osso temporal, e sua fáscia atravessa o crânio coronalmente sob a aponeurose epicrânica, a fáscia do epicrânio que estava envolvida na LSA, LSP, LL e LE (Fig. 9.48).

Vemos, portanto, o núcleo complexo da miofáscia do corpo, serpenteando os lugares "escondidos" nas pernas, passando pela fossa da perna ao tronco para se juntar aos tecidos na frente da coluna vertebral. A

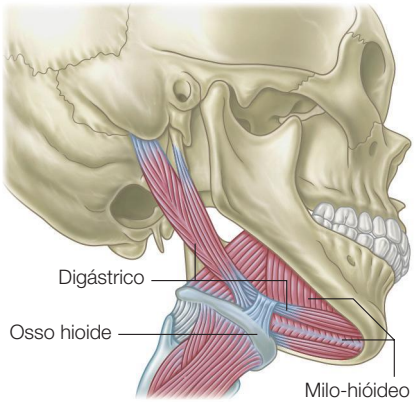

Figura 9.45 A partir do osso hioide, há conexões tanto para a frente até a mandíbula quanto para trás, até o osso temporal do crânio.

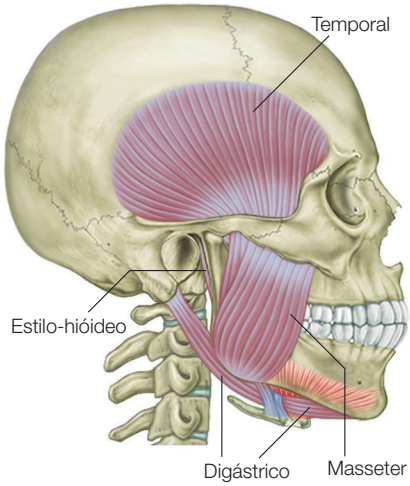

Figura 9.46 Embora seja difícil o caso de uma conexão direta que vai dos delicados músculos supra-hióideos aos fortes músculos da mandíbula, há definitivamente uma conexão mecânica do assoalho da boca aos músculos da mandíbula e aos ossos faciais e cranianos.

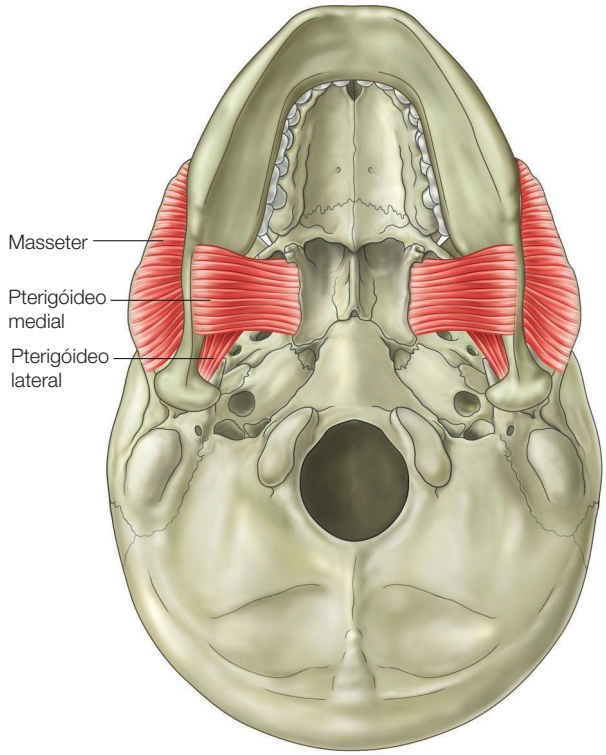

Figura 9.47 No corte visto de baixo, é inconfundível a correia essencial para o ramo da mandíbula criada pelos dois masseteres que atuam em harmonia com os dois pterigóideos mediais.

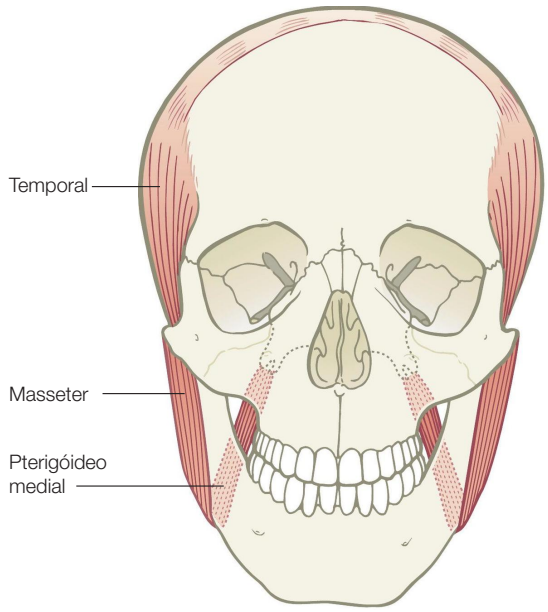

Figura 9.48 As extensões superiores da LPA incluem a correia criada pelo masseter no lado externo e o pterigóideo medial no lado interno, e a fáscia do temporal que dá volta sobre a cabeça debaixo da LSP.

partir daí, vimos que ele se divide (pelo menos para análise) em três grandes rotas: por trás das vísceras diretamente na frente da coluna vertebral, para cima por meio das próprias vísceras, e para cima na parte da frente das vísceras até a garganta e o rosto.

Discussão 1

A Linha Profunda Anterior e a estabilidade nas pernas

Na postura da parte inferior da perna, as estruturas da LPA tendem a agir como contrapeso às estruturas da Linha Lateral (Fig. 9.49). Os fibulares, quando superencurtados, tendem a criar um tornozelo evertido, ou pronado, ou um antepé em rotação lateral. Enquanto o tibial anterior contrabalança o fibular longo, o mesmo faz o tibial posterior: se os músculos do compartimento posterior profundo estiverem mais encurtados, eles tendem a criar um tornozelo invertido ou supinado ou uma rotação medial do antepé. Juntas, essas miofáscias ajudam a estabilizar a tíbia-fíbula sobre o tornozelo e a manter o arco interno.

No joelho, a LPA e a LL contrabalançam uma à outra como cordas de arco em ambos os lados da perna (Fig. 9.50). Quando as pernas são abauladas (pernas em "O", joelhos lateralmente deslocados, joelho varo), as estruturas da LPA na parte inferior da perna e da coxa serão curtas, e as estruturas da LL, o trato iliotibial e os fibulares estarão sob tensão. No caso de joelhos valgos (pernas em "X", joelhos medialmente deslocados), o inverso será verdadeiro: as estruturas laterais estarão superencurtadas, e as estruturas da LPA estarão tensas, ou superalongadas. A dor tenderá a ocorrer no lado tenso, mas o lado que precisa de trabalho é aquele com a corda de arco curta.

Na coxa, os músculos adutores anexados pelos septos anterior e posterior também atuam para contrabalançar os abdutores da LL, e qualquer desequilíbrio pode ser observado verificando-se a posição relativa dos tecidos no interior e exterior do joelho, incluindo os tecidos da coxa acima do joelho (Fig. 9.51). Com os padrões do joelho valgo, a fáscia do adutor tende a ser tracionada para baixo em direção ao joelho, e com padrões de pernas arqueadas a LPA tende a ser tracionada para cima da costura interna da perna no quadril.

Em relação à posição pélvica, é útil considerar os próprios septos como estruturas dignas de consideração (Fig. 9.52). Em uma pelve inclinada anteriormente, o septo anterior está muitas vezes curto e colado por baixo de ambos os grupos musculares adjacentes, e exige alongamento junto com os adutores longo e curto. Nesse caso, o septo posterior está sob tensão e levantado, e seu plano fascial deve ser induzido a vir caudalmente. Em uma pelve inclinada posteriormente, o inverso é verdadeiro: o plano anterior muitas vezes precisa ser trazido inferiormente; o septo posterior tem de estar livre a partir do assoalho pélvico, bem como a partir dos rotadores laterais profundos e dos outros grupos musculares adjacentes. Dessa forma, o septo anterior pode ser considerado como uma extensão do psoas, e o septo

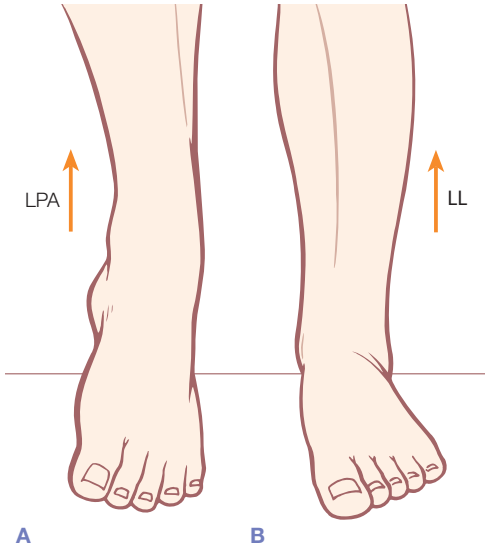

Figura 9.49 Na parte inferior das pernas, a Linha Lateral e a LPA são antagonistas: quando a LPA é muito curta, os pés tendem à supinação e inversão (A); quando a Linha Lateral se torna cronicamente curta, os pés tendem à pronação e eversão (B).

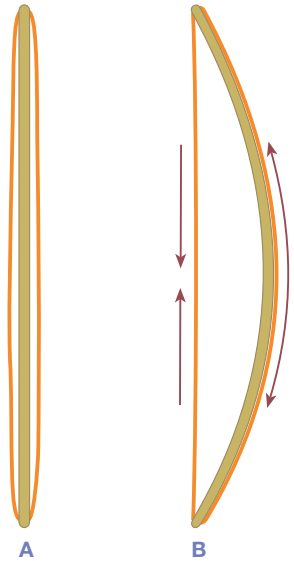

Figura 9.50 Quando os tecidos tensivos na parte interna ou externa das pernas são comprimidos, a estrutura do esqueleto da perna responde como o arco de madeira, curvando-se no sentido oposto ao da contratura e causando tensão nos tecidos do lado convexo. A interação entre a LPA e a LL é do tipo ativa no joelho valgo e nas pernas arqueadas (joelho varo e joelho valgo).

posterior uma extensão dos rotadores laterais profundos, dos piriformes especificamente, e do assoalho pélvico, associado com o músculo adutor magno. 6-24

Discussão 2

O meio da Linha Profunda Anterior e a manipulação visceral

Os tecidos endotorácicos da LPA, desde a crura diafragmática até a abertura torácica superior, não estão disponíveis para ser alcançados pelo trabalho de manipulação direta. Toda a caixa torácica forma uma caixa na qual existe sempre uma pressão negativa, que traciona os tecidos contra as costelas e tenta tracionar as costelas para dentro. Essas áreas são passíveis de trabalho indireto, no entanto, por meio dos escalenos e das fáscias do pescoço a partir de cima, ou por meio do peritônio, da margem inferior da caixa torácica, ou do psoas a partir de baixo.

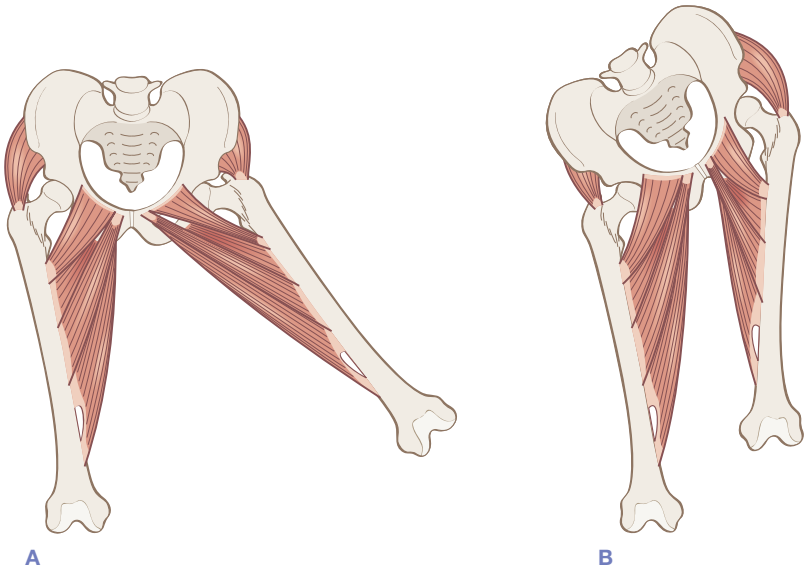

Figura 9.51 Os adutores equilibram os abdutores nos problemas laterais na coxa e no quadril. Neste diagrama, observe como os abdutores são mais curtos no lado com a crista ilíaca mais baixa. Um pouco contraintuitivamente, os adutores da LPA são mais curtos no lado com o quadril elevado.

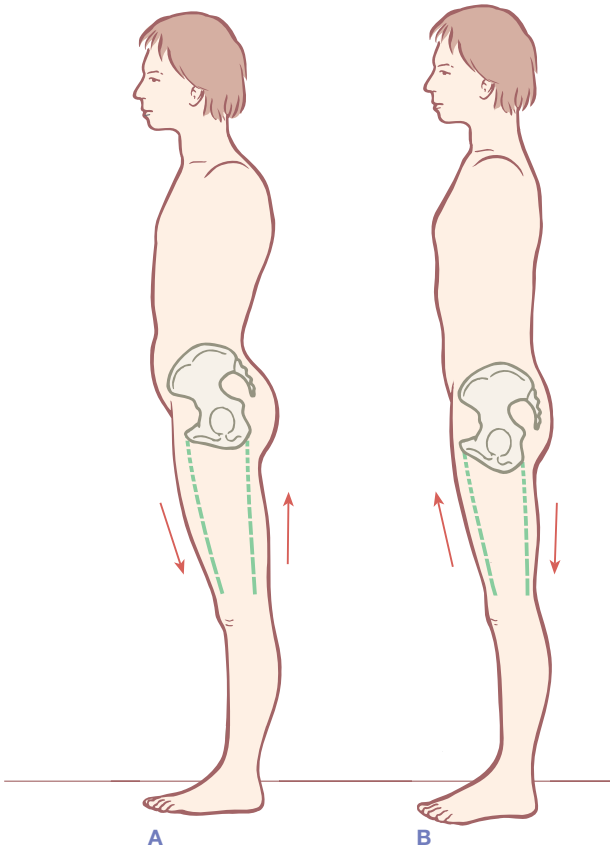

Figura 9.52 Na avaliação da inclinação relativa da pelve, é válido considerar os septos intermusculares anterior (medial) e posterior da coxa como estais que podem exercer uma restrição à excursão em flexão-extensão da pelve.

Eles também podem ser afetados pelas técnicas de Manipulação Visceral. Essas técnicas estão totalmente estabelecidas em alguns métodos asiáticos, e em vários livros do desenvolvedor da Manipulação Visceral, o osteopata francês Jean-Pierre Barral.[10,11]

Discussão 3

O polo superior da LPA e as conexões ectoendodérmica e mesoendodérmica

A parte mais alta da LPA é uma fascinante encruzilhada fisiológica. A via posterior do ligamento longitudinal anterior se une apenas anterior ao forame magno, a via média da faringe se une apenas anterior a isso, e a via anterior do complexo laríngeo-hióideo se une, entre outras inserções, às extensões inferiores do esfenoide.

É tentador observar a proximidade desses pontos às estruturas centrais provenientes do ectoderma, mesoderma e endoderma embrionários. Sentado literalmente na sela do esfenoide (sela túrcica), o eixo hipotálamo-hipófise é uma caixa de junção central tanto do fluido quanto do corpo neural, de derivação principalmente ectodérmica (Fig. 9.53A). Essa chamada "glândula mestra" fica abaixo do círculo arterial do cérebro, saboreando o sangue entregue fresco a partir do coração e adicionando suas poderosas especiarias hormonais e respostas motoras fundamentais à mistura.

Logo atrás e abaixo disso encontra-se a sincondrose da articulação esfenobasilar, um fulcro central do ritmo craniossacral, ele mesmo uma característica central do corpo fibroso, o corpo mesodérmico – a rede de colágeno e todos os pulsos vasculares que produzem ondas fluidas (Figs. 9.53B e 9.54).[12-14]

Logo atrás e abaixo dela (mas tudo dentro de poucos centímetros) encontra-se o topo da faringe, o esôfago central e original do tubo endodérmico, onde a rafe da faringe se junta à base do occipital (Fig. 9.53C). Os seres humanos têm essa localização singular, por isso a direção do intestino (basicamente vertical da boca ao ânus) e a direção do movimento voluntário (basicamente horizontal para a frente) não são as mesmas. Em nossos rostos, a "mordida" foi subordinada à "visão", e o intestino pende a partir desse centro crucial na parte inferior do crânio. Poucos outros animais divorciaram tão completamente a linha de visão e o movimento a partir da linha de direção da coluna vertebral e do intestino. Possivelmente, isso é pelo menos uma fonte de nossa divisão psicossomática do resto do mundo animal.[15]

Podemos nos perguntar sobre a comunicação entre essas "caixas de junção" anteriores. Poder comprimir os lá-

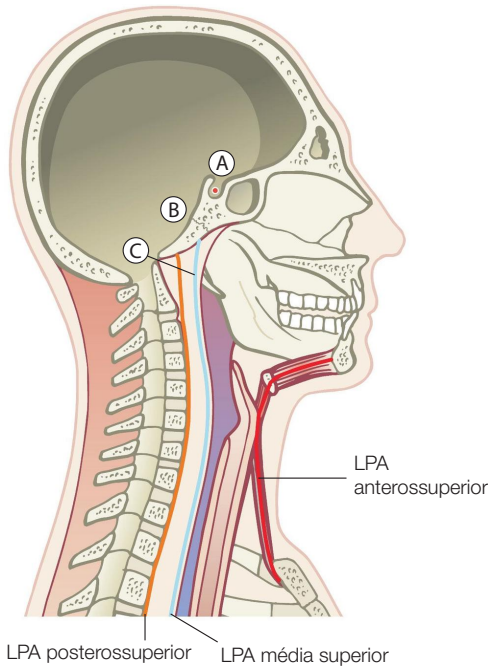

Figura 9.53 No polo superior da LPA, vemos uma aproximação entre as estruturas importantes decorrentes das três camadas germinativas.

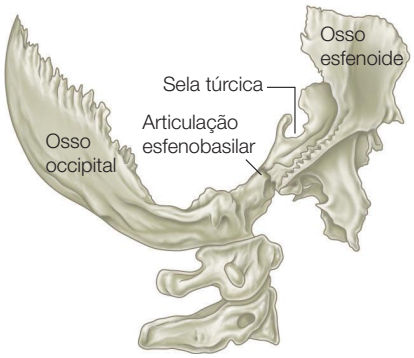

Figura 9.54 A articulação esfenobasilar (AEB) é um gínglimo crucial do pulso craniossacral, onde os "corpos" do occipital e as "vértebras" do esfenoide se encontram.

bios ao dar um beijo ou receber um morango, ou o enrijecimento da língua que acompanha o "nojo" pode ser sentido na articulação esfenobasilar, ou percebido pela hipófise? Podemos imaginar pelo menos uma função de inter-regulação entre os três principais sistemas provenientes desse ponto de proximidade que desce por todo o organismo por meio do sistema nervoso central, do plexo submucoso, do pulso craniano, ou da longa continuidade miofascial que vai da face e da língua até o interior do tornozelo que traçamos aqui.

Referências bibliográficas

1. Myers T. Fans of the hip joint. Massage Magazine 1998;75:38–43. ***Ou em Body3, uma publicação particular de 2003 disponível na página www.anatomytrains.com.***
2. Schleip R. Lecture notes on the adductors and psoas. Rolf Lines: Rolf Institute; 1988. pp. 14–17. 11/88 www.somatics.de.
3. Myers T. The psoas pseries. Massage and Bodywork 1993; Mar–Nov. ***Também no Anatomist's Corner, autopublicação de 2007 disponível na página www.anatomytrains.com.***
4. Morrison M. Further thoughts on femur rotation and the psoas. Rolf Lines: Rolf Institute; 2002. pp. 8–11. M 4/01 www.anatomytrains.net
5. Bogduk N. Clinical anatomy of the lumbar spine and sacrum. 3rd ed. Edinburgh: Churchill Livingstone; 1997. p. 102.
6. Rolf I. Rolfing. Rochester, VT: Healing Arts Press; 1989. p. 170.
7. Murphy M. Notes for a workshop on the psoas. Unpublished: 1992.
8. Myers T. Poise: psoas-piriformis balance. Massage Magazine 1998 (Mar/Apr). ***Ou em Body3, uma publicação particular de 2003 disponível na página www.anatomytrains.com.***
9. Simons D, Travell J, Simons L. Myofascial pain and dysfunction: the trigger point manual, vol 1: upper half of body. 2nd ed. Baltimore: William & Wilkins; 1998.
10. Barral JP, Mercier P. Urogenital manipulation. Seattle: Eastland Press; 1988.
11. Schwind P. Fascial and membrane technique. Edinburgh: Churchill Livingstone; 2006.
12. Upledger J, Vredevoogd J. Craniosacral therapy. Chicago: Eastland Press; 1983.
13. Milne H. The heart of listening. Berkeley: North Atlantic Books; 1995.
14. Meert G. Venolymphatic drainage therapy. Edinburgh: Churchill Livingstone; 2012.
15. Kass L. The hungry soul. New York: Macmillan; 1994.

10

Trilhos Anatômicos em treinamento

Com a colaboração de James Earls

Como já delineamos toda a sequência dos doze meridianos miofasciais, este capítulo irá descrever algumas das aplicações e implicações do esquema dos Trilhos Anatômicos no treino do movimento e na terapia.

A educação do movimento tem uma influência em três áreas sociais principais:

- educação física para os jovens, no início e na escola;
- o amplo espectro da reabilitação (qualquer coisa que transforme o negativo em neutro);
- melhoria do desempenho, que por sua vez se divide em:
  - esportes e atletismo, de um lado;
  - expressão artística – dança, teatro, música – do outro.

Cada um desses setores contribui para a saúde da população. Como a educação do movimento encontra-se empobrecida em todo o mundo, cada quadra esportiva precisa de melhorias urgentes que são de vital importância para uma vida longa ativa. Em todo o mundo, o uso do corpo, a integração do movimento e as falhas posturais são amplamente ignoradas, ainda que mudanças pudessem ser efetuadas com facilidade no âmbito das instituições existentes. A maioria dos sistemas educacionais prioriza o aprendizado visual e auditivo, sobrando poucos recursos para expandir um currículo de "Alfabetização cinestésica".

Enquanto isso, dentro de nossa própria atividade há muitas vezes "desentendimentos" e ignorância entre as profissões genuínas e dentro delas. Temos de um lado um grande número de terapeutas que confia cegamente no conhecimento oral, do outro aqueles que dão mais valor à experiência "baseada em evidências" do que à experiência clínica. Diferentes profissões usam a mesma palavra para acontecimentos distintos ou diferentes termos para o mesmo evento – peça a diferentes grupos profissionais uma definição para a palavra "alongamento".[1] Um "campo unificado" nas terapias do movimento ajudaria muito no avanço de todas as suas modalidades.

A intenção dos Trilhos Anatômicos é proporcionar uma plataforma para o diálogo, a base de uma linguagem comum global com a qual analisar a estrutura humana e o movimento funcional.

Se alguns poucos dólares por criança fossem aplicados em uma educação física de melhor qualidade, eles poderiam trazer um grande benefício para a redução dos custos médicos e para os níveis mais elevados de saúde e desempenho. Alguns poucos dólares por paciente poderiam aprimorar a integração da reabilitação e a prevenção de recaídas em todos os tipos de lesões ou na recuperação pós-cirúrgica. No atletismo – onde os dólares estão sendo gastos – os conhecimentos que estão sendo adquiridos poderiam ser aplicados de forma mais ampla na educação e na reabilitação se houvesse um aperfeiçoamento na polinização cruzada e nos meios de divulgação.

Embora os Trilhos Anatômicos tenham sido desenvolvidos a partir da experiência do autor em mapeamento de padrões globais de compensação postural (ver Cap. 11 e os anexos que vêm depois, que visam mais à terapia manual orientada estruturalmente), muitas terapias baseadas no movimento e métodos de treinamento, tais como fisioterapia, exercícios de reabilitação, Pilates, ioga e treinamento pessoal baseado no desempenho e treinamento em equipe descobriram o real valor no uso do mapa dos Trilhos Anatômicos. Além disso, uma pesquisa recente revelou propriedades fasciais surpreendentes diretamente relevantes para o treinamento do movimento.

Portanto, primeiro vamos adicionar aos conceitos oferecidos no Capítulo 1 um breve resumo das descobertas relevantes para aquilo que o Dr. Robert Schleip[2] denominou "Fascial Fitness"[3,6], antes de explorar algumas aplicações simples dos Trilhos Anatômicos aos padrões comuns de movimentos fundamentais. Este capítulo também inclui uma seção de nosso colega James Earls[7] sobre a marcha.

Fascial Fitness®*

Com toda a recente atenção dada à fáscia nos círculos de treinamento, é importante enfatizar que o treino da fáscia não é algo novo.[8] Nossa rede de tecido conjuntivo sempre nos acompanhou; treiná-la, alongá-la, permitir (ou impedir) seu trabalho para se autorreparar e proporcionar um substrato para que o tecido muscular trabalhe na estrutura esquelética e articular são coisas que não podemos evitar. Claro, treinadores e fisioterapeutas a levam em consideração o tempo todo, mas olhando tendões individuais, ligamentos e inserções como partes separadas. A fáscia como um sistema corporal completo – a tese deste livro – foi menos considerada pela reabilitação e o campo de desempenho.

Todos os métodos – dança, artes marciais, ioga, técnica de Alexander, condicionamento de força, ou qualquer de suas ramificações modernas – treinam nossa fáscia de uma forma ou de outra. (Na verdade, o ato de ficar sentado, onipresente no mundo ocidental, também é uma forma de "treino fascial" ou "alongamento" que pode ocupar muitas horas da semana de uma pessoa que trabalha em escritório, com alguns efeitos deletérios – ver a seção sobre sentar-se, adiante neste capítulo.) O quadro que emerge da pesquisa sugere que podemos fazer um trabalho melhor se estivermos conscientes das propriedades e respostas fasciais além do suporte nutricional, da coordenação neurológica e da força e do equilíbrio musculares.

Mas o outro lado dessa moeda é que a "fáscia" não é um milagre ou a resposta para todos os problemas de treinamento; é um acontecimento concreto, um tecido versátil e variável que lida com uma variedade de exigências do movimento dentro dos limites generosos, mas não ilimitados, do que um tecido biológico é capaz de fazer. Como sempre com um conceito recém-criado, o entusiasta menos informado pode fazer afirmações exageradas. No entanto, o quadro da pesquisa em desenvolvimento, como a mencionada no restante desta seção, sugere um repensar bastante radical da nossa biomecânica newtoniana e até mesmo nossos conceitos básicos de anatomia estão em perspectiva, dignos da superexplorada "mudança de paradigma". O estudo fascial está introduzindo a relatividade de Einstein – com apenas um século de atraso – no mundo do treinamento do movimento e da medicina de reabilitação.

E nosso foco é mais uma vez a função da fáscia saudável. Disfunção fascial, patologia e meandros da dor do corpo estão fora do escopo deste livro. O que se segue é apenas um conjunto parcial e recortado por tópicos; uma imagem mais completa da pesquisa relevante pode ser reunida em outro lugar.[2,3-6,8]

Uma sobrecarga saudável remodela positivamente a arquitetura fascial

Talvez o achado clínico mais significativo para os treinadores seja que a sobrecarga normal (leia-se: exercício) dentro dos limites saudáveis do tecido induz uma espiral regular com um padrão em forma de treliça em toda a miofáscia, enquanto a falta de carga regular produz uma arquitetura irregular semelhante ao feltro (Fig. 10.1).[9-12] Falta de carga fascial também reduz a "ondulação" molecular na fáscia, que não só fornece um saudável primeiro "salto" de elasticidade ao tecido, como também é o método pelo qual os órgãos tendinosos de Golgi (OTG) leem a carga sobre o tecido.[12,13] Reduzir a ondulação por meio da inatividade deixará a percepção da carga menos precisa (Fig. 10.2). Assim, a pessoa sedentária que sai do sofá ou da cama do hospital e volta a fazer exercício enfrenta dois desafios fasciais além da sua fraqueza muscular: remodelação da estrutura espiral e reconstrução da ondulação.

Ambas exigem escalas de tempo mais longas do que a construção muscular, como a renovação do colágeno na fáscia menos vascular é muito mais lenta do que a renovação da proteína no músculo bem servido, então o início de qualquer novo programa de treinamento é o momento mais provável para a lesão, pois é quando os músculos estão distantes de sua fáscia de suporte.[14]

Treinar cadeias cinéticas longas com vetores variáveis treina o sistema fascial de forma mais global

O treinamento isolado de grupos musculares individuais pode treinar bem o músculo, mas pode deixar de fora os tecidos fasciais necessários à saúde do corpo no movimento funcional.[15] Por exemplo, treinar o quadríceps femoral em uma posição sentada ponderando o tornozelo e estendendo o joelho não vai construir a força necessária nos ligamentos articulares e piriforme na IS contralateral (por causa da força de fechamento), podendo ocasionar disfunção pélvica e dor.[16] Treinar os meridianos miofasciais como cadeias cinéticas abertas ou fechadas constrói a força fascial entre e ao

* 'Fascial Fitness' e o seu logotipo são marcas de serviço registradas pelo Dr. Robert Schleip. O respeito pela marca é apreciado.

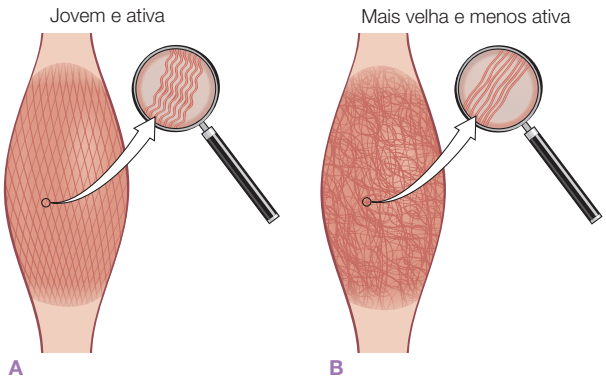

- Em 1996, Staubesand descobriu uma orientação bidirecional com **estrutura de treliça** nas fáscias de mulheres jovens em comparação com mulheres mais velhas.
- Em 2002, Jarvinen constatou que a **imobilização** induz a redução da ondulação e da organização multidirecional do colágeno.
- Em 1998, Wood relatou um aumento na formação da **ondulação** do colágeno em ratos que corriam diariamente.

Figura 10.1 Uma carga saudável induz uma estrutura espiral em treliça na miofáscia. A vida sedentária deixa a fáscia sem forças direcionais, e ela se orienta de forma aleatória, como o feltro. Adaptado de Schleip e Müller[6]; a reprodução é uma cortesia de Robert Schleip e da fascialnet.com.

redor dos músculos, e permite uma maior coordenação da iniciação proximal e do atraso distal (Fig. 10.3).[15]

Variar a carga e os vetores de tração ou alongamento durante o treinamento – como na academia ou no trabalho com corda, *kettlebells* ou *parkour* – garante o mesmo desenvolvimento da fáscia de sustentação nos músculos e em torno deles. Por outro lado, a sugestão é que repetir os mesmos exercícios, katas ou asanas de ioga da mesma forma dia após dia vai treinar apenas certos percursos da fáscia que são sobrecarregados, deixando a fáscia próxima descarregada, destreinada e desequilibrada – e, portanto, sujeita à lesão quando a vida lhe pregar uma peça. 1-2

Ligamentos estabilizam dinamicamente as articulações em todos os ângulos

Nós assumimos que os ligamentos são estruturas passivas até chegarmos ao final da amplitude de movimento, ponto em que eles entram em jogo para salvar as articulações.[17] As dissecações cuidadosas de Van der Waal mostram que os ligamentos não são, como pensávamos, um sistema paralelo: a maioria dos ligamen-

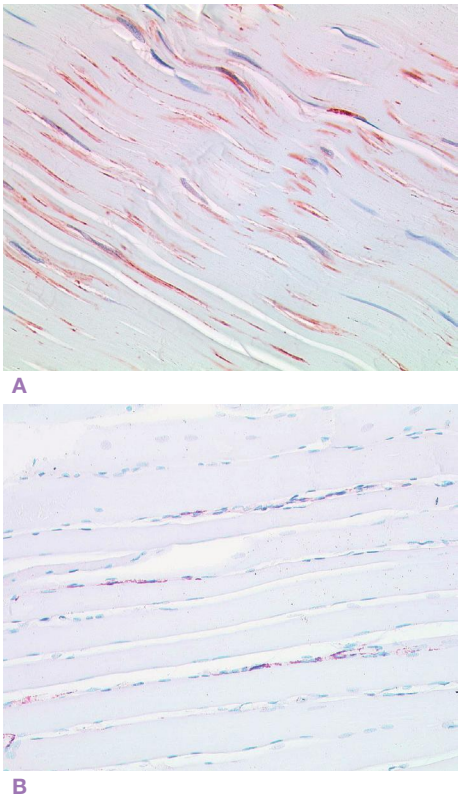

Figura 10.2 A ondulação saudável fornece uma primeira resposta da elasticidade e também é o meio pelo qual os órgãos tendinosos de Golgi podem avaliar a carga. Reproduzido com permissão do Dr. Robert Schleip e da fascialnet.com.



Figura 10.3 Treinar as longas cadeias miofasciais proporciona o uso máximo das longas alavancas dos braços, da coordenação, da elasticidade fascial, bem como um movimento da iniciação proximal com atraso distal semelhante a chicotada.

tos está em série dinâmica com os músculos circundantes.[18] Nosso método de dissecação comum só fez com que aparecessem em separado (Fig. 10.4).

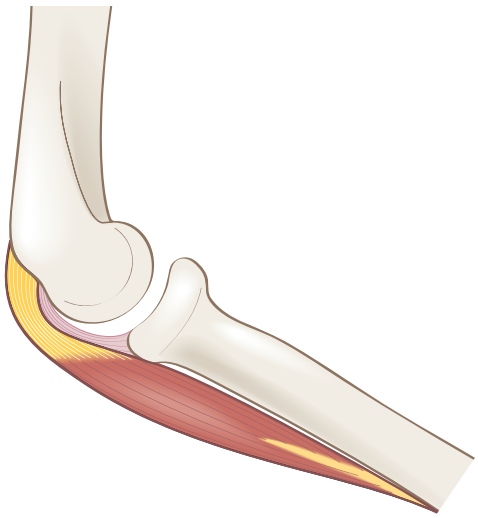

Figura 10.4 A maioria dos ligamentos cursa em série com os músculos próximos e não é o sistema paralelo representado na maioria dos livros. (Segundo van der Waal, 1988.)

São vastas as implicações para o fortalecimento conjunto dessa simples, mas radical, descoberta e é necessário um tempo para sua avaliação e aplicação. Apenas a constatação de que os ligamentos estão sendo treinados em todos os ângulos do movimento é revelador. Mais uma vez, recomenda-se o exercício multivetor e o investimento de tempo suficiente para construir os ligamentos.

Na fáscia há uma abundância de proprioceptores

Costumamos falar que estamos "sentindo o alongamento em nossos músculos", mas talvez o número de receptores na fáscia em torno de um determinado músculo seja seis vezes maior do que no próprio músculo.[19] Até mesmo os fusos musculares no interior dos músculos leem a mudança no comprimento do tecido conjuntivo para inferir a alteração do comprimento no músculo. O próprio músculo (os músculos neuralmente ricos como os suboccipitais, os músculos do olho e o plantar são exceções) é comparativamente bastante entorpecido. Fora do tecido muscular estão as terminações bem distribuídas e inteligentes dos receptores na rede fascial: os OTG que medem a carga, os corpúsculos de Pacini que medem a pressão, e as terminações

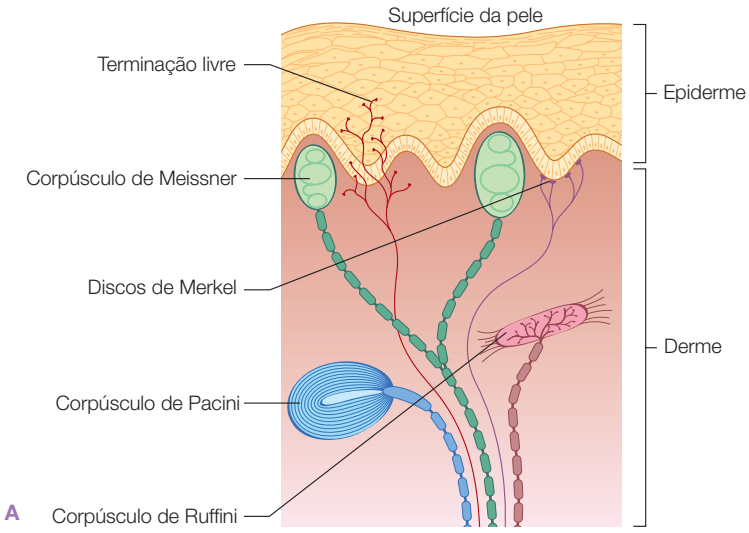

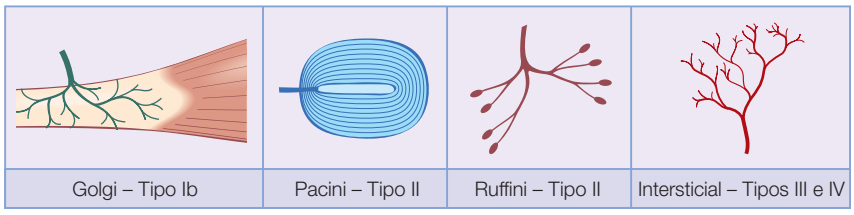

Figura 10.5 O sistema nervoso tem um grande número de receptores generalizados na fáscia intersticial, e também desenvolveu terminações especializadas para o alongamento, a carga, a pressão e o cisalhamento.

de Ruffini que medem o cisalhamento, juntamente com uma quantidade de terminações nervosas livres que medem um pouco de tudo e também se conectam às vias nociceptivas (dor) (Fig. 10.5).[20]

Claro que o cérebro está vitalmente interessado no que está acontecendo intersticialmente na fáscia. Junto com o sistema vestibular e os vários sensores da pele, nós precisamos absolutamente de todos os sensores fasciais para saber o que está acontecendo com o nosso corpo no espaço.[21] O que se sugere aqui é que impor por meio dos nossos dados dos sentidos ("sem dor, sem valor") é uma ótima maneira de ter uma lesão da fáscia no curto prazo ou no longo prazo, e que o cultivo de um senso refinado de propriocepção, interocepção e cinestesia nos será muito últil na extensão de nossas habilidades na idade mais avançada.

É possível treinar a elasticidade fascial

O tema do alongamento é um assunto preocupante que já foi tratado em outros lugares e não vamos repeti-lo aqui.[22] A fáscia tem uma combinação de propriedades viscoelásticas e elásticas, e as propriedades elásticas podem ser aumentadas em resposta a um treinamento específico (Fig. 10.6).[23,24] Uma vez que o salto elástico é uma característica observável nos jovens saudáveis, e o armazenamento e o recuo da elasticidade da fáscia têm relação com a corrida eficiente e o exercício rápido,[25] a sugestão é que o cultivo da elasticidade fascial pode contribuir para manter essa capacidade nos nossos anos de velhice.

Um uso comum da elasticidade fascial é visto no onipresente ciclo de alongamento-encurtamento, em que a fáscia (e músculo) é "pré-contraída" por um contramovimento preparatório.[26] Descer para saltar, trazer uma raquete para trás antes de um lance, ou balançar um *kettlebell* para trás antes de levantá-lo para a frente seriam todos exemplos dessa estratégia comum. A utilização desse contramovimento preparatório faz com que o esforço subsequente seja mais suave e menos propenso a lesão.

A fáscia apresenta diferenças genéticas

Todos nós sabemos que o sistema imunológico (que é em grande parte tecido conjuntivo na origem) possui diferenças genéticas nos tipos sanguíneos e reações imunes, então não surpreende que nossa rede fascial mostre uma variação genética. A retração da rede fascial varia ao longo de um espectro que vai do "viking" (provavelmente desenvolvido nos climas mais frios: denso e se repara com rapidez, pois cria muito atrito e movimenta o calor) ao "dançarino do templo" (que provavelmente se desenvolveu nos climas mais tropicais, é altamente elástico e maleável, baixo atrito de deslizamento).[27,28]

Os vikings, bem adequados para as tarefas pesadas, tendem a passar mais tempo nos aparelhos da sala de musculação enquanto os naturalmente ágeis dançarinos do templo estão do outro lado do corredor da academia fazendo ioga. Seria muito bom para os dois grupos se algumas vezes por semana eles trocassem de lugar. De qualquer modo, à medida que essa e outras

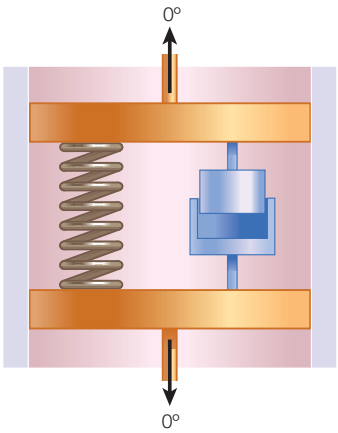

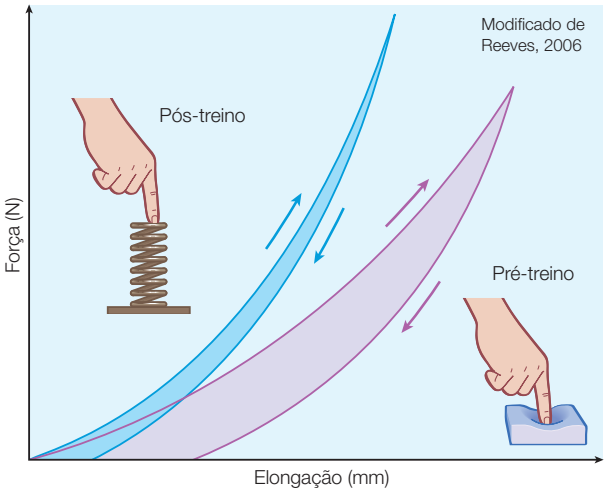

• **Aumento da capacidade de armazenamento elástico** (e diminuição da histerese) foi encontrado nos tendões de um grupo de exercício, usando o treinamento de resistência Technogym que implicou cargas mais fortes no tendão (Reeves, 2006).

• **Em contrapartida:** um estudo de exercício controlado usando contrações de velocidade lenta e baixa resistência demonstrou um aumento na força muscular e no volume. No entanto, ele falhou em produzir qualquer mudança no armazenamento da capacidade elástica das estruturas de colágeno (Kubo, 2003).

B

Figura 10.6 (A) A fáscia combina tanto propriedades elásticas (mola) quanto viscoelásticas (amortecedor, plástico ou absorção de choque). (B) Essas propriedades podem ser treinadas. (Ilustração modificada a partir de Reeves et al., 2006.[23] Adaptado de Schleip e Müller[6], com permissão do Dr. Robert Schleip e fascialnet.com.)

diferenças genéticas na fáscia são descobertas, os programas de treinamento terão de lidar com as diferenças e deixar de lado "uma ginástica que serve para todos".

O treinamento fascial precisa de uma dedicação moderada

As lesões corporais mais comuns envolvem a fáscia.[29] Dedicar-se de forma moderada traz resultados em três escalas de tempo. Em primeiro lugar, como os músculos se desenvolvem mais rápido do que a fáscia, por causa da lenta renovação do colágeno, um programa de construção da resiliência fascial deve ser pensando com uma visão de longo prazo, como o promovido pela ioga e pelas artes marciais. Uma vez que a meia-vida de colágeno é de cerca de um ano, um período de 6 a 24 meses (dependendo da idade, do exercício e da nutrição) é exigido para que ocorra uma mudança completa do sistema fascial.[30] Treinar para "recuperar rápido a forma para o verão" leva os músculos a "explodirem" em algumas semanas, e essa é uma receita para a junção miotendínea ou a lesão antítese (com base em quase quarenta anos de experiência empírica).

Em segundo lugar, a pesquisa confirma a participação da fáscia na ideia de escalonamento de treinos pesados. Após um estímulo pesado (alongamento ou trabalho muscular) os fibroblastos são estimulados a produzir mais fáscia (especialmente nos vikings) e a expansão de enzimas da fáscia como a colagenase e a metalurase começam a decompor outra fáscia.[31] Nas 24 horas após o treino, existe uma perda nítida de colágeno, o que implica que o sistema pode ficar um pouco mais fraco e, portanto, não está pronto para outro estímulo pesado, mas nas 48 horas há um ganho nítido, e nas 72 horas o sistema se estabeleceu novamente (Fig. 10.7).

Em terceiro lugar, a maioria das lesões ocorre quando o tecido da fáscia local é sobrecarregado e exige ser movimentado com rapidez. Podemos fazer uma comparação com o saco plástico comum: esticá-lo devagar faz com que uma boa parte se alongue e se deforme plasticamente; esticá-lo com rapidez irá rasgá-lo. Na nossa experiência, um movimento ou exercício que pode ser feito de forma lenta pode então ser feito rapidamente, mas de uma forma mais segura em vez de tentar aprendê-lo com rapidez – uma estratégia que pode levar ao fracasso do tecido local e à necessidade de um prazo mais longo de recuperação.

Em resumo, o modelo-padrão implícito no termo questionável de fáscia "musculoesquelética", em que os músculos são vistos inserindo-se nos ossos em suas extremidades proximal e distal, ignora três elementos com um forte efeito sobre a biomecânica real, contrariando a noção newtoniana de um "único músculo" que temos usado nos últimos 400 anos.

- As conexões longitudinais exploradas neste livro, bem como no trabalho das "correias fasciais" de Vleeming e Lee,[16,32,33] ou nas linhas de Meziére.[34]
- As conexões latitudinais do tecido areolar ("penugem") e do septo intermuscular de um músculo com seus vizinhos,[35] bem como com os ligamentos da articulação dos músculos cruzados,[36] e com a camada unitária externa da fáscia profunda.
- As conexões com as bainhas fasciais que contêm os feixes neurovasculares, que, se encurtados, aderidos, traumatizados ou torcidos, podem restringir o movimento da região.[37]

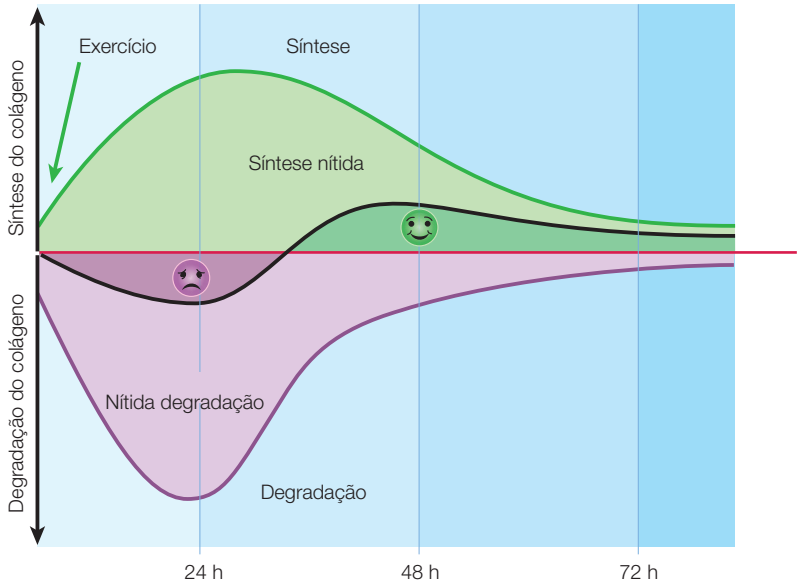

Figura 10.7 Treinos pesados perturbam os fibroblastos, que por sua vez tanto dissolvem o colágeno antigo quanto criam novas fibras. Esse processo resulta em uma nítida degeneração depois de 24 horas, mas uma nítida síntese após 72 horas. (Ilustração modificada a partir de Magnusson et al., 2010.[31] Adaptado de Schleip e Müller[6] com permissão do Dr. Robert Schleip e fascialnet.com.)

Aplicações dos Trilhos Anatômicos ao movimento

Embora as aplicações tanto no movimento como na terapia manual tenham sido intercaladas ao longo dos capítulos anteriores, o sequenciamento específico de relaxamento dos tecidos moles ou as estratégias de educação do movimento foram deixadas para o treinamento pessoal.[38] Este livro é projetado principalmente para ajudar o leitor a observar esses padrões miofasciais em toda a extensão do corpo, para que as competências já adquiridas e os protocolos de tratamento possam ser aplicados globalmente de novas maneiras.

Nenhuma das incursões a seguir pretende ser de alguma forma exaustiva, mas apenas orientar o leitor para que ele avance um pouco mais na estrada que conduz aos usos possíveis do esquema, tanto na autoajuda quanto nas profissões de cura/desempenho/reabilitação.

As fotografias ainda são uma forma frustrante de fazer uma avaliação do movimento, mas são necessárias ao formato de um livro. A avaliação dos clientes ou pacientes na posição em pé poderá ser explorada mais profundamente no próximo capítulo, e também em aulas presenciais. Cursos em DVD para a avaliação do movimento estão disponíveis (em inglês) no site www.anatomytrains.com.

Os Trilhos Anatômicos não são originalmente uma teoria do movimento, mas apenas um mapa de como a estabilidade é mantida e a tensão distribuída por todo o corpo durante o movimento. Poucos movimentos são feitos com a totalidade de um meridiano miofascial, mas muitos movimentos exigem estabilização ao longo de toda uma linha. Por exemplo, coloque um pé sobre o outro quando você se sentar e tente levantar o pé que está por baixo contra o que está por cima levantando o joelho. Embora os músculos reto femoral e psoas maior possam ser os principais músculos responsáveis pela tentativa de mover a perna, toda a Linha Superficial Anterior e a Linha Profunda Anterior, das quais esses músculos são parte, vão tensionar e "pré-contrair" a partir dos pés até o quadril e podem ser sentidas pela percepção no abdome, esterno e pescoço. Esse tipo de estabilização isométrica e de distribuição da tensão escapa à nossa consciência, mas é vitalmente necessário para a efetiva "ancoragem" em uma parte que forma a base de um movimento bem-sucedido ao outro. 6-25

Da mesma forma, na posição em pé, deixe seu peso se deslocar para a frente em seu antepé para sentir a Linha Superficial Posterior enrigecer fascialmente como um todo, não importa quais músculos estejam de fato envolvidos no movimento. Coloque seu peso total sobre um único pé para sentir a interação entre a Linha Lateral e a Linha Profunda Anterior – ambas serão imediatamente "mais densas" ao toque – conforme elas administram o equilíbrio interno-externo da perna à medida que as mudanças de peso se sucedem sobre os arcos medial e lateral do pé.

Você pode usar seu conhecimento das linhas para ver como compensações ou posturas ineficientes estão inibindo o movimento integrado ou a força efetiva no corpo em movimento. Em geral, uma pessoa quer ver:

- Cada linha e "via" dentro da linha para ser capaz de alongar ou contrair a partir do seu comprimento de repouso, ou seja, a linha não deve estar nem concêntrica nem excentricamente sobrecarregada quando em repouso.
- Iguale o tônus ao longo do comprimento das linhas. Isolamento estrutural é o oposto de integração, por isso regiões hipertônicas ou hipotônicas devem ser igualadas fazendo-se alongamento, trabalho corporal ou trabalho de força.
- Cada linha deve ser capaz de estabilizar o arranjo segmentar em uma posição neutra enquanto a ação está sendo executada, por exemplo, em um chute lateral, no futebol, os músculos abdominais na Linha Lateral devem ter tônus suficiente em ambos os lados para manter a caixa torácica no lugar, pois assim a força do chute não será roubada pela rotação ou pelo deslocamento lateral das costelas.

Para que nossos olhos se acostumem a ver dessa forma, vamos começar com algumas análises bastante simples de algumas esculturas clássicas, antes de passar para as aplicações mais funcionais.

Escultura clássica

Kouros (Fig. 10.8)

Além do exemplo moderno e extraordinariamente funcional de Fred Astaire, essa escultura pré-clássica representa, para os olhos deste autor, o exemplo mais convincente de harmonia e equilíbrio entre as linhas dos Trilhos Anatômicos – melhor até do que o desenho feito por Albinus, que serve como "marca" dos Trilhos Anatômicos. Este Kouros (rapaz) – uma das muitas esculturas do período pré-clássico – apresenta uma tensegridade equilibrada entre a estrutura do esqueleto e a da miofáscia raramente vista nos dias de hoje; na verdade, raramente vista na arte após esse período. Músculos e ossos são representados de uma forma um pouco maciça para o gosto moderno, mas toda a rede neuromiofascial "se encaixa" com uma serenidade simples que, no entanto, consegue transmitir uma disposição total para a ação – em outras palavras, um equilíbrio ideal no sistema nervoso autônomo expresso na forma da rede neuromiofascial.

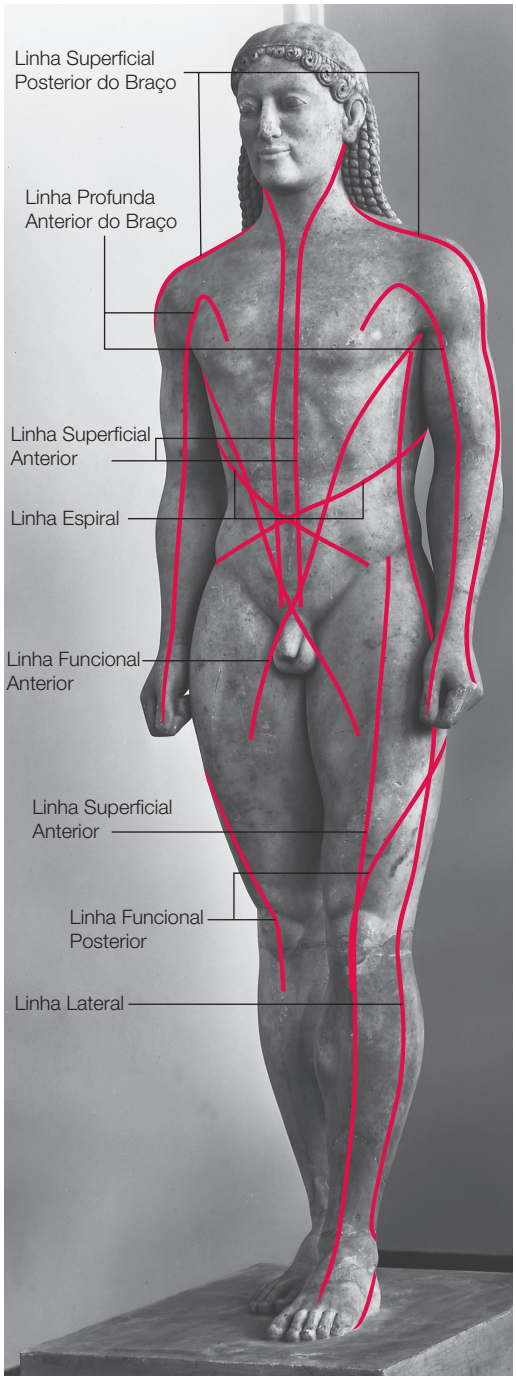

Figura 10.8 Kouros. A série de esculturas pré-clássicas que retrata homens jovens mostra uma "tensegridade fascial coordenada" quase ideal – equilíbrio e bom posicionamento para as linhas dos Trilhos Anatômicos. (Reproduzido com permissão de Hirmer Fotoarkiv.)

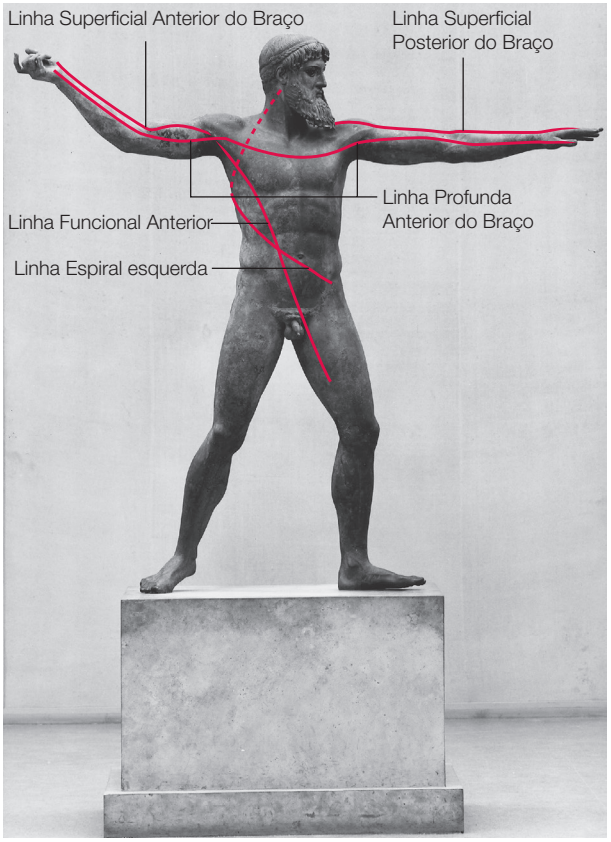

Figura 10.9 Zeus. A maioria das ações marciais ou esportivas envolve a conexão do braço à perna oposta para aumentar a alavanca. (Reproduzido com permissão de Hirmer Fotoarkiv.)

Observe o comprimento e a sustentação ao longo do núcleo da Linha Profunda Anterior (LPA) que dá apoio à linha interna da perna e a todo o tronco. Observe o equilíbrio dos tecidos moles entre a parte interna e externa do joelho. Veja a facilidade com que a cabeça se apoia sobre o pescoço e como os ombros repousam sobre a caixa torácica ereta. Há definição muscular distinta, mas a conexão ao longo das linhas não é perdida ou dominada. Bem que poderíamos, como uma cultura, trabalhar para que o sistema de educação física gerasse corpos que se aproximassem desse ideal funcional.

Zeus de bronze (Fig. 10.9)

Essa escultura mostra o corpo magnificamente equilibrado para a ação marcial. Embora seja provavelmente uma blasfêmia reduzir Zeus a uma análise das linhas, vamos nos arriscar a receber o raio que ele parece pronto a arremessar para observar como ele estabiliza seu corpo para um efeito máximo. O improvável braço esquerdo tão longo está estendido à frente da sua linha de visão, suspenso pela Linha Superficial Posterior do Braço, contrabalançando o peso do braço direito mantido para trás. O braço direito segura o raio ou lança tanto com o polegar quanto com os dedos, envolvendo as Linhas Superficial e Profunda Anteriores do Braço, que ligam dessa forma o peitoral maior e o menor da parte da frente do peito ao lado oposto. Essa conexão permite que a parte dianteira do braço

estendido contrabalance e proporcione uma base para o lançamento; elas vão reverter sua posição, mas permanecem conectadas durante o próprio lance.

A perna direita está contraída ao longo da Linha Superficial Posterior, empurrando na direção da planta do pé e estendendo o quadril para que o corpo inicie seu caminho para a frente, empurrando o peso para a perna esquerda estável. A perna esquerda está apoiada com firmeza, o joelho ligeiramente curvado, com a estabilização da tensão ao longo de todas as quatro linhas da perna, de modo que a Linha Espiral esquerda e a Linha Funcional Anterior direita, ambas ancoradas na perna esquerda, possam ajudar as duas linhas anteriores do braço a transmitir sua dinâmica ao ombro e ao braço direitos.

Como o raio deve ser claramente atirado paralelo ao plano horizontal, as duas Linhas Laterais estão bastante equilibradas entre si. Por isso, podemos inferir com precisão que o raio está sendo arremessado a uma distância curta (compare com o lançamento de dardo na Fig. 8.3, onde as Linhas do Braço também são fortemente assistidas pela Linha Espiral e pela Linha Funcional). Se fosse para ser lançada do céu em direção à Terra, a Linha Lateral esquerda seria necessariamente mais curta e as outras linhas ajustariam o ângulo do lançamento para baixo.

Hércules (Fig. 10.10)

Aqui vemos um Hércules cansado, apoiado em sua clava e descansando de seus trabalhos, por isso parece ser injusto submetê-lo a uma análise crítica das linhas. Essa representação, no entanto, é típica da arte clássica, e fornece um claro contraste entre as estátuas pré-clássicas de Kouros e de Zeus.

Abençoado com a força lendária mesmo nesse caso, perceba que o corpo de Hércules mostra o característico quadril elevado, fora da posição central que pode ser encontrada na maior parte da arte clássica. Trata-se de um padrão comumente visto: o encurtamento na Linha Lateral (LL) inferior esquerda, e na Linha Lateral superior direita, o que é acompanhado por uma retração ou colapso no *core* ou na Linha Profunda Anterior, demonstrado de várias formas. Há uma torção no *core*, o núcleo que sustenta a porção torácica inferior da coluna, ou seja, no complexo do psoas com o encurtamento de ambos os lados para acomodá-la. O peito, embora maciço, parece levemente como se caminhasse para um padrão de expiração. A falta de comprimento interno também pode ser vista no "cinturão de Adônis" que se espalha sobre a margem da pelve (que não é gorda, mas sim o resultado do encurtamento do *core*). Ela se estende para as pernas, onde o encurtamento da LPA no grupo adutor e no compartimento posterior profundo da perna traciona sobre o arco interior e ajuda a transferir o peso para o exterior do pé. O colapso pode ser lido nos tecidos do joelho, onde os tecidos na parte interna do joelho (LPA) estão mais baixos do que os tecidos na parte externa do joelho (LL). Compare isso com a sustentação do *core* encontrada em qualquer um desses exemplos, até mesmo na assimétrica e nada atlética Vênus.

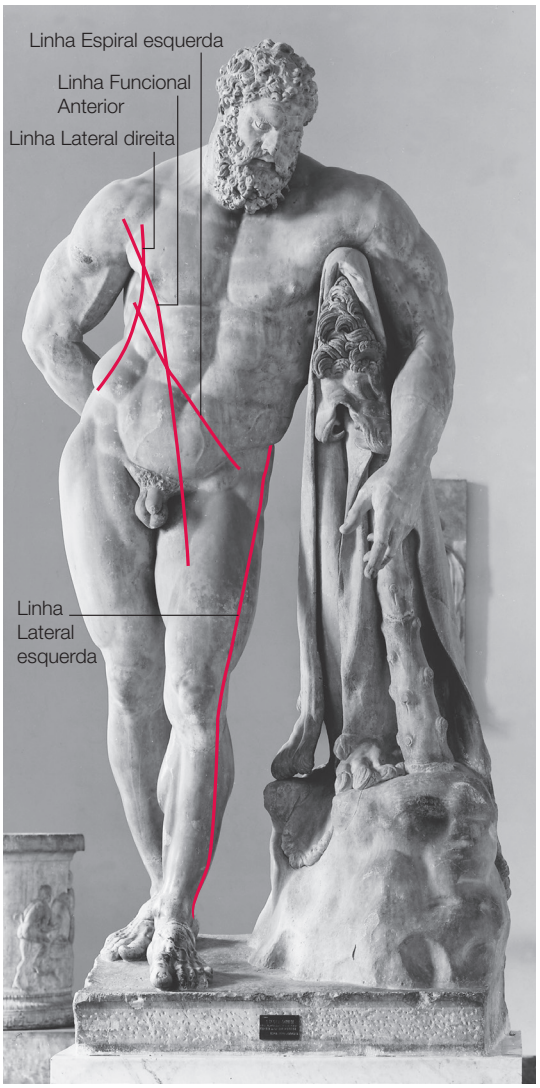

Figura 10.10 A clássica escultura de Hércules mostra um encurtamento do *core* e desequilíbrio assimétrico entre as linhas. (Reproduzido com permissão de Hirmer Fotoarkiv.)

Vênus de Milo (Fig. 10.11)

Evidentemente não podemos tecer comentários sobre as Linhas do Braço da Vênus de Milo, mas o encanto de sua pose sedutora certamente é reforçado pelo encurtamento da Linha Espiral (LE) e da Linha Funcional Anterior direita (LFA). Alguém que permaneça em pé não é tão convidativo (compare essa postura com a maioria das estátuas de Atena – ou seja, "Justiça" ou a Estátua da Liberdade – que geralmente

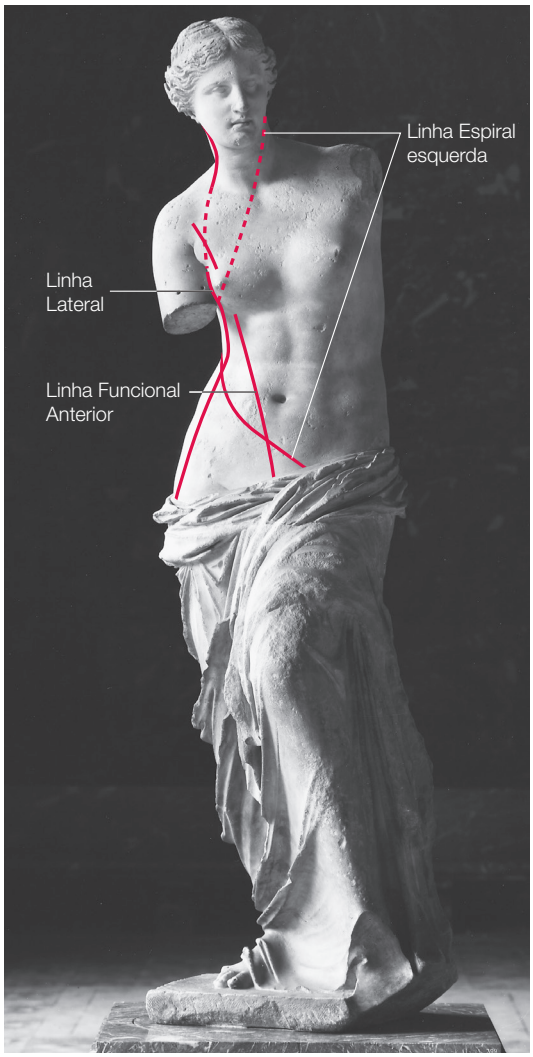

Figura 10.11 Vênus de Milo. Qualquer pose sedutora envolverá o encurtamento assimétrico das linhas helicoidais. (Reproduzido com permissão de Hirmer Fotoarkiv.)

têm uma postura firme, convidando ao respeito, mas não à familiaridade). A postura ereta exige o máximo de estabilidade nas linhas cardinais: anterior, posterior, laterais, e as linhas do *core* (Profunda Anterior). Qualquer postura sinuosa, como a vista aqui ou nas revistas de moda implicará em uma assimetria nas linhas helicoidais: a Lateral, a Espiral, e as Linhas Funcionais.

Observe como o encurtamento da LE esquerda desloca a cabeça para a direita, protrai o ombro direito, e como a caixa torácica faz uma rotação à esquerda em relação à pelve. O encurtamento na LFA direita contribui ainda mais para isso e também para sua modéstia, assim como o adutor longo do lado esquerdo, a via inferior da LFA direita aduz o quadril esquerdo em todo o corpo.

O encurtamento adicional na LL direita é necessário para trazer peso suficiente de volta para a perna direita. Mesmo assim, ficamos com a impressão de movimento iminente, pois ela não parece equilibrada o suficiente em sua perna direita. Já se pensou que no original ela estaria segurando o bebê Eros em seu braço direito, e isso ajudaria a contrabalançar o peso dela, ou talvez que estivesse prestes a dar um passo para entrar na piscina que mais uma vez a tornaria casta.

Discóbolo (Fig. 10.12)

O lançador de disco de Praxiteles é a representação consumada das linhas a serviço de uma habilidade atlética. O rapaz segura o disco com a Linha Superficial Anterior do Braço (LSAB) de seu braço direito que vai dos dedos flexionados até o peitoral maior, estabilizando sua preensão com a pressão do polegar, que se conecta à Linha Profunda Anterior do Braço por meio do bíceps até o peitoral menor. Essa tensão é equilibrada por uma ativação semelhante das duas Linhas Anteriores do Braço no lado esquerdo, e as duas se conectam por meio dos músculos peitorais, e descem do peito até o braço e chegam à mão esquerda, que claramente está envolvida por completo no lançamento.

Ele "enrolou a mola" de seu corpo ao encurtar a Linha Espiral direita, que está claramente tracionada a partir do lado direito da cabeça (os músculos esplênios) em torno do ombro esquerdo (romboide e serrátil anterior) em todo o abdome (oblíquo externo esquerdo e oblíquo interno direito) até o quadril direito. Essa tensão é transportada para além do quadril até o tensor da fáscia lata, trato iliotibial, e para baixo na frente da canela através do tibial anterior até o arco interno do seu pé direito de sustentação. A Linha Funcional Anterior que vai do ombro esquerdo até o fêmur direito é igualmente curta. A Linha Lateral esquerda é mais curta do que a direita, que está estendida.

Faz mais de 2.000 anos que ele está nessa posição, mas a qualquer momento vai se "levantar e arremessar" o disco. Certamente a força virá da LSAB direita que traz o disco passando pelo seu corpo, mas a coordenação com as outras linhas realmente vai fazer a diferença na distância que o disco alcançará. Nessa preparação, encurtar a LE direita alonga e potencializa a LE esquerda, que agora ele vai encurtar fortemente, trazendo seus olhos e cabeça para a esquerda e o ombro direito para a frente ao trabalhar o quadril esquerdo. Conforme ele girar, o seu peso será trazido para a perna e o pé esquerdos, e eles se tornarão o ponto de apoio para a parte restante do movimento. Ao mesmo tempo, ele irá encurtar a Linha Funcional Posterior desde o ombro esquerdo até o fêmur direito, tracionando o ombro esquerdo para trás e girando todo o tronco para a esquerda. Encurtar a LL direita vai ajudar a estabilizar a plataforma do ombro e adicionar um

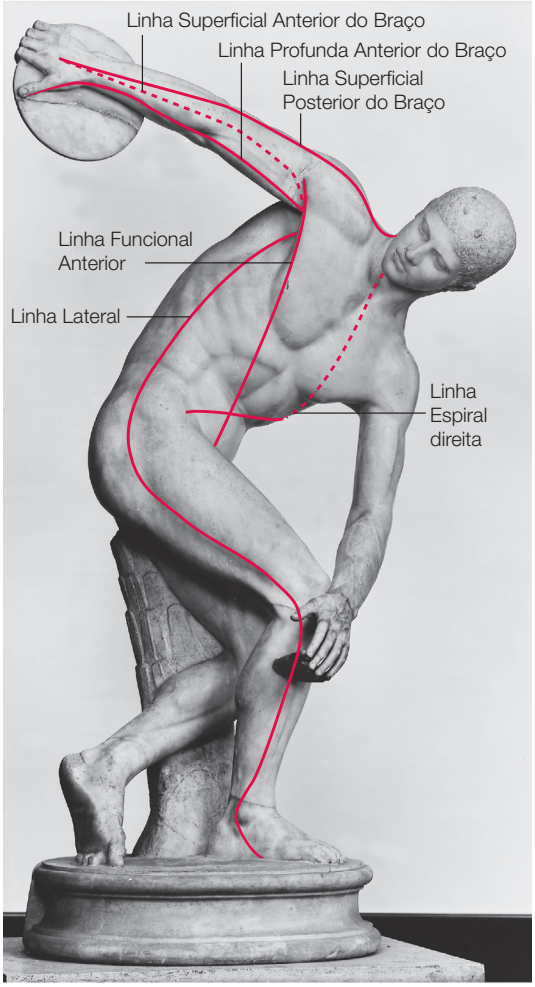

Figura 10.12 Discóbolo. Os grandes atletas envolvem todas as linhas, distribuindo a tensão uniformemente por todo o corpo. (Reproduzido com permissão de Hirmer Fotoarkiv.)

pouco mais de ímpeto ao arremesso. Por último, os eretores da Linha Superficial Posterior vão endireitar a flexão em seu corpo, deixando as costas estendidas e a cabeça levantada para seguir o voo do disco. A Linha Funcional Posterior direita, desde o ombro direito ao fêmur esquerdo, irá se contrair no final do movimento para poupar seu manguito rotador direito de um esforço excessivo, o que lhe permitirá se manter saudável para as competições futuras.

Esportes

Este espaço permite apenas alguns exemplos do esforço e da estabilidade necessários em todo o mundo esportivo. As duas primeiras fotos mostram a utilização aérea das linhas, principalmente no movimento sagital, as outras duas mostram diferentes movimentos de rotação.

Figura 10.13 Jogadora de tênis. (© iStockphoto.com, reproduzido com permissão. Fotografia de Michael Krinke.)

Jogador de tênis (Fig. 10.13)

Podemos imaginar que nosso tenista que está sacando é baixo, então ela pula para obter uma boa vantagem sobre a bola. Realizar um saque ou um retorno curto quando se está no ar envolve o encurtamento das linhas anteriores de ponta a ponta contra cada uma delas para obter a força na direção certa. As linhas óbvias para a força do lance são fornecidas pelas Linhas Anteriores do Braço, tanto pelas Superficiais quanto pelas Profundas, que agarram e potencializam a raquete, que nesta imagem estão dispostas ao longo da superfície visível do braço direito. Observe como as Linhas Anteriores do Braço se contraíram contra o corpo, fornecendo estabilidade para que o lado direito tenha mais altura e alongamento.

No dorso, a força é passada para as três linhas do tronco. Em primeiro lugar, a Linha Funcional Anterior prolonga a força em uma linha reta desde o peitoral maior e o reto do abdome através da sínfise púbica até o adutor longo esquerdo, que está tracionando a coxa esquerda para a frente para contrabalançar o braço direito. Em segundo lugar, a Linha Espiral direita está encurtada, virando a cabeça para a direita, tracionando o ombro esquerdo ao redor da caixa torácica, e encurtando a distância desde as costelas esquerdas até o quadril direito. A Linha Espiral esquerda está inversamente estendida ou alongada – um pré-alongamento antes

do fechamento forte dessa linha no lançamento. Em terceiro lugar, essas duas são assistidas pelas Linhas Laterais, onde a esquerda é encurtada para a estabilidade, e a direita está totalmente alongada para ter alcance. Durante o lance e depois, a Linha Lateral direita e a Linha Espiral esquerda vão encurtar junto com a Linha Funcional Anterior direita para fornecer mais força.

Quando uma pessoa está no ar, o único contrabalanço ao peso da raquete e da bola é a inércia do próprio corpo. Vimos como o peso do braço joga contra a inércia da perna esquerda, mas também trabalha contra a inércia do *core* – o peso da pelve e das próprias pernas. Essa imagem sobre a estabilidade do *core*, representada no nosso esquema pela Linha Profunda Anterior, pode ser vista aqui na supinação dos pés e na tração das estruturas da LPA subindo pela linha interna da perna até o lado de baixo da pelve. Essa "reunião" no *core* é essencial para a potência e a precisão do lance.

Jogador de basquete (Fig. 10.14)

No serviço do "nada a não ser a rede", mais uma vez trata-se de um jogador que está no ar, embora aqui o desejo de jogar a bola até o cesto, e não para baixo, signifique que as linhas anteriores estão abertas e as linhas posteriores estão tensas, deixando o corpo um pouco encurvado para manter os olhos na meta. Ao mesmo tempo, observe como a perna principal está ativa – músculos salientes, pé dorsiflexionado – a perna esquerda é tão importante como o braço direito para a "pontaria" e a trajetória do corpo em direção ao cesto.



Figura 10.14 Jogador de basquete. (© iStockphoto.com, reproduzido com permissão. Fotografia de Jelani Memory.)

A Linha Superficial Anterior do Braço que vai do peitoral aos dedos espalmados vem para baixo, como uma asa que levanta o corpo para contrabalançar o lançamento com a esquerda. A Linha Superficial Anterior do Braço esquerdo está fornecendo força, enquanto a Linha Profunda Anterior do Braço (está vendo esse polegar?) está encaminhando a bola de uma maneira fina para encestá-la de forma precisa.

A Linha Funcional Anterior esquerda é alongada antes da contração para a enterrada, enquanto a LFA direita estabiliza a partir do quadril esquerdo flexionado até o braço direito alongado. A Linha Funcional Posterior esquerda está contraída nesse momento, mas vai ter que ceder dentro de um segundo ou dois. A LFP direita está alongada em torno do tronco desde o ombro direito até o quadril esquerdo. A Linha Espiral esquerda está mais contraída, localizando a cabeça no tronco, e a LE direita está mais alongada.

Para encerrar, observamos a diferença entre a Linha Profunda Anterior esquerda e direita nas pernas, onde a LPA direita está totalmente alongada e aberta, mas a definição nos adutores do lado esquerdo mostra como essa linha é essencial, assim como para o jogador de tênis, no fornecimento do suporte do *core* para o equilíbrio do tronco, mesmo quando o pé não está no chão.

Jogador de golfe (Fig. 10.15)

Este jogador de golfe, fotografado no momento final do *follow-through*** de um lance de longo alcance (*fairway shot*), demonstra uma integração agradável das linhas helicoidais em movimento. O golfe envolve todo o complexo das Linhas Espiral e Funcional de maneira uniforme, mas sobretudo a cabeça que contragira para seguir o percurso da bola. A LE direita está totalmente ativada; a esquerda está inversamente contraída para a supinação do pé esquerdo. Essas linhas estavam em estados opostos do comprimento no início da oscilação do corpo para dar a tacada (*swing*).

A única questão que poderíamos levantar é em relação à altura do ombro direito, que está sendo restringido pelo (fora da vista) manguito rotador da Linha Profunda Posterior do Braço, fazendo com que o ombro se levante um pouco nessa fase do *swing*.

No *swing*, a Linha Superficial Anterior está na maior parte aberta e alongada, especialmente no lado direito, com a Linha Superficial Posterior encurtada, criando um arco sobre o qual as espirais estão colocadas. Mais uma vez, o *swing* começa com a LSA encurtada e a LSP alongada, por isso essa contração levanta a cabeça e a caixa torácica durante a última parte do *swing*.

** N.T.: *Follow-through*: percurso da bola entre a tacada e o objetivo.

Figura 10.15 Jogador de golfe, no final de um *drive*. (© iStockphoto.com, reproduzido com permissão. Fotografia de Denise Kappa.)

O peso sobre as pernas foi deslocado para a parte interna do pé direito (e direito no passado, no momento da imagem) e para a parte externa do pé esquerdo. Isso envolve uma contração da Linha Profunda Anterior na perna esquerda (além da contração da LE já observada) e um alongamento na Linha Lateral do lado de fora da perna esquerda. Esse equilíbrio entre a Linha Profunda Anterior na linha interna da perna e a Linha Lateral na face externa da perna é crucial para que as pernas se mantenham centradas enquanto as Linhas Espirais rolam o peso para o interior do pé secundário e para fora do pé principal. Se essas linhas não mantêm uma tensão coordenada através da miofáscia, as linhas superiores não podem coordenar adequadamente o *swing* com precisão.

A Linha Funcional Anterior direita, do ombro direito até o quadril esquerdo, está totalmente contraída; seu complemento do quadril direito até o úmero esquerdo está alongado por completo. A Linha Funcional Posterior esquerda está contraída, tracionando o ombro esquerdo para trás, e seu complemento, que vai do ombro direito até as costas, passa ao redor da parte externa da coxa esquerda e chega ao joelho, está totalmente alongada. Elas também trocaram de papéis desde o momento do maior movimento ascendente do taco antes de bater na bola (*backswing*) até o momento em que a foto foi tirada.

Futebol (Fig. 10.16)

Nesta foto de atletismo praticado na escola, vemos uma rotação com alcance, ao contrário da tração dentro das cadeias fechadas vista em um lance de golfe. Aqui podemos comentar tanto sobre a número 23 como sobre a número 9, que aparentemente foi bem-sucedida ao roubar a bola de sua rival, mesmo quando ela cai. Nossa garota de uniforme azul mostra um alongamento muito tonificado ao longo da Linha Lateral esquerda juntamente com um belo movimento recíproco: uma torção decisiva da Linha Espiral direita, e um alongamento concomitante da Linha Espiral esquerda.

As Linhas Funcionais, como acima e como na maioria dos movimentos esportivos, também estão totalmente ativadas, embora aqui os movimentos dos braços estejam trabalhando para a coordenação das pernas, e não vice-versa. A Linha Funcional Anterior esquerda e a Linha Funcional Posterior direita estão participando junto com a Linha Espiral na geração da torção do tronco, enquanto as duas linhas complementares são alongadas em faixas estabilizadoras. Observe como os braços tentam estabilizar a perna, com o braço esquerdo para cima e para fora na frente, e o braço direito para trás, o punho e o cotovelo flexionados para conectar o braço ao peito.

A defensora (à esquerda) tem seu punho estendido, ajudando a apertar as costas conforme sua perna direita trabalha longe da própria inércia do corpo para segurar a bola com o pé direito, mesmo em uma meia queda. Embora não precisemos repetir a ladainha das hélices nas Linhas Espiral e Funcional, temos de ressaltar a interação entre as Linhas Lateral e Profunda Anterior em suas pernas: a LL da parte externa de sua perna

Figura 10.16 Jogadoras de futebol. (© iStockphoto.com, reproduzido com permissão. Fotografia de Alberto Pomares.)

direita deve ceder e alongar para permitir que a LPA do lado de dentro traga a bola para ela. Por outro lado, a LPA na perna esquerda está se alongando, permitindo que o pé fique no chão até o último momento possível. Essa interação pode ser vista no esqui, *skate*, ou qualquer esporte em que o movimento lateral exige que essas linhas normalmente estabilizadoras tornem-se parte do movimento e trabalhem de forma recíproca.

Músicos

Músicos de todo o mundo estão entre os que manifestam uma intensa concentração em torno de um objeto que não pode mudar de forma. A tendência de que o corpo se molde em torno do instrumento sólido é muito forte em todos os tipos de música. Tão forte de fato que, durante o tempo em que na minha prática passei com os músicos da orquestra de Londres, muitas vezes eu conseguia antecipar com precisão o instrumentista antes de ele dizer, apenas com base na postura corporal. A acomodação para a flauta, ou violino (ou violão ou saxofone) era tão clara que o instrumento poderia quase ser "visto" ainda moldando o corpo, mesmo quando ele ainda estava em sua caixa. Então deixe esta seção servir para qualquer um que se constrói em torno de um pedaço não maleável do seu entorno – ceramistas, joalheiros, carteiros, entre outros.

Por meio da fertilização cruzada a partir do mundo da dança sobre o uso do corpo, e da proliferação da técnica de Alexander e de outras formas de repadronização do uso de si mesmo, a classe dos músicos e seus professores tornou-se mais consciente sobre as questões posturais e do movimento. Deve-se prestar atenção em como a autoutilização pode certamente afetar tanto a qualidade da peça como a longevidade do músico profissional.

Aqui estão alguns exemplos retirados do repertório clássico, embora os mesmos problemas e os mesmos princípios se apliquem ao rock, jazz e aos músicos tradicionais. Nos exemplos a seguir, presumimos que os músicos são destros, como as imagens mostram. Muitas das avaliações poderiam obviamente mudar de lado com um músico canhoto e o seu instrumento.

Violoncelista (Fig. 10.17)

Embora este músico demonstre um uso bastante bom do corpo, podemos ver que a Linha Superficial Anterior está significativamente encurtada, puxando a cabeça para baixo em direção ao osso púbico. Isso irá afetar de forma negativa a respiração durante o concerto, bem como colocar pressão de longo prazo na parte inferior das costas.

Em segundo lugar, a Linha Lateral esquerda está encurtada, puxando a cabeça para a esquerda, e encurtando a distância entre a axila esquerda e a lateral do quadril esquerdo. Esse padrão provavelmente, ao longo do tempo, vai tracionar a linha do *core*, a Linha Profunda Anterior, e exigir compensações ali que poderiam ter efeitos estruturais e até mesmo fisiológicos negativos de longo prazo, como um encurtamento fascial do quadrado lombar direito logo atrás do rim.

Os conjuntos de Linhas do Braço são usados de formas diferentes, é claro, entre dedilhar e tocar com o arco. Em ambos os casos, o braço é mantido abduzido pela coordenação das Linhas Superficial e Profunda Posterior do Braço, e o músico depende da oposição entre o polegar e os dedos – a Linha Superficial e a Linha Profunda Anterior do Braço. O fato de que o braço do arco se mantém mais longe do corpo, tanto para a frente como para o lado, contribui para a tendência de compensação encurtando a LL esquerda. Deixar cair ligeiramente o cotovelo direito e levantar o esquerdo enquanto toca pode ajudar a contrabalançar essa tendência. Pressionar sobre o pé esquerdo um pouco mais do que este homem está fazendo também poderia ajudar a centrar seu corpo em relação à cadeira e ao violoncelo.



Figura 10.17 Violoncelista. (© Phil Starling http://www.philstarling.co.uk. Reproduzido com permissão.)

Violinista (Fig. 10.18)

As tendências do violoncelista são aumentadas no violinista ou violista, em virtude da necessidade de fixar o instrumento entre o ombro esquerdo e o lado esquerdo da mandíbula. Embora a fotografia mostre uma utilização bem qualificada, o encurtamento da Linha Lateral esquerda é ainda claro e se estende até o pescoço, estando muitas vezes fortemente presente nesta estrutura. Às vezes, esse encurtamento crônico pode trazer problemas de impacto mediante a compressão dos tecidos moles em torno do plexo braquial ou uma estenose real nas cervicais, cada um dos quais pode afetar de modo negativo a capacidade da mão esquerda para dedilhar corretamente. Esse problema pode ser melhorado, e até resolvido, adicionando-se uma extensão ao resto do queixo para que os dois lados do pescoço tenham um comprimento mais igual.

Além disso, o músico que toca instrumentos de cordas menores adiciona um componente rotacional, levando o ombro direito transversal ao corpo junto com Linha Funcional Anterior direita, enquanto, contraintuitivamente, a Linha Espiral direita traz o ombro esquerdo e as costelas para mais perto do quadril direito. Essa combinação muitas vezes leva ao encurtamento da Linha Superficial Anterior ao longo da frente do tronco, juntamente com um alargamento ou enfraquecimento dos tecidos da Linha Superficial Posterior.

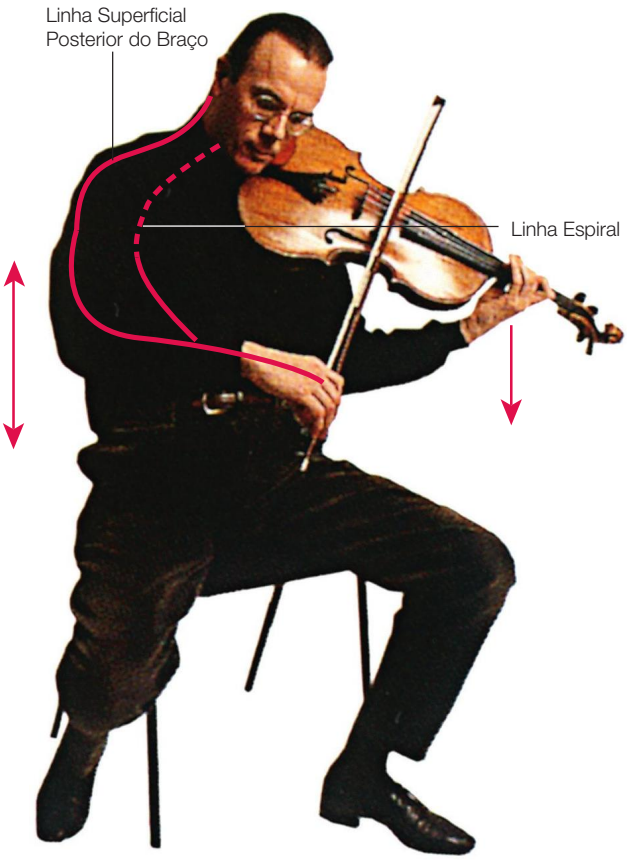

Figura 10.18 Violinista. (© Phil Starling http://www.philstarling.co.uk. Reproduzido com permissão.)

A beleza do som de sereia do violino tem atraído muitos músicos para uma série de problemas estruturais por causa da capacidade do corpo para se dobrar em torno do instrumento, enquanto o instrumento é incapaz de retribuir o favor. O encurtamento da LSA neste músico faz com que sua pelve fique inclinada posteriormente na cadeira, colocando o cóccix perigosamente perto do assento. Observe como este músico em particular ampliou sua base de apoio dobrando o pé direito para trás, garantindo assim mais movimento ao longo de sua pelve, apesar de sua posição desconfortável. Sentar corretamente proporcionará um melhor desempenho assim como uma carreira mais longa. Embora seja difícil ver com as calças volumosas, a Linha Espiral anteroinferior da perna direita será alongada nessa postura, causando às vezes problemas ao ligamento medial colateral ou iliolombar da perna dobrada para trás.

Flautista (Fig. 10.19)

A flauta, como a família do violino, requer uma grave acomodação assimétrica, mas para o lado oposto. O flautista geralmente tem a Linha Lateral direita, a Linha Funcional Anterior direita e a Linha Espiral esquerda encurtadas. A Linha Superficial Anterior em geral também é curta, mas, curiosamente, porque a cabeça está voltada para a esquerda, a Linha Superficial Anterior direita, que vai do osso púbico até o esternocleidomastóideo, muitas vezes é mais afetada do que a parte esquerda desta linha.

Em muitos flautistas, o conflito entre o braço direito levantado (Linha Superficial Posterior do Braço) e a cabeça virada para a esquerda pode deixar confusa a área no ombro direito e o pescoço, enquanto o braço esquerdo, que tem de chegar ao redor da frente do corpo para o dedilhado, muitas vezes faz pressão excêntrica sobre os músculos superiores do ombro esquerdo – particularmente o levantador da escápula e o supraespinal da Linha Profunda Posterior do Braço.

Uma inclinação característica da cabeça, o deslocamento da caixa torácica para a esquerda, e a consequente inclinação à direita da cintura escapular são presentes de grego para o flautista.

Trompetista (Fig. 10.20)

Nossos exemplos anteriores envolvem uma relação assimétrica com o instrumento; há, naturalmente, toda uma classe de instrumentos que são segurados de forma mais ou menos simétrica, tais como trompete, clarinete, oboé, e semelhantes.

Figura 10.19 Flautista. (© Phil Starling http://www.philstarling.co.uk. Reproduzido com permissão.)

Figura 10.20 Trompetista. (© Phil Starling http://www.philstarling.co.uk. Reproduzido com permissão.)

Nesses casos, é menos provável que todo desequilíbrio nas Linhas Espiral, Lateral e Funcional se deva ao instrumento, mas existe um desequilíbrio comum a esses músicos. Uma vez que os braços e o instrumento devem permanecer à frente do corpo, os tecidos da Linha Superficial Posterior tendem a se encurtar, especialmente os músculos profundos da coluna vertebral. Já que o músico que toca instrumentos de sopro de metal ou de madeira é mais dependente do que outros da respiração, esse encurtamento na parte de trás o obriga a concentrar a respiração na frente dos pulmões e na parte anterior do corpo. Este trompetista demonstra habilmente o resultado mais comum – a LSP é curta, mas a Linha Superficial Anterior é longa, por isso o peito e o abdome são expandidos na parte da frente.

Apesar das calças de brim mal ajustadas, este músico tem uma posição da pelve bastante boa, mas as vértebras lombares ainda estão cronicamente hiperestendidas. Ele poderia aprender a contrabalançar o peso do trompete e dos braços com um custo menor para as costas.

Uma vez que aproximadamente 60% dos pulmões estão por trás da linha coronal média do corpo, muitas vezes é vantajoso para esses músicos trabalharem com a posição pélvica, para ver se um apoio posicional diferente pode resultar no relaxamento de alguns dos músculos das costas, assim a respiração pode atingir mais a parte de trás da caixa torácica e o diafragma posterior.

Posição sentada

Sentar-se, algo tão comum no mundo ocidental, é uma atividade tensa e perigosa (Fig. 10.21)! Sentar-se com os meridianos miofasciais em equilíbrio é um evento raro (Fig. 10.22). Os princípios incluídos aqui são aplicáveis para dirigir, para a ergonomia básica dos escritórios, para os autores que depois de uma longa temporada estão acabando de escrever um livro – para qualquer pessoa que deve ficar sentada por períodos significativamente longos.

Sentar-se mais ou menos elimina as pernas de sua função de apoio, deixando a pelve como a principal base de apoio para o mastro segmentado da coluna vertebral humana. Na posição sentada, então, podemos ver no tronco a interação pura entre os meridianos miofasciais. Da frente para trás, todos nós deve-

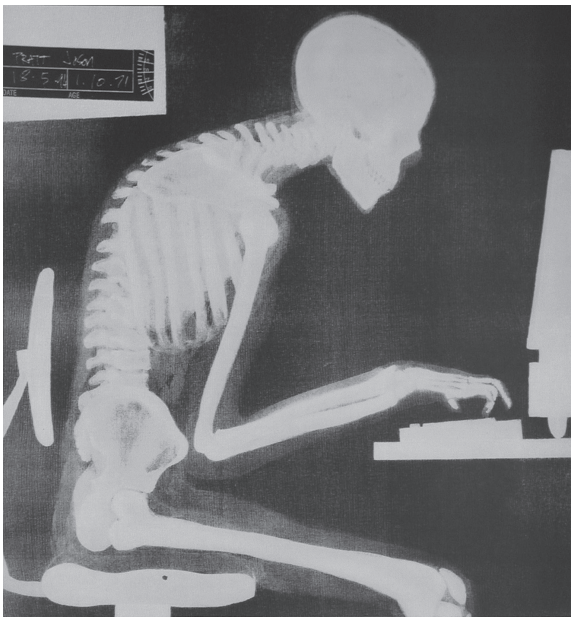

Figura 10.21 Sérios danos na coluna vertebral sem sair do lugar! (© BackCare. Reproduzido com permissão, www.backcare.org.uk.)

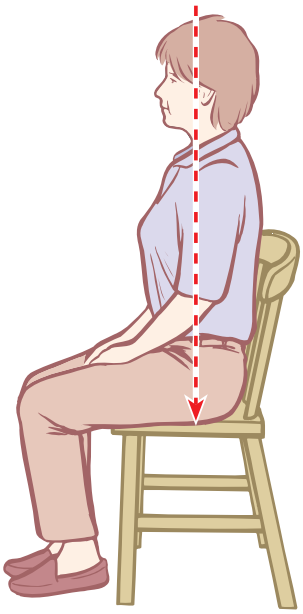

Figura 10.22 Posição sentada equilibrada.

mos encontrar um equilíbrio entre a Linha Superficial Anterior, a Linha Profunda Anterior e a Linha Superficial Posterior. Quando nos sentamos de forma assimétrica, podemos envolver as Linhas Lateral ou Espiral, e vamos tratar disso antes de continuar com nosso assunto. Nossa principal preocupação é, no entanto, (uma vez que este é um problema postural onipresente) com o equilíbrio sagital, equilíbrio flexão-extensão e, portanto, com as três linhas dispostas ao longo do plano sagital – a Linha Superficial Anterior na frente das costelas, a Linha Profunda Anterior na frente da coluna vertebral e a Linha Superficial Posterior atrás da coluna vertebral.

O equilíbrio adequado para a coluna vertebral na posição sentada aproxima-se do equilíbrio adequado para a posição em pé: a coluna em uma extensão adequada, completa, os principais pesos corporais da cabeça, do tórax e da pelve equilibrados um sobre o outro sobre os túberes isquiáticos anteriores, mais ou menos no mesmo plano coronal do topo do acetábulo. Como observamos nos respectivos capítulos anteriores, a LSA geralmente cria a flexão do tronco (exceto na parte superior do pescoço), a LSP em geral cria extensão e a LPA é capaz de criar também nos vários níveis da coluna vertebral. Um alinhamento fácil na posição sentada pode ser criado mediante um equilíbrio dessas três linhas, embora na primeira tentativa o equilíbrio possa parecer não tão "fácil" por causa da necessidade de ultrapassar o hábito neuromuscular e do tecido conjuntivo.

Na realidade, é extraordinariamente fácil criar o hábito de uma posição sentada que permita que um ou mais dos seguintes passos aconteça:

1. a cabeça vem para a frente ao flexionar as cervicais inferiores;
2. a parte superior do pescoço entra em hiperextensão;
3. o peito e a parte da frente da caixa torácica descem;
4. as vértebras lombares se movem para trás e entram em flexão;
5. a pelve rola para trás de modo que o peso vai para a face posterior dos túberes isquiáticos (ou seja, as extremidades da pelve em direção ao cóccix).

Isso implica necessariamente o encurtamento da LSA bem como partes da LPA. Dependendo do padrão particular da posição sentada exibida, permitir que o corpo suba pode envolver os tecidos do alongamento ao longo da porção do tronco da LSA (p. ex., os planos fasciais associados ao músculo reto do abdome). Quando os tecidos na parte da frente tracionam para baixo, os tecidos da LSP (os eretores e sua fáscia) frequentemente se alargam, e isso também vai ajudar para que a passagem do paciente a uma posição sentada apoiada traga os tecidos da LSP medialmente para corrigir o alargamento.

Muitas vezes também é essencial conseguir que o paciente "ative" a LPA (crie mais tônus na posição em pé). Especificamente, o músculo psoas precisa ser empregado na estabilização das vértebras lombares para a frente para levantar o peito, e os músculos profundos longo da cabeça e longo do pescoço na parte anterior

dos corpos cervicais devem ser empregados para se contrapor à tendência tanto dos tecidos da LSA como da LSP para hiperestender as cervicais superiores, empurrando-as para a frente.

A próxima seção descreve um exercício de integração da coluna vertebral para a posição sentada. Esse exercício é útil, pois faz com que todos esses objetivos desejáveis aconteçam ao mesmo tempo, embora muitas vezes também seja necessário um detalhado trabalho de mobilização nos componentes individuais. Depois que a posição sentada equilibrada é alcançada, ela precisa ser praticada assiduamente por alguns dias ou semanas até que o sistema nervoso e seus subordinados, os músculos, tenham se adaptado à mudança. Após esse período inicial de atenção consciente, esse tipo de posição sentada poderá ser mantido quase sem esforço por horas sem diminuir a respiração ou a atenção, nem criar dor estrutural.

Integração da coluna vertebral na posição sentada

(O autor agradece a Judith Aston – *www.astonenterprises.com* – por ter transmitido a base desse exercício de integração, mas observa que ela lhe ensinou essa sequência em 1975. Portanto, neste momento, ela pode não representar exatamente sua atual abordagem e, a memória sendo o que é, algumas adições ou omissões provavelmente aconteceram – mas a autora merece o crédito pela ideia original.)

A escolaridade de quase todos envolve o ajuste postural da mesa de trabalho padrão. A experiência do autor é repercutida por muitos de seus pacientes: encurvado sob uma mesa qualquer entra na chamada alfabética, a porção torácica de nossa coluna inclina-se sobre o trabalho, e quando solicitados, levantamos apenas nossa cabeça, posicionando o pescoço hiperestendido sobre a coluna flexionada, como na Figura 10.21. Seria maravilhoso ter mesas ajustáveis para as crianças, assim como assentos ortopédicos posturalmente eficientes, mas por causa do orçamento das escolas atuais, é improvável que isso ocorra tão cedo. Uma breve exposição de como se ajustar à cadeira e à mesa – encontrar uma postura sentada confortável e usar toda a coluna vertebral ao se mover sobre a cadeira – é uma alternativa mais barata que pode afastar uma vida inteira de maus hábitos, desorientação por falta de oxigenação e dor crônica.

Em uma cultura tão sedentária, tão comprometida com seus computadores e seus carros, a falta de um treinamento generalizado de como se sentar pode ser considerada como algo entre tolo e condenável. A base deste exercício é que os ajustes posturais para a posição sentada são vistos mais como ajustes de toda a coluna e não apenas de um segmento qualquer do corpo. O objetivo do exercício é evocar uma espécie de mola, integrar o movimento da coluna aos ajustes posturais na posição sentada, corrigir o problema da "mesa da escola".

Sente-se em um banquinho ou na beira de uma cadeira; não toque no encosto da cadeira, nem se incline na sua direção durante este exercício. Um assento duro ou levemente acolchoado é melhor para que você sinta exatamente que está sobre os túberes isquiáticos (TI). Sente-se ereto e balance um pouco a pelve para a frente e para trás para que você fique centrado e bem ereto com uma curva lombar confortável.

Muito lentamente deslize para trás sobre seus TI, deixando o corpo responder à mudança na postura pélvica. O cóccix vai lentamente em direção à cadeira e há uma redução e uma inversão da curvatura lombar. Mantenha o movimento lento e reduzido; preste atenção na sua resposta. Se você deixar o resto do corpo responder em vez de manter uma posição postural, sentirá o peito começar a baixar na parte da frente conforme a pelve se inclina posteriormente.

Mova-se para trás e para a frente, lentamente e com pequena amplitude de movimento, entre essas duas posições, e perceba a relação: balance a pelve para trás, o peito cai ou flexiona um pouco; balance a pelve para a frente, o peito levanta-se novamente sem esforço.

Continue o movimento, e agora preste atenção em seu pescoço: se você não mantiver a cabeça firme em relação à horizontal, mas deixá-la ir com o resto da coluna, ela vai começar a se inclinar para a frente conforme o pescoço dá início naturalmente a flexionar, e a linha de visão desce em direção ao chão. Estamos tão habituados a separar a cabeça do resto do corpo que, para a maioria de nós, essa é a conexão mais difícil de alcançar. Estamos acostumados a manter nossa cabeça orientada em ângulo reto para nossos espaços horizontais, e não a deixamos responder ao sussurro interno do resto da coluna. Persista e você sentirá a conexão.

Passe da posição sentada ereta para a flexão completa da coluna vertebral. Na flexão completa, o cóccix está perto do banquinho, o esterno está mais perto do osso púbico, e você está olhando para o colo (Fig. 10.23). Certifique-se de que você inicia esse movimento a partir da pelve, inverta o movimento, deixando a pelve mover as vértebras lombares, que por sua vez movem o tórax, que então estende o pescoço e levanta a cabeça. Continue essa sequência algumas vezes até sentir a mola da coluna vertebral com esse movimento.

É importante não deixar o peito cair para trás da pelve conforme você avançar nesse movimento (Fig. 10.24). O centro de gravidade formado pelo tórax e pela cabeça fica sobre a pelve, mesmo em flexão completa. Se, conforme se move em flexão, sente uma compressão em sua respiração e órgãos, talvez você esteja

deixando o peso da parte superior do corpo cair para trás da pelve. Faça o exercício ao lado de um espelho para conferir isso; o movimento deve ser fácil, e a posição flexionada completa dever ser fisiologicamente sustentável.

Agora, sempre iniciando a partir da pelve, continue o movimento indo da flexão à posição ereta, e depois da ereta à hiperextensão. Neste ponto, o osso púbico se move em direção ao assento da cadeira, a curvatura lombar é exagerada e o esterno se ergue. Esteja atento para deixar o ângulo da cabeça seguir os ditames do resto da coluna vertebral; não deixe que ela lidere o movimento (Fig. 10.25). Se você deixar a cabeça e o pescoço coordenarem o resto da coluna, o pes-

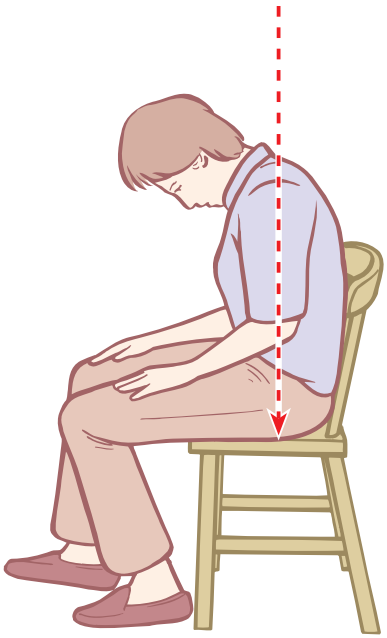

Figura 10.23 Fase de flexão completa.

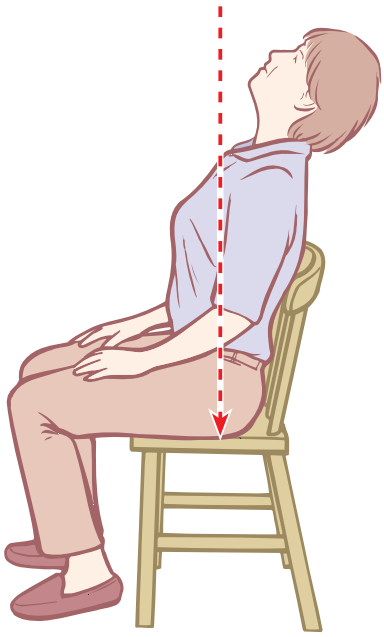

Figura 10.25 Fase de hiperextensão inadequada com a cabeça hiperestendida além do restante da coluna vertebral.

Figura 10.24 Postura inadequada da flexão completa com o peito caindo para trás da pelve.

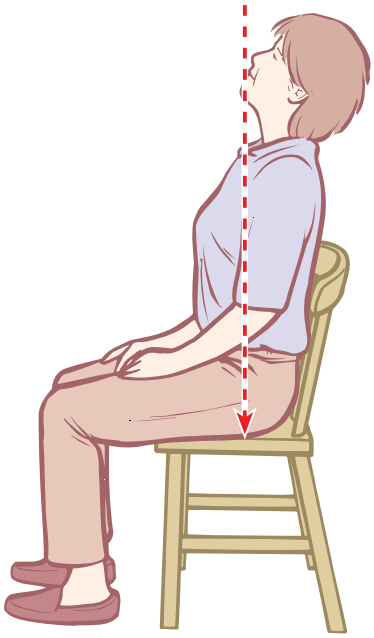

Figura 10.26 Fase de hiperextensão adequada.

coço não vai alcançar a hiperextensão completa nesse movimento; alguma capacidade de hiperextensão acabará "sobrando" (Fig. 10.26).

Deixe o corpo retornar à posição ereta, passando pela flexão neutra, e permita que a coluna vertebral percorra inteiramente a série que vai da flexão à hiperextensão e retorne de novo, até que o movimento completo seja familiar. Sempre inicie o movimento a partir da pelve, sentindo a mudança lenta do peso da parte de trás para a parte da frente dos TI, parando e se movendo mais lentamente se a cabeça se rebelar e tentar assumir o controle do movimento. Para obter um efeito máximo, é importante manter-se consciente da coluna vertebral em todos os momentos, cultivando a imagem da coluna vertebral como uma mola que se move fácil e uniformemente a partir da flexão completa até a extensão completa com um descanso neutro no meio. Embora as crianças e os adultos impacientes queiram realizar a série completa rapidamente, o movimento mais lento é melhor, pois ele ajuda a obter a plenitude inicial no movimento da coluna vertebral e a integrá-lo à atividade de todos os dias.

Uma vez que o movimento integrado tornou-se familiar, chegue ao final da hiperextensão do movimento com os olhos abertos, e pare quando os olhos alcançarem a horizontal como na Figura 10.22. Sinta a posição que o resto do seu corpo assumiu. Sinta a facilidade de sua respiração. Talvez você tenha encontrado a sua nova posição sentada. Verifique-a movendo para baixo em flexão e, em seguida, retorne até que seus olhos estejam no nível, tendo o cuidado de deixar os olhos passivos, permitindo que o início venha da pelve. Quanto mais você praticar esse exercício, mais fácil será incorporar essa nova posição.

A partir dessas indicações, poderíamos esperar que daqui em diante qualquer alteração da posição da sua cabeça envolverá uma mudança de toda a mola integrada da sua coluna para sustentar a cabeça na nova posição. Para olhar para baixo em sua mesa, ou para este livro, ou seu tricô, deixe sua pelve rolar um pouco para trás para transportar automaticamente e de forma coerente seu peito e seus olhos até o lugar desejado. Para olhar para cima, deixe a pelve rolar um pouco para a frente, sustentando biomecanicamente a elevação do corpo e dos olhos. Para acompanhar aquele pássaro que está acima de você, deixe a pelve rolar para a frente mais ainda, para que a coluna opere como um todo coordenado, não como partes desconexas.

É bastante fácil adicionar a rotação a essa flexão e extensão puras empurrando um pé e deixando o corpo seguir. Para olhar para cima e à esquerda, deixe a pelve rolar para a frente à medida que aumenta a pressão sobre o pé direito. Para olhar para baixo e para a esquerda, gire a pelve para trás enquanto pressiona mais sobre o pé esquerdo (e deixe os quadris responderem). Mova-se dessa forma por um tempo e ela se tornará reflexiva, e se tornará um hábito que irá encantar sua coluna para o resto de sua vida.

De acordo com esse modelo, sentar-se ereto como um vitoriano e soltar sua cabeça para ler são coisas tão bobas quanto flexionar as costas e hiperestender o pescoço para olhar o professor ou a tela. Ambos os movimentos envolvem "quebra" da integridade da coluna vertebral, e esta deve agir em todos os momentos como uma mola bem coordenada, e não como uma mola maluca.

Como essa forma de se sentar acaba transmitindo uma autoridade natural, você pode achar que as pessoas em um grupo estão naturalmente virando-se na sua direção para ver se você vai falar. Se isso for desconfortável, ou não for o que você quer fazer, deixe a parte torácica da coluna encostar-se à cadeira, mantendo o apoio dos TI, em vez de deixar seu peito cair para trás da pelve, assim você estará sentado sobre o cóccix, mas com uma postura sentada subserviente.

Ao orientar os pacientes para esses movimentos, certifique-se de que estão iniciando-o a partir da pelve. Uma mão na parte inferior das costas normalmente irá dizer-lhe de onde o movimento está vindo. Às vezes a outra mão deve ficar sobre a cabeça para mantê-la engajada com o resto da coluna. Deixe o paciente realizar várias vezes o movimento completo inteiramente sozinho antes de terminar a sessão, e deixe claro que é preciso fazer várias sessões. Uma coluna integrada será a sua recompensa e a deles também.

Marcha

Assim como afirmado no Capítulo 2, os Trilhos Anatômicos não são especialmente úteis como uma forma de analisar o movimento como um todo. No entanto, uma análise simplificada da marcha pode ser útil – apesar de caminhar não ser evidentemente tão simples.

Dar um passo para a frente, embora possa ser iniciado com os flexores da LPA, como o psoas e o ilíaco, ou liberando-se os extensores, certamente envolve flexão no quadril, extensão do joelho, dorsiflexão no tornozelo e as articulações metatarsofalângicas (planta do pé) necessárias para andar para a frente, tudo sendo criado pelo encurtamento da miofáscia da LSA. Os músculos podem desencadear ou se envolver em uma sequência, mas a parte da perna da LSA também está envolvida como um todo fascial em toda fase de "avanço", balanço.

À medida que a perna se desloca para a frente, toda sua miofáscia se prepara para receber o peso do corpo e a reação do solo. Os músculos se retesam dentro da rede fascial para lidar com a quantidade precisa de força esperada. Basta andar de uma sala para outra

no escuro, e com um desnível inesperado ou uma subida de apenas alguns centímetros, para perceber o quão pouco é necessário para perturbar essa preparação, e a quantidade de choque que é enviada ao sistema musculoesquelético despreparado quando ele é surpreendido dessa forma.

Uma vez que o calcanhar entra em contato e o rolamento do pé começa, a miofáscia da LSP assume conforme a parte de trás da perna se engaja na extensão do quadril e na flexão plantar. Mais uma vez, não importa qual a sequência de desencadeamento dos músculos, toda a porção inferior da LSP, ao longo dessa fase, está envolvida fascialmente da parte inferior das costas até os dedos. Durante todas essas fases, o movimento deve atravessar os quatro gínglimos da perna de uma maneira mais ou menos simples. O quadril, naturalmente, faz alguma rotação durante a marcha, e o peso cai de lateral para medial através da articulação metatarsofalângica, mas, em geral, as diferenças nos vetores entre essas articulações vão resultar em um desgaste articular, excesso de esforço nos ligamentos e desequilíbrio miofascial (Fig. 10.27).

A Linha Lateral (abdutores, TIT e compartimento lateral da perna) proporciona estabilidade que impede que o quadril caia para dentro (adução), enquanto o grupo adutor e os outros tecidos da LPA ajudam os movimentos de flexão/extensão e proporcionam uma estabilidade que vai do arco interno no interior da perna até o lado medial da articulação do quadril, guiando-a e impedindo a rotação excessiva do quadril.

É importante compreender que o pêndulo da perna começa na 12ª costela e na vértebra T12, com as partes superiores do psoas e do quadrado lombar. Com isso em mente, os movimentos dos ossos do quadril na marcha tornam-se compreensíveis, combinando uma rotação pélvica simultânea em torno do eixo vertical no plano horizontal, uma elevação (deslocamento lateral ou inclinação lateral) de cada osso do quadril no plano coronal em torno do eixo anteroposterior, e uma inclinação no plano sagital em torno do eixo esquerda-direita em que a flexão ou extensão dos ossos do quadril espelham a do fêmur na marcha (Fig. 10.28). A partir desse ponto de vista, podemos ver que na pelve a iniciação adequada da marcha é uma coordenação da LPA, mas a linha que tem de se mover pela maior parte da amplitude e fornecer a maior parte do ajuste e da estabilidade é a Linha Lateral.

Diferentes padrões de marcha misturam quantidades diferentes de cada um desses três movimentos axiais diferentes. A falta de um movimento irá geralmente exigir um aumento em um ou mais dos outros como compensação. Aprender a ler esses movimentos no padrão da marcha de seus pacientes tornará seu trabalho mais eficiente.

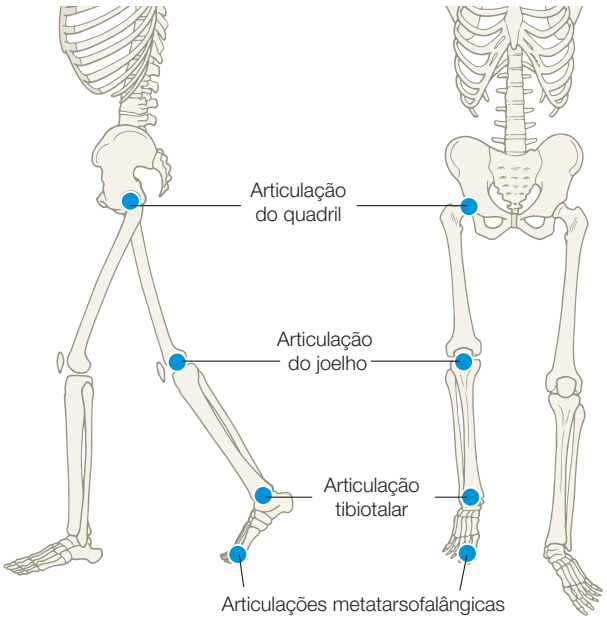

Figura 10.27 Cada passo envolve um movimento que passa pelas quatro dobradiças da perna, ao redor dos quais o tecido mole deve estar equilibrado para a longevidade da articulação e uma marcha eficiente.

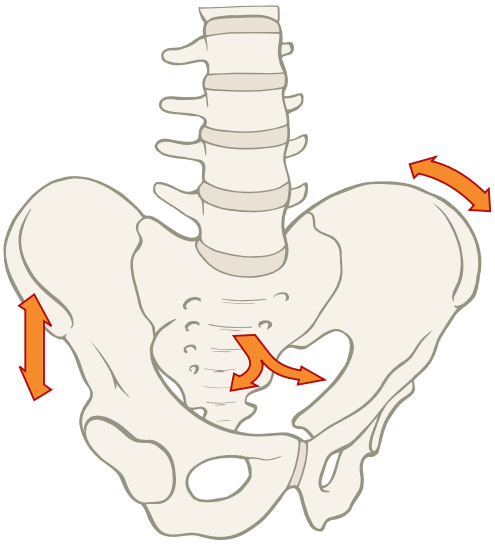

Figura 10.28 Na marcha adequada, a pelve movimenta-se nos três planos euclidianos – lateralmente em torno do eixo A-P, que gira em torno do eixo vertical, e de cada inclinação sagital dos ossos do quadril em torno do eixo esquerda-direita. Muito pouco movimento em um plano muitas vezes resulta em movimento excessivo em outro plano.

Na parte superior do corpo, as Linhas Laterais se alternam encurtando-se no lado sobrecarregado para manter o tronco afastado da perna que está recebendo carga. O padrão contralateral comum da marcha tam-

bém envolve as Linhas Funcionais e as Linhas Espirais que trazem o ombro direito e a caixa torácica para a frente para contrabalançar a perna esquerda quando ela oscila para a frente e vice-versa (Fig. 10.29). Sob esse movimento externo, orientado apendicularmente, o tronco gira como uma mola de relógio, opondo a torção que o metrônomo das pernas produz na pelve. Essa energia rotacional, que trabalha por toda a miofáscia dos intercostais nas costelas e nos oblíquos do abdome, é criada e liberada com cada passo. Quando esse pequeno movimento interno é interrompido por qualquer razão, o movimento é mandado para fora e pode ser visto no movimento excessivo dos braços ou no deslocamento de um lado para o outro da parte superior do corpo durante a marcha.

A falta de coordenação ou a excessiva restrição miofascial em qualquer um desses tecidos estabelece padrões característicos de marcha, alguns dos quais são apenas pessoais e idiossincráticos, enquanto outros são absolutamente ineficientes e podem levar a problemas de rigidez articular ou da miofáscia.

Nosso colega James Earls aperfeiçoa essa análise planar simplista integrando as linhas à teoria contemporânea da marcha.

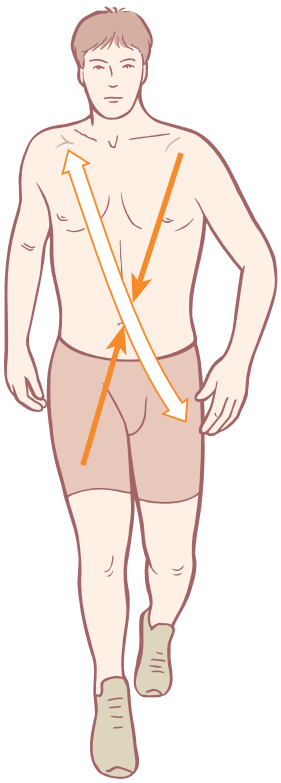

Figura 10.29 O enrolamento e o desenrolamento do tronco durante a marcha envolvem as Linhas Funcionais (indicadas na ilustração) na contração alternada, assim como as Linhas Espirais e as Linhas Laterais.

Trilhos Anatômicos na marcha, por James Earls

Qualquer pessoa que dedicou algum tempo treinando uma criança para lançar uma bola de beisebol ou rolar uma bola de críquete observou que a transição gradual do uso do corpo a partir do neurônio motor mais Alfa de um "músculo individual" molda o movimento para um suave recrutamento baseado mais no Gama das unidades motoras coordenadas dentro das cadeias cinéticas longas. Ao executar movimentos complexos tais como arremessar, correr, ou saltar, a dependência dos músculos individuais tem como resultado um movimento de pouca potência, com uma precisão reduzida e a repetição da tarefa em questão. Mesmo o observador casual pode ver a diferença quando todo o corpo se envolve em um desempenho – a diferença entre a graça elegante de Fred Astaire e os esforços desajeitados de seu tio favorito na pista de dança.

Quem não sentiu a diferença entre fazer uma caminhada longa e ativa pelas trilhas de uma floresta ou pelas ruas da cidade – em que a pessoa se sente como se pudesse caminhar para sempre – e fazer uma lenta caminhada em torno de uma exposição, em que "os pés do museu" muitas vezes transformam uma tarde agradável em uma experiência dolorosa e cansativa. Essas duas situações da "marcha" podem receber o mesmo nome, mas as mecânicas envolvidas são realmente diferentes. Nossa proposta para essa diferença é que a primeira usa de forma eficiente a elasticidade armazenada nos meridianos miofasciais, já a segunda, que lida com a natureza não elástica do "para e recomeça", exige, pela sua natureza, que o corpo use mais de um tipo isolado de "músculo individual".

As mulheres africanas gastam quase tanta energia andando com 20% do seu peso corporal sobre a cabeça quanto ao darem uma voltinha ao longo da estrada.[39] A questão que o físico e terapeuta corporal chamado Zorn e todos nós podemos nos perguntar: como é que essas mulheres conseguem manter o mesmo custo metabólico quando o trabalho real que estão realizando aumenta?[40]

O ciclo alongamento-encurtamento

Para responder a essa charada, primeiro temos de explorar a natureza e o papel da miofáscia na absorção, armazenamento e liberação da energia de volta ao sistema em movimento. Usar a energia armazenada do tecido fascial para facilitar o movimento é muito mais eficaz do que contrações musculares que exigem um acréscimo da actina e da miosina e o aumento do gasto de calorias. (Calorias são caras no sentido evolutivo. A equação custo/benefício deve pender fortemente para o lado do benefício, pois não podemos nos dar ao luxo de "gastar" mais calorias na busca de alimentos do que recebemos ao consumi-los.) Para experimentar a eficiên-

cia dos carregadores africanos, nosso corpo deve buscar um método de propulsão metabolicamente econômico.

A marcha geralmente é descrita como uma queda controlada; a cada passo temos de nos impedir de acelerar em direção ao chão. Para permanecer no ar e seguir em frente, usamos a estabilidade limitada do esqueleto (com suas "bolsas internas" de ligamentos, ver Cap. 1, p. 42) contra a força para baixo da gravidade. A interação entre a gravidade e a força de reação do solo no contato do calcanhar cria várias "dobras" por todo o corpo em cada uma das articulações e em quase todos os planos de movimento (Fig. 10.30).[41] Essa adaptação nas articulações orienta as forças nos tecidos moles do corpo que se alongam conforme ele desacelera nossa "queda" para o chão.

Às vezes a anatomia tradicional nos ensina que a absorção da força foi realizada por meio da contração excêntrica dos músculos associados que em seguida se contraem concentricamente para criar o movimento de recuperação.[42,43]

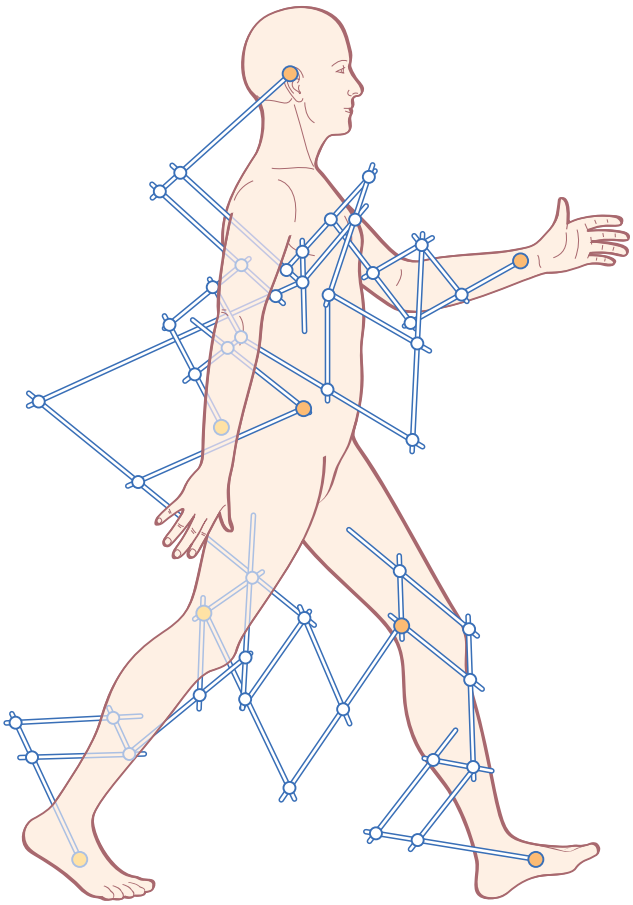

Figura 10.30 Esta vista lateral simplificada mostra a instabilidade natural das articulações que envia as forças para o tecido mole adjacente. Em alguns aspectos, o alinhamento das articulações atua para canalizar deliberadamente essas forças na direção apropriada, isto é, para a miofáscia que pode lidar com elas e desacelerar um potencial colapso. (Cortesia do Instituto Max Planck.)

Uma pesquisa recente demonstra que determinados músculos preferem ocupar a folga miofascial na contração isométrica durante os movimentos repetitivos, como caminhar – mesmo que seus tendões anexos estejam absorvendo a energia conforme eles são alongados.[41,44,45] Há muitos benefícios nessa utilização da natureza elástica da miofáscia (ver Cap. 1 e a seção sobre Fascial Fitness neste mesmo capítulo).

A resposta viscoelástica da miofáscia – pré-contraindo, enrijecendo sob carga – é a primeira em uma sequência de eventos que estão resumidos no ciclo de encurtamento do alongamento (CEA). Os dois pesquisadores veteranos Komi e Blazevich descreveram separadamente esse mecanismo combinado como a "forma como os humanos preferem se mover".[46,47] Gostamos dessa definição porque ela é, presumivelmente, eficiente. Essa eficiência deve-se à utilização da energia elástica absorvida pelos tecidos fasciais e por um consequente aumento da potência muscular.

Quando damos um passo, as articulações se adaptam, os tecidos se alongam. A resposta plástica e elástica da matriz extracelular (MEC) nos tecidos alongados absorve a energia e retarda o alongamento. O tecido alongado também desencadeia uma resposta proprioceptiva para sinalizar aos músculos que eles devem se contrair isometricamente. A transmissão da força é, portanto, efetuada a partir das articulações que se movimentam para o tecido mole, e de lá ao redor do corpo pelos meridianos miofasciais, como veremos.

Essa parte neural do CEA é mais comumente explicada usando o alongamento ou reflexo miotático – o alongamento do fuso muscular estimula a contração muscular automaticamente por meio da medula espinal.[41] Embora isso seja possível, parece ser uma simplificação exagerada: o arco reflexo é simplesmente lento demais (ele se inicia cerca de 40 milissegundos após o início do alongamento)[47] para criar a resposta necessária durante as atividades mais rápidas, como correr ou saltar. Pode ser que a contração muscular reflexa dependa de uma troca local de informações proprioceptivas entre os mecanorreceptores ou de uma ligação direta por toda a rede fascial – mas isso ainda não é totalmente compreendido.[48]

A contração isométrica da fibra muscular impede que o músculo se deforme, transferindo ainda mais a desaceleração do movimento para baixo para os tecidos fasciais elásticos circundantes. Ao saltar de um trampolim, o impulso para baixo acabará sendo encontrado pela tração para cima do aumento da tensão no tecido elástico até o ponto em que os dois estejam em equilíbrio. À medida que a desaceleração para e começa o movimento de retorno, ele é iniciado pelo recuo elástico, contração não concêntrica. No entanto, quando a contração concêntrica é adicionada, de acordo com esse tipo de contramovimento preparatório

no CEA, a força da contração é transferida de forma mais efetiva e eficiente ao movimento dirigido, pois sua força não é absorvida imediatamente pelos tecidos elásticos porque eles já foram pré-alongados (e, assim, alinhados, ver Cap. 1, p. 63) ao longo da direção da contração.

O corpo transferiu dessa forma energia cinética (a "queda" para baixo) em energia potencial (a energia armazenada no tecido fascial elástico) de volta como energia cinética na direção oposta (recuo elástico) – o ciclo completo de encurtamento-alongamento.

Anatomia dinâmica: a marcha

A anatomia dinâmica deve ser mapeada na função em vez de na posição anatômica – o corpo é projetado para se mover, não para ficar parado. Caçar, escalar, carregar, descer uma ladeira – essas ações complexas exigem variações significativas de cinemática. A gravidade, a força de reação do solo, o impulso e a estrutura de todas as articulações vão interagir para criar uma miríade de direções de força por todo o corpo que deve estar adaptado para isso e recuperado disso, de preferência com o menor gasto de energia possível. As três qualidades do CEA – viscoelasticidade, contração isométrica e sobrecarga elástica – nos dão um sistema altamente eficiente de energia com a qual andar e correr. Para nossa análise, postulamos um ritmo de marcha com passos largos e repetitivos sobre uma mesma superfície plana. As variações no tempo, inclinação ou curvatura exigirão um trabalho muscular adicional; no entanto, nós ainda usamos muitas das seguintes dinâmicas fundamentais em uma ampla variedade de condições.

Das quatro influências no movimento listadas anteriormente, a gravidade é a constante mais previsível. Força de reação do solo e impulso irão se alterar dependendo da tarefa, do terreno, dos calçados e do comprimento dos membros, juntamente com muitas outras variáveis. Enquanto a anatomia individual difere, a angulação global das articulações estará dentro de certos limites, o que nos permite prever certas propensões nas interações desses quatro fatores principais.

No impacto com a superfície da marcha existe uma súbita desaceleração que começa com o contato do calcâneo. Embora o ângulo de contato do calcanhar varie (e, portanto, os ângulos da força de reação do solo variem também), a parada súbita do calcâneo desencadeia uma série de eventos nas articulações entre o pé e a coluna vertebral que será determinada pelas inclinações naturais das articulações ósseas e limitada pelos ligamentos relativamente inflexíveis.

A primeira ligação na cadeia é o tálus, que, por causa de sua posição precária sobre o sustentáculo do tálus, continua uma viagem em direção ao solo após o calcanhar ter atingido o chão. Ao contato do calcanhar, a forma do calcâneo faz com que ele se incline e gire medialmente. O tálus segue o calcâneo, também se inclinando e girando medialmente, até que a força descendente seja absorvida pelos tecidos moles na superfície plantar do pé e os tendões desçam a partir da perna.

O tálus é mantido em um encaixe e em uma articulação em pino entre a tíbia e a fíbula, um projeto que permite a dorsiflexão e a flexão plantar, mas limita a rotação. Assim, a rotação do tálus no contato do calcanhar gira os ossos da perna medialmente, quase como a volta de uma chave de fenda na respectiva ranhura (Fig. 10.31). A rotação da tíbia é transferida pelos ligamentos para encorajar o fêmur a continuar, criando uma rotação medial a partir do joelho até a articulação do quadril.

No momento do contato do calcanhar e pouco depois, o quadril é flexionado (e exige que os extensores resistam a uma maior flexão) e o quadril ponderado também é aduzido para trazer o centro de gravidade do corpo sobre o antepé. À medida que a articulação do quadril do membro que está na frente é aduzida, o membro oposto (estendido) será abduzido, produzindo uma inclinação da pelve e, portanto, uma adaptação da flexão lateral por toda a coluna vertebral para amortecer o desvio do plano frontal antes de chegar à cabeça.

Retornar ao pé por um momento e ir distal em vez de proximalmente a partir do tálus é a reação do tálus e do calcâneo que desbloqueia as articulações mediotarsais, permitindo que os ossos distais do pé se adaptem à superfície e também dispersem as forças envolvidas no contato do calcanhar com os tecidos miofasciais.[49] Temos de voltar a partir dessa pronação e colocar o pé novamente supinado antes da elevação dos dedos para que os ossos e as articulações voltem a se engajar e criar uma base mais estável antecipando a fase de impulsão e a liberação iminente de energia conforme nos impulsionamos para a frente.[41,49] Uma falha na supinação total aumenta a tensão dos tecidos plantares que devem compensar a reduzida estabilidade das estruturas ósseas que deveriam ter sido novamente bloqueadas.

Conforme essa sequência de eventos flui para cima, o corpo pode tirar mais proveito das muitas qualidades inerentes dos tecidos miofasciais. A desaceleração inicial que deverá ocorrer entre cada uma das articulações pode ser parcialmente absorvida pela reação viscoelástica natural não newtoniana dos mucopolissacarídeos da MEC. O grau em que isso acontece é difícil de quantificar neste momento, simplesmente sabemos que ele ocorre e que o grau de enrijecimento pode variar entre os indivíduos ou mesmo de um lugar a outro de um mesmo indivíduo.

Após o período de aprendizagem inicial para andar durante nosso primeiro ou segundo ano de vida, a interação entre gravidade, força de reação do solo, impulso e ângulos articulares estabelece um padrão ca-

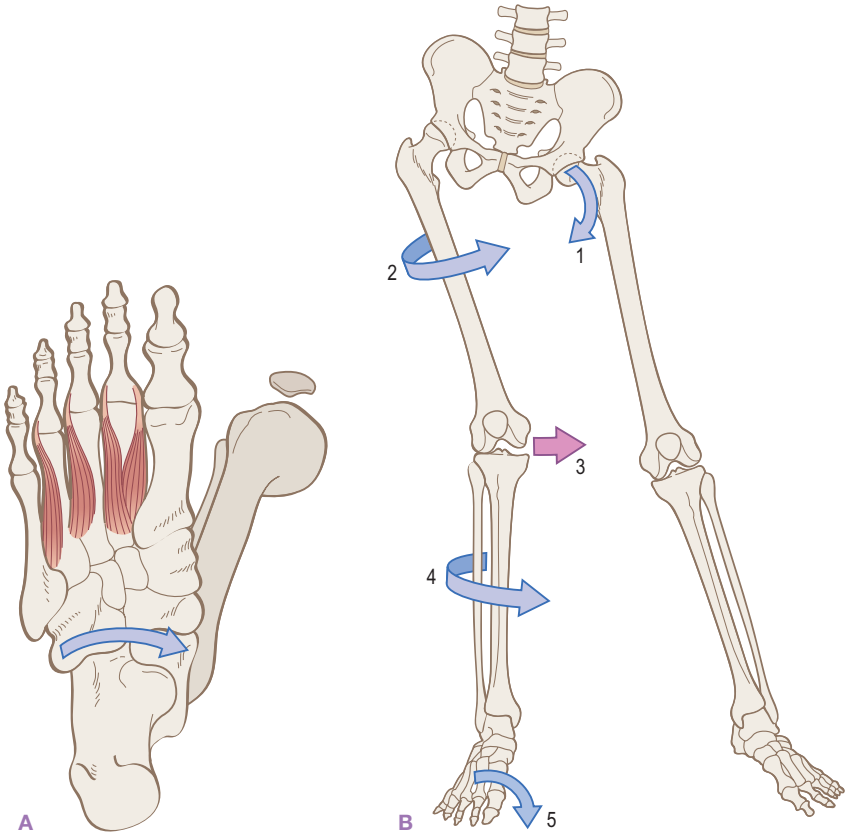

Figura 10.31 O calcâneo e o tálus giram medialmente com o contato do calcanhar e, como uma chave de fenda que gira um parafuso (A), essa rotação medial na articulação tibiotalar sobe da perna para o quadril (B). (Parte B adaptada com permissão de Götz-Neumann K. Gehen Verstehen: Ganganalyse in der Physiotherapie. Düsseldorf, Alemanha: Thieme-Verlag, Inc.; 2002.)

racterístico de adaptação. As articulações canalizam as forças mecânicas para a rede de tecido mole, afetando as tensões e posições miofasciais, que por sua vez estimulam os mecanorreceptores incorporados no interior (consultar a seção Fascial Fitness, neste capítulo).

Alongamento, carga, pressão e cisalhamento nos registros do sistema fascial nos mecanorreceptores devem ser ponderados no sistema nervoso central e transferidos aos sinais neurais às unidades motoras na musculatura, que ajustam a rigidez dos tecidos para corresponder às exigências da situação. É esse processo recursivo – mecânica, detecção, avaliação, envio de sinais motores que, por sua vez, ajustam a mecânica – que acontece todas as vezes, passo após passo, dia após dia, que cria o padrão característico de movimento que nos possibilita reconhecer um amigo mesmo quando está a alguma distância. Com o tempo, a força relativa dos músculos, a facilidade nos caminhos neurais, a tonicidade da fáscia, e até mesmo as formas dos ossos e articulações "constroem" esse padrão.[50]

Mapeamento da anatomia dinâmica

Os meridianos miofasciais dos Trilhos Anatômicos fornecem um mapa com o qual analisar o funcionamento (ou o funcionamento não tão bom assim) desses padrões de movimento.

Apesar de todas as linhas estarem envolvidas, a Linha Espiral é especialmente significativa na anatomia dinâmica da marcha, pois esta é muito mais um movimento derivado de forças rotacionais. O elemento plano transversal começa no contato do calcanhar com a necessidade de desacelerar a flexão plantar e a pronação do pé, a rotação interna do membro inferior e uma maior flexão no quadril. No Capítulo 6 (Discussões de 3 a 6), vimos a conexão entre o pé e a posição pélvica, com flexão do quadril/inclinação anterior que tende a criar pronação e extensão do quadril/inclinação posterior que traz o pé em direção à supinação. No entanto, isso foi realizado a partir de uma posição anatômica neutra; em outras palavras, tratava-se da postura ereta. Olhando de forma dinâmica, no contato do calcanhar com o quadril já flexionado e a perna em rotação medial, o aumento da força ao longo da porção anterior da Linha Espiral irá sobrecarregar o trato iliotibial atrás do trocanter maior, desviando sobre o glúteo máximo superior (Fig. 10.32). O músculo glúteo pode, então, ser usado para "travar" algumas das rotações internas do membro inferior, bem como a flexão que ocorre no quadril.

Como vimos na Linha Lateral (Cap. 5), tanto o tensor da fáscia lata (TFL) como o glúteo máximo estão encaixados dentro da mesma camada fascial e,

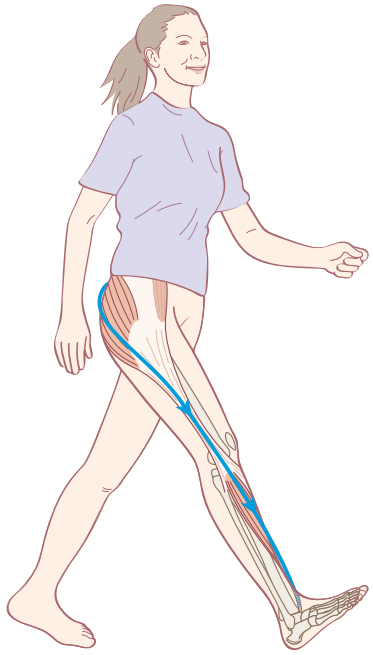

Figura 10.32 A sequência de rotações iniciadas com o contato do calcanhar acontece por causa do deslocamento do tálus sobre o calcâneo (Fig. 10.30). Toda a rotação medial que acompanha a pronação do pé e a flexão do joelho e do quadril deve ser desacelerada para dar o controle ao pé e ao joelho (Fig. 10.31). A força criada pela interação entre a gravidade, a reação do solo e o alinhamento natural das articulações precisa ser desacelerada pelo tecido mole apropriado – neste caso, a tração sobe do tibial anterior se conectando ao TIT, às fibras superiores do glúteo e à fáscia lombar. Dessa forma, as articulações agem como margens de rios, canalizando força para esses tecidos miofasciais.

portanto, essa conexão modificada da Linha Espiral permanece fiel às "regras do jogo" dos Trilhos Anatômicos (Cap. 2). Ao recrutar o glúteo máximo durante o contato do calcanhar nós também trazemos a Linha Funcional Posterior até a continuidade glútea com a fáscia toracolombar (FTL) e o latíssimo do dorso. Essa relação foi bem documentada por Vleeming (correia posterior) e investigada como parte do mecanismo do "*Swing-walker*" por Zorn, conforme ela cria uma correia em volta da pelve.[27,35] Esse arranjo contralateral que une o membro inferior ao membro superior oposto usa uma camada superficial de miofáscia, permitindo que as camadas internas do tronco girem de forma diferente a partir dessa camada externa.

Uma vez que as forças no momento do contato do calcanhar foram negociadas com êxito, o membro progride por meio da descarga do peso e, eventualmente, pela elevação dos dedos. A rotação externa da perna de apoio (criada pelo balanço do outro membro) auxilia com a correção de volta a uma posição de supinação, dando uma base estável para as forças envolvidas. A descrição aprofundada de todos os eventos articulares e ligamentares está além do nosso objetivo aqui, mas se rastrearmos a progressão das forças pelo tecido mole podemos ver claramente a tensão se deslocando pelos abdutores do quadril, indo do glúteo máximo no contato do calcanhar ao glúteo médio na descarga do peso e, em seguida, pelo tensor da fáscia lata conforme o quadril entra em extensão (Fig. 10.33). Essa progressão pelo leque dos abdutores/estabilizadores pélvicos nos leva da Linha Funcional Posterior (G. Max.), que desacelera a pronação, até a Linha Espiral anterior (TFL), que pode assim ajudar com a elevação do pé.

O impulso do corpo para a frente, assim como a força da gravidade, também será desacelerado pelo contato do calcanhar, e assim, conforme o esqueleto avança sobre o pé e entra em extensão os tecidos anteriores são alongados (ver quadro na p. 268). A carga elástica será incentivada em grande parte da Linha

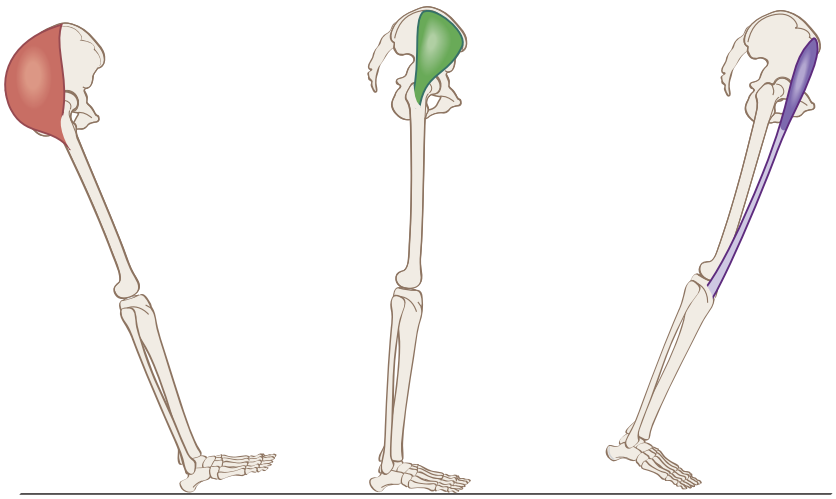

A Flexão do quadril B Descarga do peso C Elevação dos dedos

Figura 10.33 Conforme o corpo progride do contato do calcanhar (A) à descarga do peso (B) e finalmente para a elevação dos dedos (C), a linha de tensão progride através do "leque" muscular dos abdutores do quadril.[4] A extensão do quadril criada antes da elevação dos dedos vai tensionar todos os flexores anteriores que atuam dentro dos vários meridianos miofasciais. Quando as unidades miofasciais dos "expressos" (Cap. 2) estão envolvidas nas várias articulações, o tecido elástico explora a dinâmica do CEA para minimizar o trabalho dos músculos individuais "locais".

Superficial Anterior, Linha Profunda Anterior e Linha Espiral à medida que o corpo é retido pelo contato do pé com o chão, que eventualmente é liberado conforme avançamos mediante os balanços do pé e chegamos à extensão dos dedos (Fig. 10.34).

A maioria dos leitores deste livro vai estar ciente das relações de tensão que correm por todo o corpo. Ao mover a cabeça para a frente (uma falha postural muito comum), alteramos a capacidade dos movimentos da perna descritos anteriormente para carregar energia elástica a uma porção maior das Linhas Superficial Anterior e Profunda Anterior.

Como já mencionado, quando o membro entra em extensão, a linha de tensão se move para os flexores do quadril, incluindo o tensor da fáscia lata como parte da Linha Espiral (ver Fig. 10.33C). A tensão criada pelo impulso para a frente pode, portanto, ajudar com a correção do pé na direção da supinação antes da elevação do dedo por meio da Linha Espiral anteroinferior, ou seja, o trato iliotibial ligado ao tibial anterior. Isso é reforçado ainda mais pela oscilação contralateral do braço. Quando visto a partir da frente do corpo, o ombro oposto está girando longe do lado da perna estendida, criando tensão através da linha serrátil/externo/oblíquo interno que adiciona mais tensão de apoio na preparação para a propulsão na elevação dos dedos (Fig. 10.35).

O balanço do braço cria um aparente paradoxo na Linha Espiral superior – o esplênio, romboides e serrátil anterior – que não pode ser completamente encurtada de forma consistente – ou o serrátil anterior ou os romboides serão longos ou curtos, uma vez que todos eles não podem estar no mesmo estado do mesmo lado (Fig. 10.36). Conforme o braço oscila para a frente, o serrátil anterior será passivamente mais curto (ou pelo menos sob menos tensão) e os romboides adjacentes serão alongados (ou sob mais tensão). Isso faz sentido quando olhamos para o tronco e a cabeça antes da elevação dos dedos. Na Figura 10.35, podemos ver que a pelve é girada para a direita e, portanto, irá incentivar a coluna e a cabeça para a mesma direção. Essa tendência será reduzida pelo balanço do braço direito e da caixa torácica para a frente, que tensiona os romboides direitos e os esplênios esquerdos para produzir força de contrarrotação.

Quando consideramos essas forças rotacionais que atuam por todo o corpo em uma caminhada, podemos sobrepor o mapa dos Trilhos Anatômicos para ver como as longas cadeias de cooperação ajudam a estabilidade global e o conforto. As tendências de abdução e de adução são tratadas pela Linha Lateral que inclui a capacidade dos oblíquos laterais para controlar a relação de rotação entre a pelve e a caixa torácica (Fig. 10.37).

Se sobrepusermos a Linha Profunda Anterior, veremos que ela está em uma posição ideal para tensionar através de todo seu comprimento antes da elevação dos dedos. Idealmente, o tornozelo pode dorsiflexionar enquanto os dedos do pé e o joelho se estendem por completo durante o momento em que o quadril se estende, internamente gira e abduz enquanto as vérte-

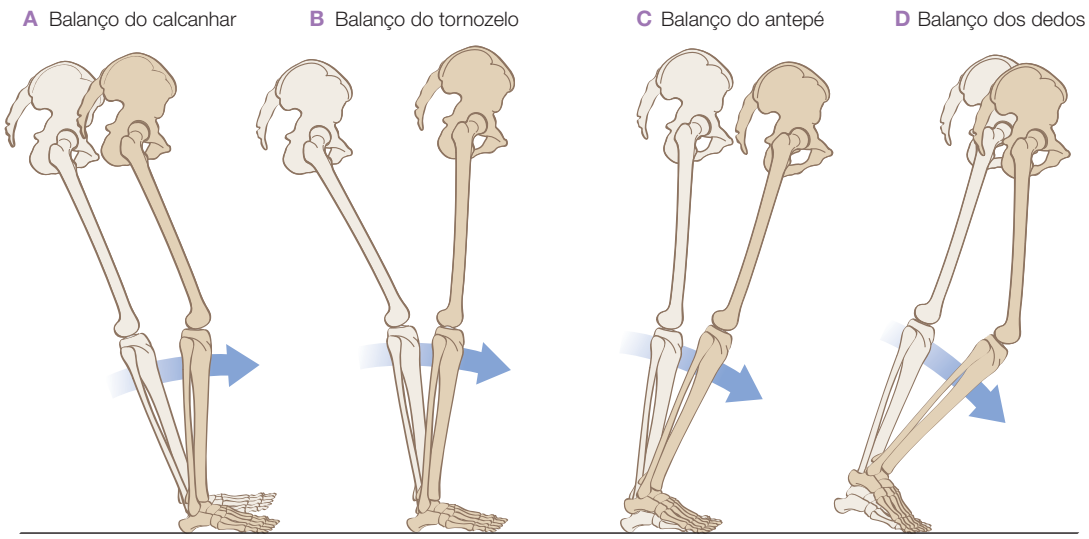

Figura 10.34 A progressão do corpo sobre o membro utiliza quatro dos chamados "balanços" sobre o pé: (A) o rolamento em torno do calcâneo, (B) a dorsiflexão no tornozelo sobre a parte superior do tálus, (C) o balanço sobre as cabeças dos metatarsos e, finalmente, (D) a extensão dos dedos. Durante esta sequência, os flexores plantares, da Linha Superficial Posterior, Linha Lateral e Linha Profunda Anterior, são sobrecarregados, desencadeando a catapulta que nos leva para a frente para o próximo passo. (Discutido na íntegra em "Born to Walk", Earls, 2013. Republicado com permissão de Slack Incorporated, a partir de *Gait analysis: Normal and Pathological Function*, Perry J, Burnfield JM, 2ª edição, 2010; permissão transmitida por meio do Copyright Clearance Center, Inc.)

Exercício 1 – Fique em pé, com os pés em uma posição confortável. Coloque um pé para trás e toque levemente o chão atrás de você, mantendo sua perna de apoio em linha reta; uma vez que os dedos dos pés tocaram, deixe seu membro relaxar e retornar. Experimente com distâncias diferentes (não tensione ou estenda demais).
O que cria o retorno? Alguns de vocês podem dizer que é a gravidade; outros, os muitos flexores do quadril. Então, repita o exercício, mas desta vez com a cabeça em uma posição ligeiramente protraída. Você sente alguma diferença? A maioria das pessoas que fazem esse exercício nota uma considerável perda de força no movimento de retorno ainda que a gravidade tenha permanecido constante e não tenhamos feito nada diretamente com os muitos flexores do quadril. No entanto, conseguimos alterar a tensão da LSA e da LPA e perdemos um pouco de sua contribuição elástica. Portanto, um pequeno ajuste em um segmento pode afetar a eficiência do recuo elástico em muitos segmentos distantes.

Exercício 2 – Comece com uma perna estendida para trás e na posição de elevação dos dedos – o hálux e a planta do pé em contato com o chão. Libere o contato do pé que está atrás com o chão para soltar a perna e sentir a força de sua flexão. Compare a força desta flexão "automática" quando soltar os dedos dos pés com diferentes graus de extensão torácica e cervical.

Exercício 3 – Compare a força produzida quando você primeiro estende uma perna para trás e posiciona o pé com os dedos estendidos. Deixe a ponta do tórax para a frente conforme a perna vai para trás para maximizar confortavelmente o alcance dessa extensão. Aos poucos, traga seu tronco para cima, mantendo a planta do pé no lugar para sentir a tensão se espalhar por todas as linhas anteriores do corpo – LSA, LPA e LFA.
Mais uma vez, libere seu pé nos vários graus da extensão torácica para sentir a relação entre a posição superior do corpo e a energia elástica através da parte anterior do quadril.

Nestes exercícios, começamos a sentir como o contato do pé com o chão atua como um bloqueio que deixa o tecido ser tensionado durante a progressão da parte superior do corpo sobre ele, o que leva o membro à extensão. Qualquer limite na capacidade de estender (que pode ser no quadril ou no tórax, mas pode também ser causado por restrições em qualquer outro local – por exemplo, a incapacidade de estender o joelho, dorsiflexionar o tornozelo ou estender os dedos dos pés irá limitar o quadril) irá reduzir a capacidade de carga e, portanto, também reduzir a contribuição elástica dos tecidos anteriores da Linha Superficial Anterior, da Linha Profunda Anterior e da Linha Espiral anterior.

bras torácicas mantêm a extensão. Se tudo isso ocorre de uma forma coordenada, então uma conexão miofascial pode ser transmitida por todo o comprimento da LPA, força que também auxilia corrigindo a supinação e a flexão do quadril na preparação para o próximo passo (Fig. 10.38).

A inclusão da cinemática articular e da natureza do recuo do tecido miofascial leva a uma compreensão mais profunda de como corrigir a disfunção desse complexo. Podemos nos informar sobre, mas não con-

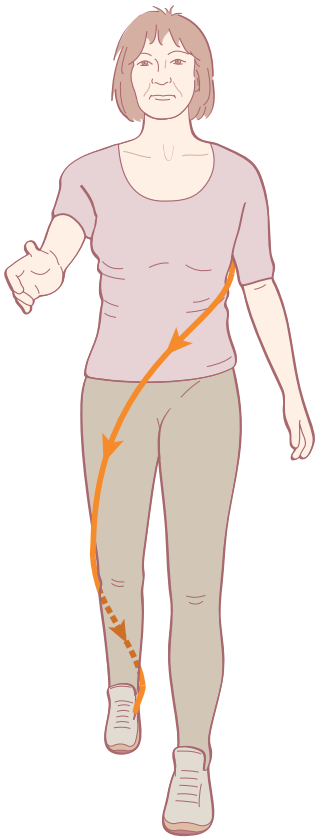

Figura 10.35 À medida que o membro inferior entra em extensão e a rotação relativa ocorre a partir da pelve até a caixa torácica e depois até o ombro do lado oposto, a porção anterior da Linha Espiral será tensionada por esse impulso, auxiliando primeiro com a supinação do pé antes da elevação dos dedos e, em seguida, com a flexão do quadril e a rotação da pelve conforme o pé deixa o chão na fase de balanço.

Figura 10.36 Quando o ombro e o braço balançam para trás no lado oposto da elevação dos dedos, isso tensiona todo o conjunto da porção anterior da Linha Espiral, mas facilita a porção posterossuperior (A). A porção superior da Linha Espiral complementar é tensionada pelo balanço do ombro oposto para a frente (B). Isso mantém os olhos dirigidos para a frente.

Figura 10.37 Na marcha, a Linha Lateral desacelera principalmente a necessária oscilação lateral do corpo que cria a adução e a abdução do quadril (A), com o alongamento trocando os lados acima da pelve conforme o ílio se afasta das costelas no lado oposto da adução do quadril (B). O padrão em "X" das fibras na Linha Lateral (ver Cap. 5) também auxilia na capacidade de estabilizar em vários graus de rotação.

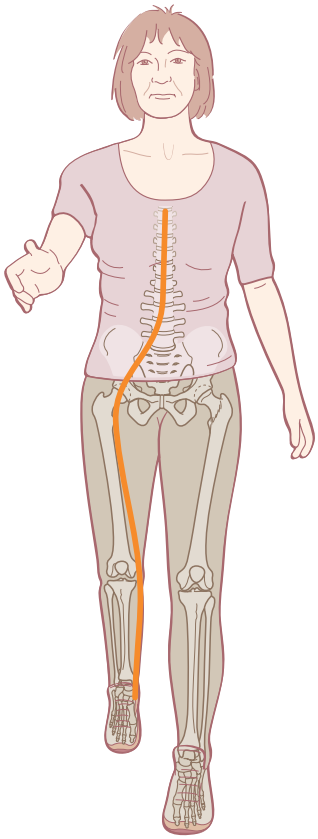

Figura 10.38 A posição do membro inferior antes da elevação dos dedos deve ser ideal para se ativar toda a Linha Profunda Anterior (LPA). A combinação de extensão dos dedos, dorsiflexão do tornozelo, extensão do joelho e extensão/rotação medial/abdução do quadril servirá para produzir transmissão de força pelos tecidos de toda a LPA (desde que as articulações possam se mover com sucesso nessas posições).

tar com a atividade elétrica medida pelas leituras de EMG, pois essas medidas só nos dizem sobre a atividade elétrica com a unidade músculo-tendão, mas não sobre seu comprimento.[41] Se quisermos desenvolver uma compreensão dos movimentos de todo o corpo, precisamos deixar para trás as análises do "músculo individual" e analisar o corpo nas seções "locomotor" e "passageiro". Precisamos levar em conta a natureza holística dos padrões arraigados dentro do nosso sistema miofascial e compreender as (por vezes muito distantes) razões da presença deles. As continuidades da miofáscia agem para transferir força, para comunicar informações necessárias aos mecanorreceptores, mas também para controlar e capturar força mecânica e trabalhar de forma mais eficiente quando um contramovimento está envolvido.[25,47,51]

Expanda sua visão para incluir essas longas cadeias cooperativas de tecidos que são nossas linhas de transmissão de preferência. Podemos usar nosso corpo mais eficientemente quando todo ele está coordenado para trabalhar em conjunto no tempo e no espaço. Como terapeutas, podemos usar essas conexões para garantir que os corpos de nossos pacientes utilizem a amplitude de movimento correta em cada articulação. Tal como acontece com o resto dos exemplos deste livro, o mau alinhamento ou mau momento em um segmento podem criar problemas ou para cima ou para baixo a partir da área lesionada. Na avaliação e no tratamento de anomalias da marcha, precisamos ver todo o sistema no seu contexto, e os Trilhos Anatômicos fornecem um mapa para dar sentido prático à avaliação de todo o corpo.

Uma lição de "Consciência pelo movimento"

O exercício de movimento curto e simples apresentado na próxima seção ("Rolamento") inspira-se no trabalho do Dr. Moshe Feldenkrais,[52] que concebeu centenas de explorações do movimento denominadas por ele lições de "Consciência pelo movimento" (CPM). As especificidades da lição e da análise dos meridianos miofasciais relacionados com a lição constituem minha própria interpretação, mas a abordagem geral e os princípios são definitivamente retirados do trabalho de Feldenkrais.

Essa lição em particular foi escolhida por sua simplicidade e por sua aplicação em uma série de restrições somáticas comuns. E mais importante ainda, ela é um exemplo do movimento primário, representativo dos movimentos de desenvolvimento (ver a próxima seção) que são blocos de construção primários do nosso repertório do movimento diário. Muitos terapeutas do movimento afirmam que a perda ou a exclusão de qualquer uma das fases do movimento de desenvolvi-

mento pode predispor o sujeito a dificuldades estruturais ou de movimento. Embora seja difícil de provar essa afirmação, a experiência clínica confirma que movimentos de desenvolvimento primários têm sido extremamente úteis na descoberta de padrões disfuncionais subjacentes que revelam uma dificuldade ou uma tendência a uma lesão específica.

Rolamento

A lição a seguir foi elaborada para ser experimentada: lê-la apenas não vai transmitir sua essência. Você pode ler a lição e então praticá-la no chão, ou ter alguém que a leia para você, ou gravar o texto e reproduzi-lo enquanto você se movimenta. Cada movimento sugerido deve ser repetido várias vezes, devagar e com cuidado, explorando os sentimentos que eles criam em cada parte do corpo. Muitas dessas lições (e muito mais sofisticadas) estão disponíveis em gravações de áudio e impressas a partir de diversas fontes obtidas no universo dos professores da CPM de Feldenkrais (www.feldenkraisresources.com, www.feldenkrais.com, www.feldenkraisinstitute.org). 6-4

Deite-se em decúbito dorsal com os joelhos para cima, de modo que seus pés fiquem no chão (Fig. 10.39). Comece trazendo os joelhos em direção ao chão à sua direita, e depois retorne para onde você começou. Faça isso várias vezes, permanecendo dentro dos limites do movimento fácil, não tente alongar ou tensionar. Deixe os joelhos deslizarem um sobre o outro, para que os pés fiquem no chão, embora, eventualmente, o pé esquerdo vá por força sair do chão. Você vai sentir o peso deslocar para o lado do quadril direito conforme você se move, e voltar para o centro conforme você traz os joelhos para cima.

Qual é a resposta adicional do seu corpo? Você sente as costelas do lado esquerdo levantarem do chão, ou sente alguma resposta na cintura escapular? Descanse um momento.

Coloque seus braços ao lado ou acima da cabeça, palmas para cima. Encontre o lugar confortável mais cômodo, novamente sem estresse ou alongamento. Se isso for muito difícil ou estressante, coloque as mãos sobre o peito e adapte o próximo conjunto de instruções para o seu conforto. Comece mais uma vez deixando os joelhos caírem para a direita, mas desta vez adicione outro movimento: cada vez que você mover os joelhos para a direita, estenda sua mão direita ou cotovelo mais acima sobre sua cabeça. Ela não tem que ir muito longe; a parte mais importante é coordená-la com os joelhos, para que o braço que se estende conforme os joelhos vão para a direita, volte para baixo conforme os joelhos tornam a ficar estendidos.

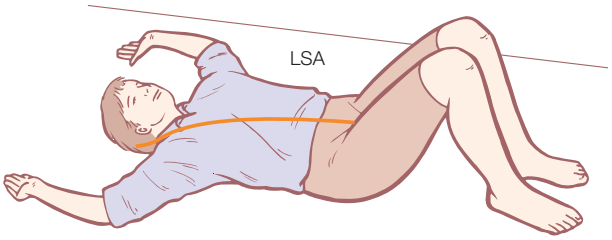

Figura 10.39 Comece deitando-se confortavelmente sobre suas costas e deixe os joelhos irem para a direita.

Conforme você repetir esse movimento, comece a estendê-lo para que as costelas e sua cabeça sigam os joelhos. Se deixar o braço estender mais, acabará descobrindo que eventualmente você vai rolar para o seu lado. Faça esse movimento várias vezes, movendo-se a partir de suas costas para seu lado e para as costas novamente, coordenando o braço e os joelhos. Se for mais confortável, deixe a cabeça rolar na direção do braço direito, conforme você se deitar de lado.

À medida que fizer esse movimento, você pode deixar seu braço esquerdo cruzar o direito, ou o peito ou sobre sua cabeça, você escolhe. Deixe-o chegar ao chão à frente do seu rosto. Agora você está deitado de lado, com os joelhos para cima (quadris flexionados) e seu braço esquerdo à frente de você (Fig. 10.40). Comece então a afastar seus joelhos e cotovelos um do outro e, em seguida, aproxime-os. A maioria dos corpos vai responder a esse movimento de tal forma que conforme os joelhos e os cotovelos se afastam um do outro, você tenderá a ir a partir do lado na direção do seu abdome. Conforme joelhos e cotovelos se aproximam uns dos outros, você tenderá a se mover deitando-se mais uma vez de lado e, eventualmente, de costas. Experimente com esse movimento, ir da flexão completa sobre as costas à extensão relaxada sobre seu abdome (Fig. 10.41).

Seja lento – não se jogue no movimento. Cuidado com a tendência de cair à medida que se move em direção ao abdome; veja se você consegue relaxar os músculos de seu tronco o suficiente para que possa ir em direção ao chão sem cair. Você consegue inverter o movimento a qualquer momento, mudar de ideia e voltar para o lado? Consegue se mover a partir das costas para o lado e para o abdome, apenas movendo seus braços e joelhos?

Agora que você está em decúbito ventral, vire a cabeça e seu rosto está para o lado direito. Traga os pés para cima, de modo que seus joelhos fiquem dobrados, e comece a levar seus pés para a esquerda, como se fosse levar a margem externa de seu pé esquerdo ao chão. Como antes, deixe as pernas deslizarem uma sobre a outra, de modo que o joelho direito saia do solo apenas no final do movimento. Verifique se o movimento é confortável, e repita-o várias vezes até que seja fácil, e até mesmo elegante.

Conforme fizer o movimento, você pode descobrir que, mais uma vez, seu corpo está seguindo o movimento, que o lado direito das costelas está começando a se levantar para seguir os quadris. Sua cabeça provavelmente vai ficar confortável rolando na direção do braço esquerdo estendido. Conforme você rola para o lado esquerdo, traga joelhos e cotovelos juntos mais uma vez e você vai achar mais fácil rolar na direção de suas costas. Mais uma vez, faça esse movimento – do abdome para o lado esquerdo e para as costas – várias vezes até que ele seja fácil e coordenado.

Neste ponto você completou uma rotação de 360º com o corpo. Se tiver espaço, continue indo na direção em que você começou. Se não, vá para trás da mesma maneira que veio. Observe se ir de um jeito é mais fácil do que do outro. Pratique o rolamento em ambos os sentidos até que seja fácil e sem esforço. Faça-o de forma mais lenta do que mais rápida – fazê-lo rapidamente não é uma indicação de maestria do movimento. Se você pode fazê-lo de forma lenta, sem cair ou pular sobre lugares, e sem se lançar no movimento por meio do impulso, então você pode dizer que dominou o movimento.

Conforme executa esse movimento de forma coordenada, você poderá sentir um dobramento semelhante ao do acordeão e um desdobramento das linhas dos meridianos miofasciais.

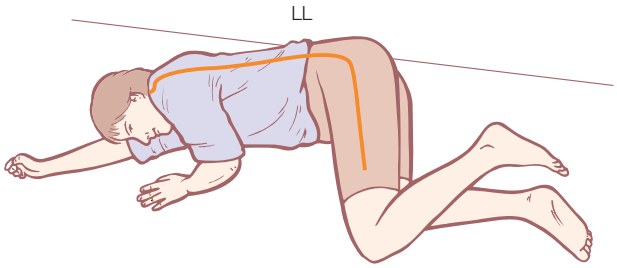

Figura 10.40 Quando conseguir ficar deitado de lado, você pode continuar afastando joelhos e cotovelos um do outro.

Aula de CPM para análise das linhas

Olhe para esta lição usando uma lente dos Trilhos Anatômicos, a parte óbvia desta lição está na linha que faz o movimento em espiral necessário ao rolamento. À medida que deitamos sobre nossas costas e começamos a levar os joelhos para a esquerda, a Linha Funcional Posterior esquerda inicia o movimento, e a LL esquerda e a LFP direita são alongadas até que comecem a tracionar o corpo junto com elas, como uma corda em torno da parte de cima. A Linha Espiral direita e a Linha Funcional Anterior esquerda também começam a tracionar conforme o osso do quadril direito gira para a direita, tracionando o lado esquerdo da caixa torácica junto com ele, mas a principal linha de tração é através da LFP (Fig. 10.42). A LFA esquerda continua tracionando de um lado para o abdome, e a LFP direita completa a tração para o lado e as costas, todas coordenadas com as duas Linhas Espirais.

Olhe a lição de uma forma um pouco mais sutil, notamos que em cada fase do movimento as linhas cardinais se abrem na direção do chão. Quando estamos em decúbito dorsal, a Linha Superficial Posterior se abre e a Linha Superficial Anterior sutilmente se fecha ou encurta (ver Fig. 10.39). Nós nos movemos para o lado direito, abrindo a Linha Lateral direita, quer pensemos nisso dessa forma ou não. No momento em que estamos deitados sobre nosso lado direito, em geral a LL direita está mais aberta, e a LL esquerda está mais fechada (não necessariamente contraída, talvez apenas passivamente curta – ver Fig. 10.40).

Conforme rolamos a partir do lado direito para nossa superfície ventral, a LSA se abre e a LSP se fecha (ver Fig. 10.41). Podemos observar isso nos bebês, balançando sobre seu ventre para fortalecer a LSP, e podemos senti-lo em nós mesmos, ainda que ela não seja tão marcada no corpo adulto. Para continuar para o lado esquerdo, temos de abrir a LL esquerda e fechar a direita. Uma vez que o movimento esteja dominado e que estejamos rolando livremente, podemos sentir as linhas se abrindo para o chão conforme nos aproximamos dele, e podemos sentir (como o aluno) ou ver (como o professor ou o terapeuta) onde o corpo

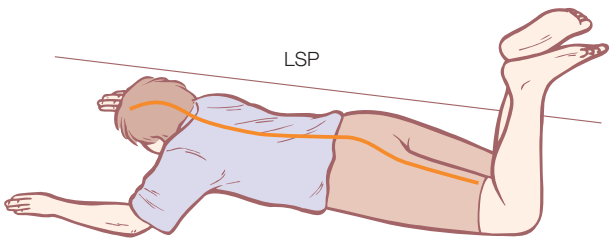

Figura 10.41 Depois de chegar à posição de decúbito ventral, você pode continuar o rolamento levando os joelhos para a esquerda e deixando o resto do seu corpo acompanhar.

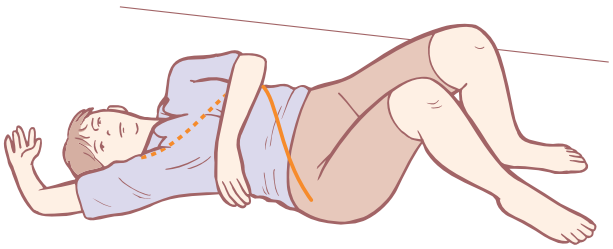

Figura 10.42 A Linha Espiral direita é o rotador principal do tronco, assistido neste movimento pela Linha Funcional Anterior esquerda, que traz o braço esquerdo em direção ao quadril direito.

está preso ou limitado na sua capacidade de se abrir, limitando, assim, a capacidade de outros lugares de se moverem. É essa abertura para o chão que é realmente a chave para uma fácil realização desse movimento primário, não as trações da espiral que iniciam o movimento (que em qualquer caso variam muito em seu ponto de iniciação). Procurar onde as linhas cardinais estão bloqueadas e trabalhar com essas restrições geralmente vai tornar essa sequência mais fácil do que trabalhar com as Linhas Funcional ou Espiral.

O ponto aqui é que as acomodações neurológicas sutis e subjacentes nos meridianos como um todo são chaves para o movimento adaptativo. Esses ajustes subjacentes ao movimento são fundamentais, e estabelecidos em nossos primeiros experimentos, pré-verbais com nosso corpo. Eles são mais difíceis de ver do que alguns dos movimentos óbvios que nós olhamos no início deste capítulo, mas são frequentemente a chave para desvendar e resolver um padrão.

Estágios do desenvolvimento do movimento

A seção anterior abordou o rolamento, que é a primeira mudança postural que um bebê faz por conta própria, mas não a última. Nesta seção, expandimos nossa visão para tratar de toda a progressão que vai da posição deitada à ereta, que cada um de nós deve fazer ou encontrar uma maneira de conseguir ficar em pé e andar por este mundo. Revisar essa sequência sozinho ou com seus pacientes é um maravilhoso exercício de autoajuda que acalma a mente e organiza o corpo em torno da profunda lembrança desses movimentos primitivos e fundamentais.

Quase todos nós, mesmo o mais jovem ou enfermo, pode facilmente deitar de costas, uma vez que nessa posição as grandes massas corporais (cabeça, tórax, pelve, e, se necessário, braços e pernas: totalizando sete) ficam apoiadas no chão (Fig. 10.43). Como sugerido na última seção, nessa posição, a LSP tende a se relaxar no chão, enquanto a LSA tende a transportar mais tônus.

Por meio da experimentação (principalmente quando ele tenta seguir a mãe com os olhos), um bebê acabará virando-se a partir das costas para a posição de lado e depois sobre o ventre, onde a LSP ganha mais tônus e a LSA se acomoda no chão (Fig. 10.44). Nessa posição, o bebê sustenta para cima um dos grandes pesos – a cabeça –, dando aos olhos maior alcance e permitindo maior liberdade para rastejar ao redor. Os músculos da LSP se fortalecem ao levantar a cabeça, e a curvatura cervical se fortalece e se define.

Ao olhar por cima do ombro (do lado da perna engatilhada – os bebês quase sempre têm uma perna flexionada e a outra estendida) – o bebê emprega as

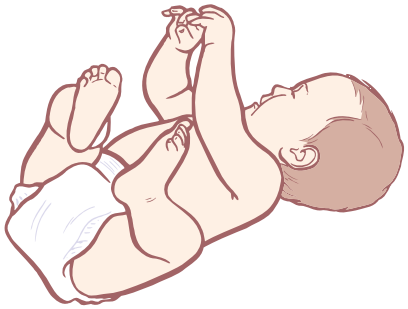

Figura 10.43 Deitar de costas, a primeira preferência postural dos bebês, sustenta todos os três pesos axiais – cabeça, tórax e pelve – e todos os quatro pesos apendiculares – braços e pernas – quando o bebê os relaxa.

Figura 10.44 Deitar sobre o ventre, primeira mudança postural real do bebê, traz apoio para a cabeça, permitindo um movimento maior, e o prepara para sua primeira automotivação, o rastejar.

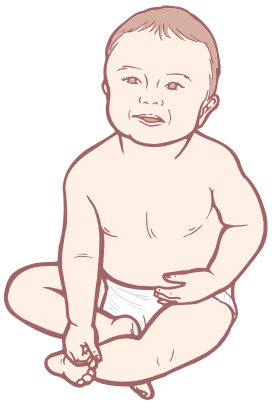

Figura 10.45 Sentar-se sustenta dois dos volumes axiais pesados acima da pelve e permite ao bebê uma liberdade mais manipulativa.

linhas helicoidais (Espiral, Funcional e Lateral) para girar em torno da posição sentada (Fig. 10.45). O peso deve se deslocar para a pelve indo da EIAS até o túber isquiático, o que acontece pelo lançamento do peso sobre o trocanter maior e na parte inferior da pelve. Sentar-se no chão exige o mesmo equilíbrio entre as três linhas sagitais conforme descrito anteriormente, na seção sobre sentar-se em uma cadeira – a LSP, a LSA e a LPA. Ao sentar-se, a criança conseguiu levantar e

sustentar duas das massas mais pesadas do corpo – a cabeça e o tórax – fora do chão. A liberdade de movimento e o alcance das mãos e dos olhos da criança foram aumentados (e você está ocupado em deixar a casa à prova de criança).

No próximo estágio do desenvolvimento, o bebê procura ir além do que está em volta e à frente usando as mãos e os joelhos para engatinhar (Fig. 10.46). Uma vez que esse estágio foi alcançado, ele requer mais força das linhas cardinais, e mais coordenação entre os membros por meio das Linhas Funcionais. Também é necessário mais força na LSA para manter o tronco elevado e não permitir que as vértebras lombares caiam em extrema lordose. Observe que o bebê já conseguiu manter três das cargas mais pesadas no ar: cabeça, tórax e pelve. Agora, a questão é: como vamos conseguir fazer tudo isso centrados sobre a pequena base de sustentação fornecida pelos pés?

A próxima etapa, geralmente realizada com a ajuda do mobiliário ou das pernas dos pais, é conseguir se ajoelhar e rolar um pé no chão a partir da superfície dorsal para a superfície plantar (Fig. 10.47). Nesta fase, todas as linhas da perna devem se reforçar e desenvolver sua coordenação para suportar o peso de todo o corpo por meio dos quadris. Mediante os estágios anteriores de rastejar e engatinhar, o peso principal foi assumido pelos ombros, mas agora o peso primário deve se estabilizar ao longo da pelve até os quadris.

Quando as pernas estão fortes o suficiente, a criança sobe em espiral, indo da posição ajoelhada à posição ereta precária, o que geralmente se manifesta como a marcha (Fig. 10.48). Embora alguns pais discordem e o desenvolvimento seja maleável e se diferencie entre os indivíduos, a maioria das crianças pode andar antes que consiga ficar confortavelmente em pé, pois o impulso é mais fácil de manter do que a estase (como ao andar de bicicleta). Na posição de caminhar ou correr, o corpo está sustentado principalmente em um só pé, com uma parte do outro – o calcanhar ou a planta do pé – fornecendo algum equilíbrio conforme a criança se move.

Ficar realmente em pé – e uma abordagem do equilíbrio das linhas que se aproximam (Figura 10.8) – requer todo esse movimento de desenvolvimento, que fortaleceu e alinhou os ossos, desenvolveu as articulações, e trouxe força e elasticidade fascial, bem como força muscular e coordenação para essas linhas longitudinais de estabilidade e apoio, tudo a serviço de uma posição em pé equilibrada e uma marcha maravilhosamente eficiente (Fig. 10.49).

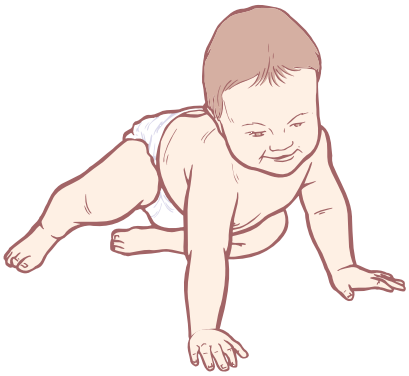

Figura 10.46 Engatinhar libera o último dos pesos axiais do chão – a pelve – , mas envolve a sustentação de todos os quatro, ou pelo menos três, membros apendiculares.

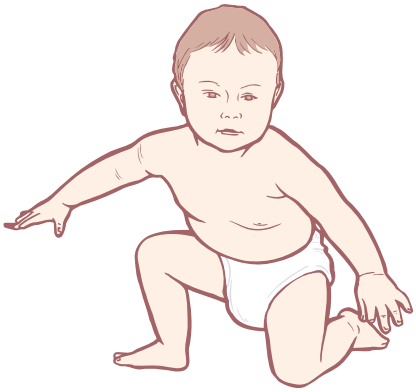

Figura 10.47 A maior precisão no equilíbrio presente ao se ajoelhar só pode ser construída a partir das competências nas fases anteriores.

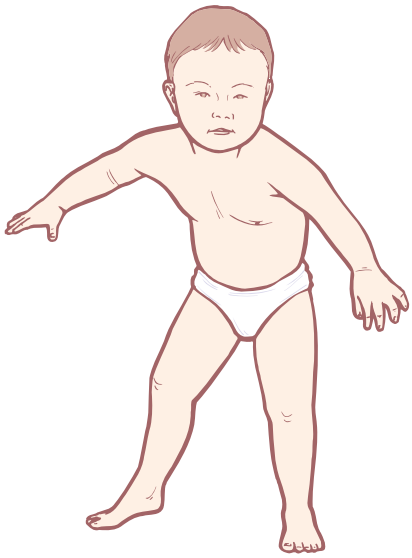

Figura 10.48 Conforme o bebê fica em cima do segundo pé (mantendo um pé totalmente apoiado e o outro apenas parcialmente), o ato de caminhar aparentemente precário fornece um impulso que faz com que esse movimento seja mantido de uma forma mais fácil no começo do que a ação realmente precária de ficar em pé.

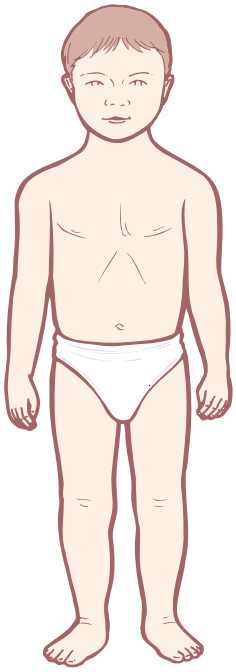

Figura 10.49 O ato de ficar completamente em pé – postura plantígrada humana sobre os dois pés – é o produto final das muitas fases de evolução, tanto filogenética quanto ontogeneticamente.

Todas as atividades humanas repousam no berço desse sequenciamento básico de percepção e movimento que leva o bebê de uma posição passiva sobre as costas a uma posição ereta ativa no mundo. Embora você não possa se comunicar verbalmente com o bebê ao trocar sua roupa, ou ao colocá-lo e tirá-lo do assento do carro, por exemplo, durante esse primeiro ano, grande parte do que é comunicado ao bebê durante essa sequência é transmitida sinestesicamente. Isso sugere que qualquer pessoa que interage com os bebês deveria aprender habilidades básicas de manipulação que podem contribuir muito para aliviar problemas de movimento na vida adulta.

Todos os pais e todos os terapeutas se beneficiariam com essa familiaridade tanto com essa sequência quanto com a compreensão das consequências quando ela é interrompida ou desviada. As crianças e esse processo são resilientes, por isso mesmo aquelas que são mal conduzidas conseguem ficar em pé e andar, mas as peças que faltam, no entanto, podem afetar o movimento de maneira profunda, incluindo a biomecânica, a percepção e a capacidade de responder a determinadas situações.

Contam que (e o autor ouviu isso do próprio Moshe Feldenkrais, por isso não pode atestar sua veracidade) Moshe Feldenkrais estava sentado em uma mesa de jantar ao lado da extraordinária antropóloga Margaret Mead. E ela disse:

"Nossa, que bom, Feldenkrais – você é o homem movimento. Gostaria de lhe perguntar algo: Por que os homens balineses não conseguem aprender a saltar? Eles são bons dançarinos, e coordenados de um modo diferente, mas não consigo ensiná-los a saltar de uma perna para a outra."

"Eles devem ter perdido a fase de rastejar", ponderou Feldenkrais.

"Mas é claro", disse Mead, batendo na testa, "Os balineses não deixam seus bebês tocarem o chão durante o primeiro "ano do arroz" (sete meses), por isso eles nunca chegam a rastejar sobre seus ventres."

Observe um bebê nos estágios iniciais da estimulação de seu ventre por todo o chão durante cerca de seis meses ou mais, e você vai ver onde se encontra o movimento subjacente para transferir o peso de um pé ao outro, e, assim, pular. O bebê empurra um pé conforme o outro se retrai, construindo a partir do movimento reflexo a coordenação que lhe permitirá mais tarde transferir o peso do tronco superior a cada uma das pernas – nos termos dos Trilhos Anatômicos, organizando todas as linhas do tronco em um conjunto de linhas em uma perna, e depois na outra, alternando sucessivamente. Sem essa fase gravada em seus cérebros, os homens de Bali ainda podem caminhar, correr e dançar, mas não direta e especificamente pular de um pé para o outro.

O olho experiente pode ver no movimento para determinar quais linhas são insatisfatórias, e que estágios de desenvolvimento foram perdidos ou distorcidos. Uma boa familiaridade com os padrões de mudança postural no movimento, conforme descrito, são um pré-requisito para esse tipo de visão.

Alguns exemplos da somática asiática

Asanas de ioga

Embora tenhamos usado várias posturas de ioga para ilustrar o alongamento ou o envolvimento das diversas linhas individuais em cada um de seus respectivos capítulos, as posturas mais complexas envolvem partes de várias linhas. Usando os desenhos de linhas simples que incluímos aqui (que não são refinados o suficiente para serem precisos em qualquer abordagem particular de ioga), podemos atribuir algumas asanas ou posturas a cada linha individual. Essas posturas têm nomes distintos nas diferentes tradições; os nomes aqui são os de uso comum.

O alongamento da Linha Superficial Anterior (e a consequente contração ao longo da Linha Superficial Posterior) pode ser visto no alcance que inicia a postura da Saudação ao Sol (Fig. 10.50A), ou nas Posturas básicas do guerreiro como a da Lua crescente (Fig. 10.50B). A Postura da ponte é um alongamento básico ajustado para a LSA (Fig. 10.50C), assim como é a postura mais avançada do Arco (Fig. 10.50 D). A Postura do camelo também fornece um forte alongamento para toda a LSA (Fig. 10.50E). A Roda, ou flexão para

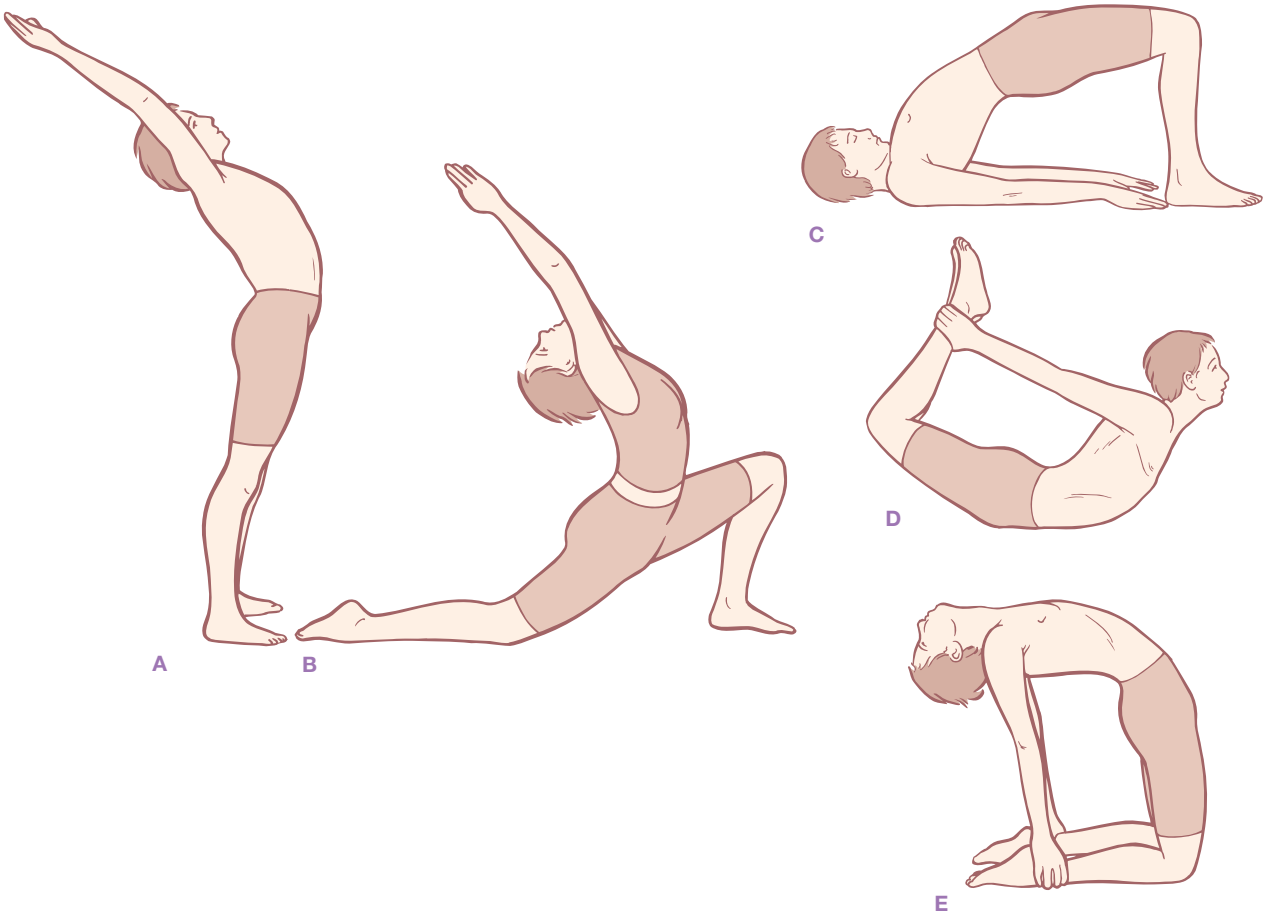

Figura 10.50 Alongamentos para a Linha Superficial Anterior. Em cada uma destas ilustrações, cada postura pode alongar ou estimular os diversos músculos ou linhas, ou ter outras intenções além do mero alongamento. Incluímos estes aqui para uma compreensão simplificada de como a fáscia contínua dentro de uma linha de continuidade pode ser alongada, assim como as estruturas individuais. Em todas, com exceção da (C), a hiperextensão cervical superior é uma armadilha comum.

trás, retratada na Fig. 4.7A, é um forte alongamento para a LSA. Muitas dessas posturas têm quase a mesma configuração somática, simplesmente com diferentes orientações para a gravidade.

Alongar a Linha Superficial Posterior é a ação principal da Postura do cachorro olhando para baixo (Fig. 10.51A) e da postura Flexão para frente (Fig. 10.51B). A Postura da criança alonga a parte superior da LSP e permite que os joelhos se flexionem, o que facilita o alongamento na parte inferior (Fig. 10.51C). A Postura do arado também alonga fortemente a LSP (ver Fig. 4.7B).

Embora a Postura do barco (Fig. 10.51D) seja claramente um alongamento para a LSP (como se a Postura do cachorro olhando para baixo virasse de cabeça para baixo) e um desafio de força muscular para a LSA na parte da frente das pernas e do tronco, essa postura é realmente um fortalecimento do *core* que alcança o psoas e outros flexores do quadril da Linha Profunda Anterior.

A Linha Lateral é alongada pela Postura do portão mostrada na Figura 10.52A – que exibe um alongamento do lado esquerdo –, bem como pela Postura do triângulo (ver Fig. 4.17B ou Fig. 10.56). A LL também é reforçada (uma coisa boa para o que é essencialmente uma linha de estabilização) quando o corpo se mantém em linha reta apoiado em uma mão, como na Postura do cachorro de lado da Figura 10.52B, em que a Linha Lateral mais próxima do chão impede que o corpo desabe do tornozelo ao ouvido. A Postura da meia-lua (não mostrada) exige um trabalho a partir da Linha Lateral mais próxima do teto.

A Linha Espiral superior é alongada pela postura simples do Sábio por qualquer uma das complexas posturas de torção (Fig. 10.53A e ver também a Fig. 6.22). Tais posturas fortalecem um lado da Linha Espiral enquanto estimulam seu complemento. Claro, tais posturas também estimulam o *core* pélvico e da coluna, assim como as Linhas Espiral e Funcional mais superficiais. A Postura do pombo estimula os rotadores

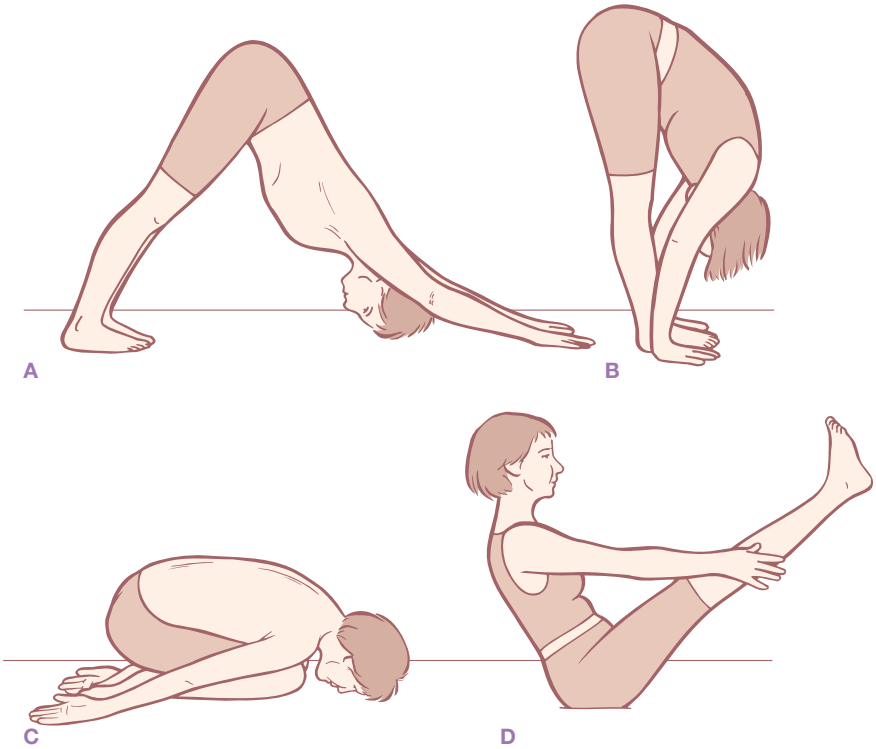

Figura 10.51 Alongamentos principais para a Linha Superficial Posterior.

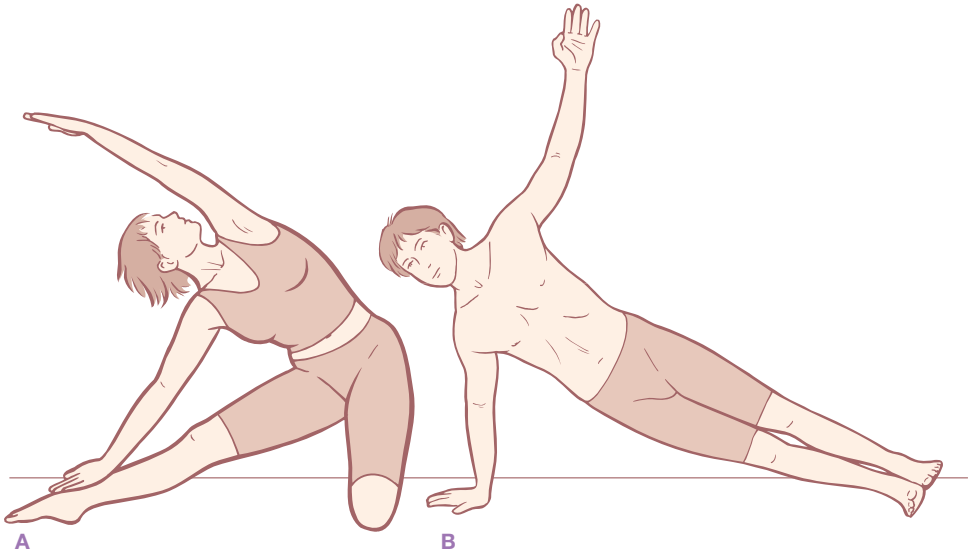

Figura 10.52 Alongamento da Linha Lateral, e um exercício de fortalecimento da Linha Lateral.

laterais profundos (um ramo da Linha Profunda Anterior) e a Linha Espiral inferior externa (bíceps femoral e fibulares – Fig. 10.53B). A Linha Espiral anteroinferior (tensor da fáscia lata e tibial anterior) pode ser alongada nas posturas profundas de ataque e do guerreiro ao girar o pé de trás alongado para fora (girando lateralmente a perna – ver Fig. 10.50B e Fig. 9.29).

Todas as Linhas do Braço são estimuladas pelas posturas que priorizam o ombro e o braço. A Postura da vaca estimula principalmente as Linhas Superficial

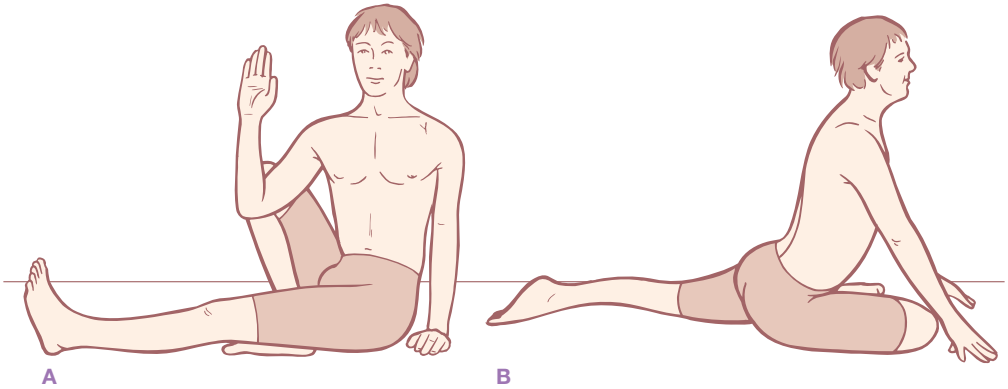

Figura 10.53 Alongamentos da Linha Espiral.

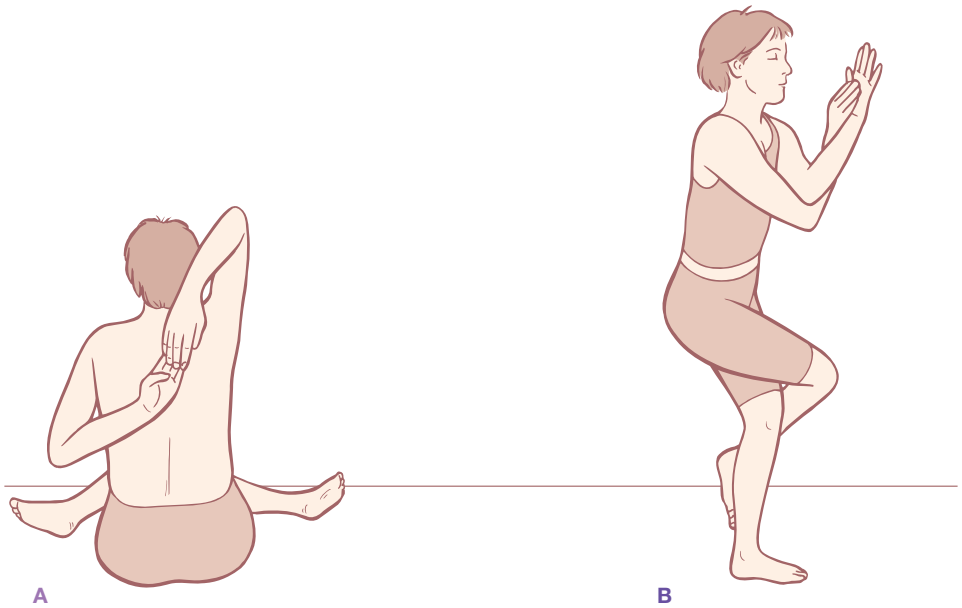

Figura 10.54 Alongamentos da Linha do Braço.

Anterior e Posterior do Braço, enquanto a Postura da águia estimula principalmente a Linha Profunda Anterior do Braço e a Linha Profunda Posterior do Braço (Fig. 10.54A e B).

Posturas como a da Árvore (Fig. 10.55A) promovem principalmente o equilíbrio, passando por todas as linhas que vão da parte superior do tronco até uma perna, e promovem o equilíbrio neurológico e do tônus entre a Linha Lateral na parte externa da perna e a Linha Profunda Anterior na parte interna da perna. A Postura apoiada na cabeça (Fig. 10.55B) promove o equilíbrio entre todas as linhas do tronco – LSP, LSA, LL e LE, bem como a LPA e as Linhas Funcionais, enquanto usa os braços e ombros como "pernas" temporárias, ou seja, como suporte de compressão para grande parte do resto do peso do corpo.

O progresso na ioga ou em sistemas semelhantes pode ser avaliado observando as vias e os ângulos das curvas das linhas na asana. As Figuras 10.56 e 10.57 mostram duas posturas – *Trikanasana* e *Parivritta Parsvakonasana* – executadas por um professor experiente (A), um estudante de nível médio (B), e um iniciante (C). Compare as linhas para observar o progresso.

Shiatsu, acupressão ou trabalho com o polegar

A prática do shiatsu, acupressão e de algumas outras formas de trabalho com pontos de pressão para encontrar e erradicar pontos-gatilho envolve o uso dos polegares para colocar uma pressão significativa. O polegar, como já observamos, é o ponto final da Linha Profunda Anterior do Braço. Muitos músculos do braço são usados para "dar peso" e criar uma pressão

Figura 10.55 Posturas de equilíbrio.

sustentada usando-se o polegar – todas as quatro linhas, na verdade – bem como os músculos de fixação para firmar o membro. Observamos que as continuidades miofasciais só podem tracionar, elas não podem empurrar. Uma vez que a pressão desce pelo dedo polegar, poderíamos esperar que a LPAB fosse a menos importante das linhas, estando em uma posição encurvada e relativamente relaxada para esse movimento em comparação com as outras linhas de estabilização do braço. Mas, por causa da conexão que vai do polegar às costelas ao longo da LPAB, ela é muito importante.

Geralmente, os terapeutas dessas artes apresentam problemas em seus ombros ou pescoço. Quando esses profissionais representam como eles trabalham, todos eles estão entrando em colapso em algum lugar ao longo da LPAB – em outras palavras, ao longo do meridiano miofascial que se estende desde as costelas até o peitoral menor e desde a curva interna do braço até o polegar. Quando essa linha encurta, o resto das linhas, e na maioria das vezes uma das linhas posteriores do braço, devem acionar o alerta e parar o excesso de trabalho (Fig. 10.58A). Para que aqueles que trabalham com shiatsu possam se manter saudáveis e sem dor nas articulações e nos tecidos moles, eles devem manter a LPAB aberta e alongada, de modo que a tensão e a pressão sejam distribuídas uniformemente em torno da tensegridade do braço (Fig. 10.58B). Dessa forma, a pressão é levada pelo esqueleto a partir do polegar ao complexo axial equilibrado, e não distribuída lateralmente através dos tecidos moles das Linhas do Braço.

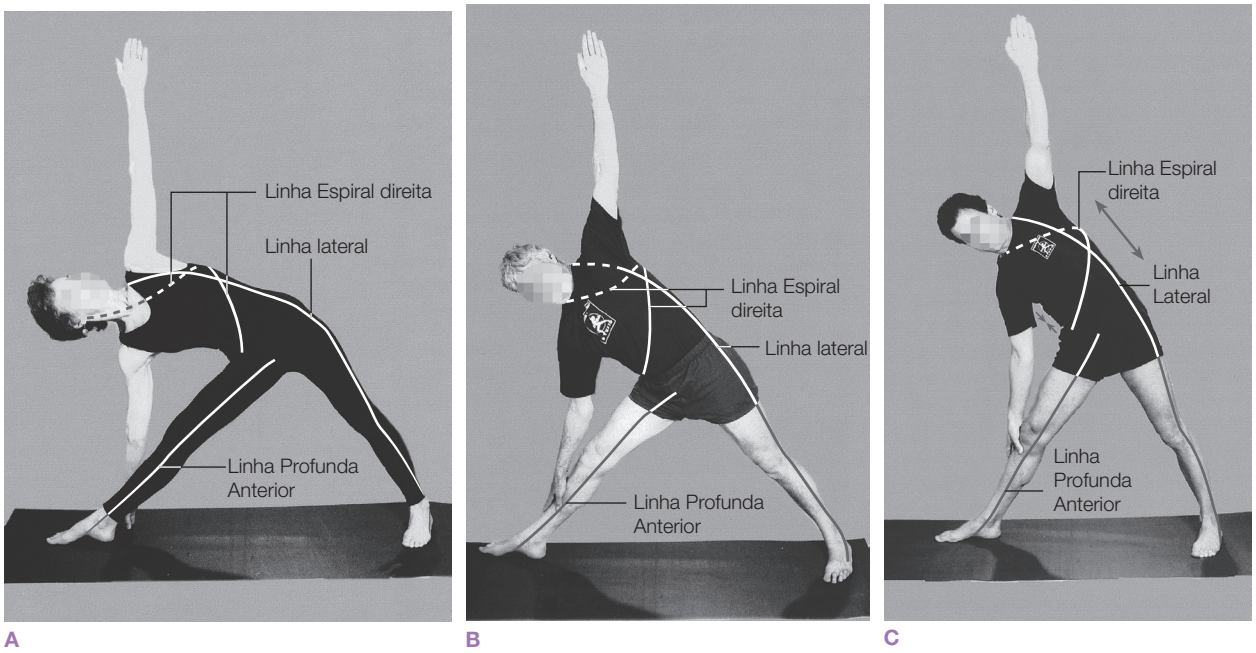

Figura 10.56 *Trikanasana* (Postura do triângulo) feita por (A) um professor experiente, (B) um aluno experiente, e (C) um aluno iniciante.

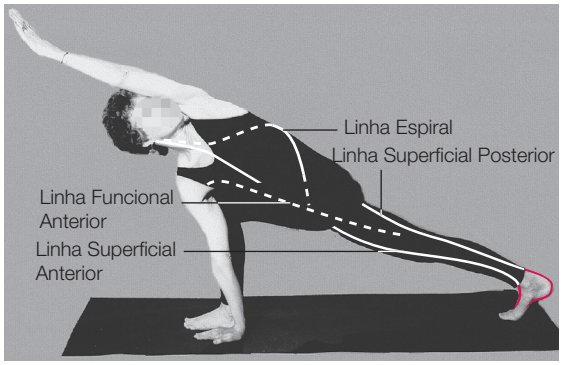

A

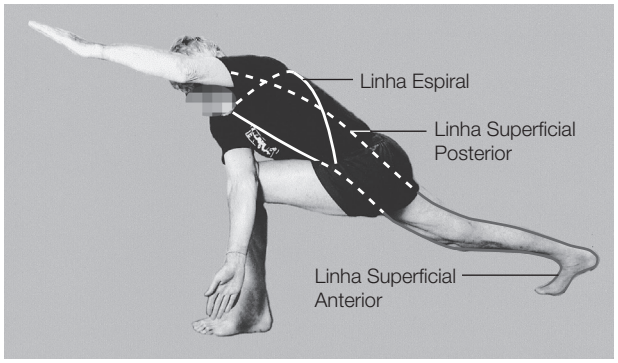

B

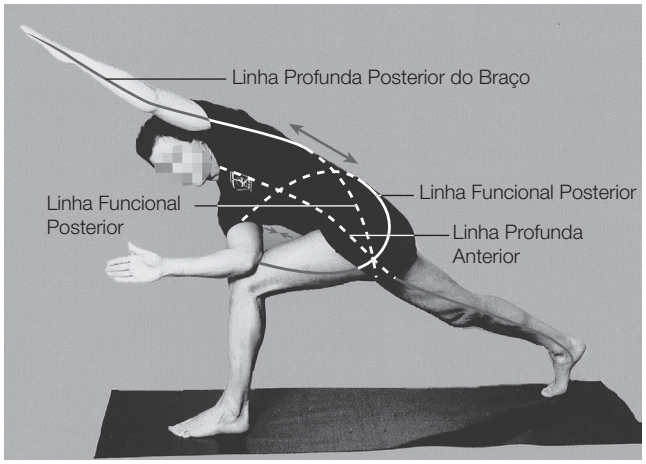

C

Figura 10.57 *Parivritta Parsvakonasana* (Postura invertida em ângulo lateral) feita por (A) um professor experiente, (B) um aluno experiente, e (C) um aluno iniciante.

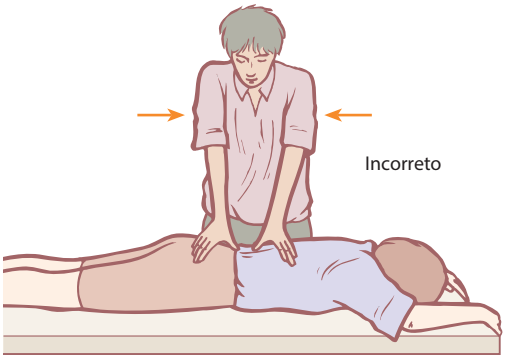

A

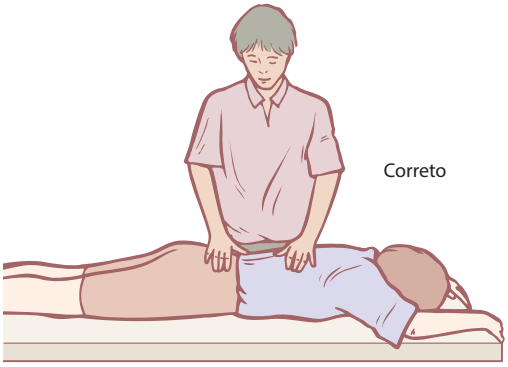

B

Figura 10.58 Qualquer pessoa que dependa dos polegares para criar pressão deve tomar cuidado para manter a Linha Profunda Anterior do Braço aberta e redonda. Colapso na parte superior da LPAB é uma garantia de problemas subsequentes na mão, no cotovelo, no ombro ou no pescoço.

Aikido ou rolamento no judô

Embora os membros sejam ósseos e angulares, os praticantes de artes marciais muitas vezes nos fazem pensar que seu corpo parece ser feito de borracha quando eles rolam sem esforço junto com pernas, braços e tronco. Há muitos rolamentos nas artes marciais asiáticas. Aqui discutimos um rolamento para a frente comum ao *aikido* e ao judô.

Nos termos dos Trilhos Anatômicos, podemos ver que em um rolamento para a frente o dedo mínimo

é a primeira margem do corpo que entra em contato com o chão ou a esteira, trazendo nossa atenção para a Linha Profunda Posterior do Braço (Fig. 10.59A). O corpo sustenta ou se orienta sobre essa linha (embora em um rolamento real pouco peso seja colocado sobre o braço), movendo a superfície da ulna na direção do tríceps.

À medida que o rolamento atinge a parte de trás do ombro, o bastão é transmitido do tríceps para o latíssimo do dorso, ou, nos termos dos Trilhos Anatômicos, da LPPB à sua extensão, a Linha Funcional Posterior. O corpo rola sobre a diagonal da LFP, sustentando então o peso de todo o corpo, atravessando a linha média das costas e no quadril oposto (Fig. 10.59B). A partir daí a Linha Lateral da perna sustenta o corpo, descendo pelo trato iliotibial e pelos fibulares conforme o pé oposto bate no chão e começa o processo de se levantar novamente (Fig. 10.59C).

Um rolamento também exige o equilíbrio adequado entre as Linhas Superficiais Anterior e Posterior, conforme o excesso de contração da LSP interfere na obtenção de uma forma suavemente arredondada para viajar pelas vértebras lombares, e um excesso de contração da LSA, que é muito comum nos estágios iniciais da aprendizagem, causa uma hiperextensão das cervicais superiores, tornando difícil desviar a cabeça e coordenar os músculos das costas.

Permanecer forte, aberto e consciente dessas linhas à medida que realizar o rolamento irá torná-la mais suave e segura. Por outro lado, ela se tornará algo difícil se você encurtar, enrijecer ou retrair essas linhas ao tentar realizar um rolamento.

O chute no caratê

A Figura 10.60A ilustra um chute de caratê para a frente. Ele envolve a contração da Linha Superficial Anterior para criar o pontapé, e o alongamento ao longo da Linha Superficial Posterior para que ele possa acontecer. Restrições em qualquer uma dessas linhas podem afetar a capacidade do aluno para realizar essa ação.

Observe também como os braços contrabalançam a perna flexionada. As duas Linhas Anteriores do Braço na esquerda flexionam o braço e o trazem transversalmente ao peito, enquanto as duas Linhas Posteriores do Braço abduzem o braço direito e estendem o cotovelo. A perna esquerda e o braço direito estão estabilizados em toda a parte da frente e de trás mediante as Linhas Funcionais para proporcionar uma base para a ação do

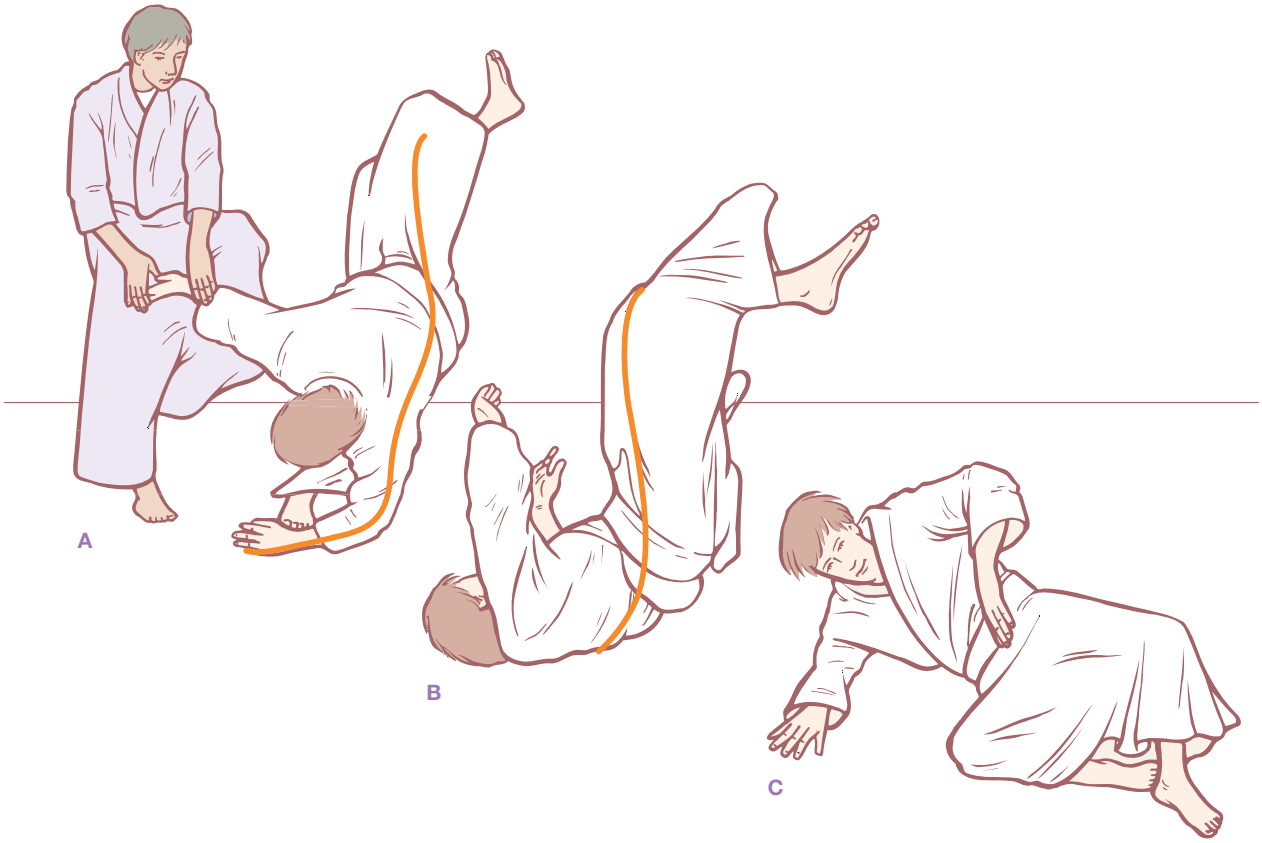

Figura 10.59 Um rolamento para a frente no *aikido* se dá ao longo da Linha Profunda Posterior do Braço, da Linha Funcional Posterior e da Linha Lateral.

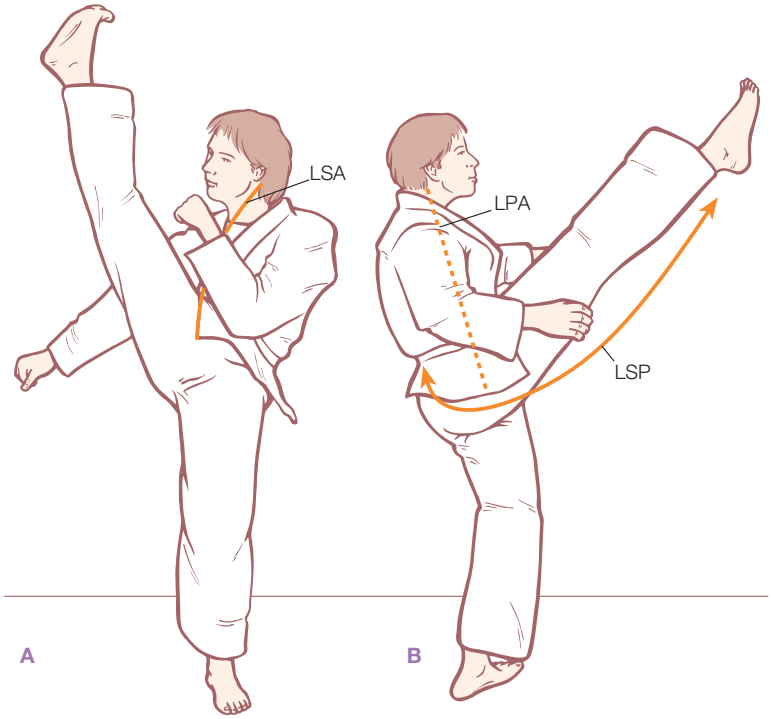

Figura 10.60 Chutes de caratê para a frente.

braço esquerdo e perna direita, onde a Linha Funcional Anterior adiciona força ao pontapé, e a Linha Funcional Posterior deve se alongar para permiti-lo.

De uma maneira menos óbvia, a Linha Profunda Anterior está envolvida na capacidade de fazer esse pontapé trabalhar para todo o corpo. Os adutores posteriores e o septo intermuscular posterior devem se alongar para permitir que o quadril flexione por completo sem inclinar a pelve posteriormente. Sobretudo, o iliopsoas está ativo ao flexionar o quadril e manter o fêmur em flexão. Qualquer um desses fatores pode criar uma força para baixo comprimindo a coluna vertebral. Na Figura 10.60B, um pontapé lateral semelhante, podemos ver esse efeito em ação. Os tecidos da LSA permanecem alongados, mas o *core* é, no entanto, tracionado para baixo. A parte da frente da coluna vertebral está claramente encurtada desde as cervicais anteriores até o assoalho pélvico.

Há alguns anos, tive o privilégio de trabalhar com um lutador olímpico da equipe britânica de caratê. Com membros longos (e muito rápido), esse senhor foi criado para trazer o ouro para casa, mas houve um problema – dar o pontapé causou uma dor cada vez mais acentuada e debilitante na parte inferior de suas costas. Minha primeira linha de investigação foi na LSP, pensando que a tensão dos isquiotibiais foi sendo repassada através do ligamento sacrotuberal ao sacro e à fáscia sacrolombar, causando algum tipo de compressão radicular. Quando esse caminho se revelou infrutífero, eu o observei mais uma vez dando um pontapé e vi o que deveria ter visto antes, o que vemos na Figura 10.60B, um ligeiro encurtamento no *core* do tronco quando ele deu o pontapé. Ao examinar as estruturas da LPA, determinei que as fibras superoexteriores do músculo psoas foram excessivamente trabalhadas, causando uma compressão da parte lombar da coluna vertebral (e, portanto, algum tipo de impacto), quando ele deu o pontapé. Ao trabalhar para nivelar a carga ao longo de todo o iliopsoas, fomos capazes de reduzir a compressão e aumentar a elasticidade da parte lombar da coluna vertebral, e então ele foi disputar uma medalha.

Na Figura 10.61, vemos o pontapé lateral. Aqui podemos observar a parte superior do corpo inclinando-se para fora da LSP da perna que está no chão. A Linha Lateral esquerda está encurtada em todo seu caminho que vai da lateral da cabeça à lateral do pé para fixar o corpo em forma de "Y". A altura do pontapé depende então da capacidade da LSP de se alongar na perna de apoio, a força da LL, sua capacidade de abdução e a capacidade do arco interior da perna que realiza o pontapé para se distanciar do ramo isquiopúbico e da parte lombar da coluna vertebral – em outras palavras, a extensibilidade da LPA, em particular nos adutores. Esse pontapé em particular também parece sustentar o tronco com a Linha Espiral superior esquerda, se enlaçando sob as costelas do lado direito desde o lado esquerdo da cabeça até o quadril esquerdo. Observe que a LL fornece pouca energia para dar o pontapé, ela é essencialmente uma linha de estabilização; a força

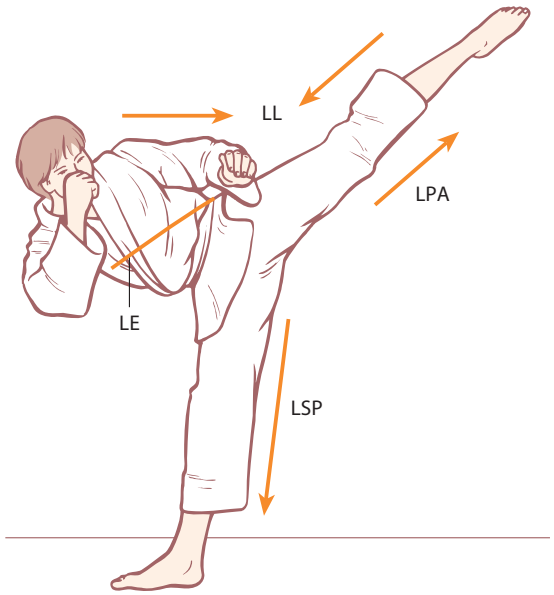

Figura 10.61 Chute de caratê lateral.

no pontapé, como com um cavalo, vem da combinação das linhas sagitais – os extensores da LSP e da LSA.

Resumo

Esses exemplos servem para mostrar algumas das direções nas quais o esquema dos Trilhos Anatômicos pode ser posto em ação. Obviamente, essas aplicações podem ser expandidas e dadas com mais detalhes, mas optamos por dar, neste livro introdutório, mais amplitude do que profundidade. Os princípios, porém, são os mesmos: procure as áreas onde o encurtamento fascial ou muscular está limitando o movimento e, em seguida, verifique o comprimento total das linhas em que essas estruturas específicas estão ativas e se manifestam. No outro lado da moeda, as regiões que estão frouxas ou têm um movimento demasiado/muito pouca estabilidade podem ser identificadas e fortalecidas de forma semelhante. Muitas vezes, o que é comumente identificado como um "glúteo médio fraco" é mais bem tratado como um problema de coordenação da Linha Lateral. Reforçar uma linha – de modo que ela como um todo responda de forma coordenada em vez de apenas um músculo específico – pode melhorar a estabilidade funcional.

Quando fizer uma avaliação funcional de um paciente ou aluno, como a FMS (Avaliação Funcional do Movimento), claro que é útil observar e avaliar quais estruturas específicas podem estar envolvidas em uma ação ou em sua restrição. Talvez os exemplos neste capítulo tenham convencido o leitor sobre o valor de se fazer também uma avaliação mais global do meridiano miofascial como parte desse processo. Observe os pacientes quando eles executarem uma ação, de preferência fique um pouco distante, de modo que todo o corpo esteja dentro do seu campo de visão. Avaliar o movimento a partir de sua visão periférica – desenvolvida originalmente, afinal de contas, para detectar o movimento – também pode ser útil, e às vezes é mais reveladora do que olhar diretamente para eles. Veja se uma ou mais dessas linhas não estão restringindo a circulação geral. Trabalhar com toda a linha na maioria das vezes traz uma maior liberdade, o que o trabalho apenas com a parte obviamente afetada deixará escapar.

Ressaltamos mais uma vez: o corpo não pensa, como geralmente fazemos, em termos de músculos individuais; o corpo pensa em termos de unidades neuromotoras individuais de uma a várias centenas de fibras musculares, recrutadas de forma coordenada, independentemente do músculo ao qual elas pertencem ostensivamente. A geração atual está presa ao conceito de músculos – mesmo depois de vinte anos tentando erradicar essa maneira de pensar, eu ainda conceitualizo em termos de nomes dos músculos –, mas as gerações vindouras vão ver o movimento de forma diferente. Os Trilhos Anatômicos são simplesmente uma maneira mais global para mapear a interação movimento/estabilidade. Praticar olhando dessa forma expande suas opções de treinamento e tratamento, permitindo que você veja toda a imagem do movimento, e não apenas as "partes" individuais.

Referências bibliográficas

1. Myers T, Frederick C. Stretching and fascia. In: Schleip R, Findley T, Chaitow L, et al, editors. Fascia, the tensional network of the human body. Edinburgh: Churchill Livingstone; 2012. p. 433–9.
2. Schleip R, Findley T, Chaitow L, et al, editors. Fascia, the tensional network of the human body. Edinburgh: Churchill Livingstone; 2012.
3. Fascial Fitness. On-line. [Acesso em 14 de janeiro de 2013]. Disponível em: http://www.fascial-fitness.de/en/.
4. Anatomy Trains. On-line. [Acesso em 14 de janeiro de 2013]. Disponível em: www.AnatomyTrains.com.
5. Myers T. Fascial fitness: training in the neuromyofascial web. On-line. [Acesso em 14 de janeiro de 2013]. Disponível em: www.ideafit.com/fitness-library/fascial-fitness.
6. Schleip R, Müller G. Training principles for fascial connective tissues: Scientific foundation and suggested practical applications. J Bodyw Mov Ther 2013;17:103–15.
7. Earls J, Myers T. Fascial release for structural balance. London: Lotus, Berkeley: North Atlantic; 2010.
8. Lindsey M, Robertson C. Fascia: clinical applications for health and human performance. New York: Delmar; 2008.
9. Wolff J, Wessinghage D. Das Gesetz der Transformation der Knochen. Berlin: Hirschwald; 1892.
10. Staubesand J, Li Y. Zum Feinbau der Fascia cruris mit besonderer, Berücksichtigung epi- und intrafaszialer, Nerven. Manuelle Medizin 1996;34:196–200.
11. Staubesand J, Baumbach KUK, Li Y. La structure fin de l'aponévrose jambiére. Phlebol 1997;50:105–13.
12. Jarvinen TA, Jozsa L, Kannus P, et al. Organization and distribution of intramuscular connective tissue in normal and immobilized skeletal muscles. An immunohisto chemical, polarization and scanning electron microscopic study. J Muscle Res Cell Motil 2002;23:245–54.

13. Wood TO, Cooke PH, Goodship AE. The effect of exercise and anabolic steroids on the mechanical properties and crimp morphology of the rat tendon. Am J Sports Med 1988;16:153–8.
14. Neuberger A, Slack H. The metabolism of collagen from liver, bones, skin and tendon in normal rats. Biochem J 1953;53:47–52.
15. Gracovetsky S. The spinal engine. New York: Springer Verlag; 1989.
16. Vleeming A, Stoeckart R. The role of the pelvic girdle in coupling the spine and the legs: a clinical-anatomical perspective on pelvic stability. In: Vleeming A, Mooney V, Stoechart R, editors. Movement, stability, and lumbopelvic pain, integration of research and therapy. Edinburgh: Elsevier; 2007. Ch 8.
17. Hamilton N, Weimar W, Luttgens K. Kinesiology: the scientific basis of human motion. New York: McGraw Hill; 2011.
18. Van der Waal JC. The architecture of connective tissue as parameter for proprioception – an often overlooked functional parameter as to proprioception in the locomotor apparatus. IJTMB 2009;2(4):9–23.
19. Barker D. The morphology of muscle receptors. In: Barker D, Hunt C, McIntyre A, editors. Handbook of sensory physiology, Vol II: Muscle receptors. New York: Springer Verlag; 1974.
20. Hoheisel U, Taguchi T, Mense S. Nociception: the thoracolumbar fascia as a sensory organ. In: Schleip R, Findley T, Chaitow L, et al, editors. Fascia, the tensional network of the body. Edinburgh: Churchill Livingstone; 2012.
21. Schleip R. Fascial plasticity – a new neurobiological explanation. Part 1. J Bodyw Mov Ther 2003;7(1):11–9.
22. Myers T, Frederick C. Stretching and fascia. In: Schleip R, Findley T, Chaitow L, et al, editors. Fascia, the tensional network of the human body. Edinburgh: Churchill Livingstone; 2012. p. 433–9.
23. Reeves ND, Narici MV, Maganaris CN. Myotendinous plasticity in aging and resistance exercise in humans. Exp Physiol 2006;91(3):483–98.
24. Kubo K, Kanehisa H, Miyatani M, et al. Effect of low-load resistance training on the tendon properties in middle-aged and elderly women. Acta Physiol Scand 2003;178(1):25–32.
25. Kawakami Y, Muraoka T, Ito S, et al. In vivo muscle fiber behavior during countermovement exercise in humans reveals a significant role for tendon elasticity. J Physiol 2002;540(2):635–46.
26. Roberts TJ, Marsh RL, Weyand PG, et al. Muscular force in running turkeys: the economy of minimizing work. Science 1997;75(5303):1113–5.
27. Wall ME, Banes AJ. Early responses to mechanical load in tendon: role for calcium signaling and gap junction intercellular communication. J Musculoskelet Neuronal Interact 2005;5(1):70–84.
28. Banes A, Archambault J, Tsuzaki M, et al. Regulating signaling and gene expression in tendon cells with mechanical load. Annual International Conference of the IEEE Engineering in Medicine and Biology – Proceedings 2002;1:429–33.
29. Renstrom P, Johnson RJ. Overuse injuries in sports. A review. Sports Med 1985;2(5):316–33.
30. Neuberger A, Slack H. The metabolism of collagen from liver, bones, skin and tendon in normal rats. Biochemical J 1953;53:47–52.
31. Magnusson SP, Langberg H, Kjaer M. The pathogenesis of tendinopathy: balancing the response to loading. Nat Rev Rheumatol 2010;6:262–8.
32. Vleeming A, Pool-Goudzwaard AL, Stoeckart R, et al. The posterior layer of the thoracolumbar fascia: its function in load transfer from spine to legs. Spine 1995;20:753.
33. Lee DG. The pelvic girdle. 3rd edn. Edinburgh: Elsevier; 2007.
34. Busquet L. Les chaînes musculaires. Vols 1-4. In: Frères M, Mairlot MB. Maîtres et clés de la posture. Paris: Frison-Roche; 1992.
35. Huijing PA. Intra-, extra-, and intermuscular myofascial force transmission of synergists and antagonists: effects of muscle length as well as relative position. International Journal of Mechanics in Medicine & Biology 2002;2:1–15.
36. Van der Waal JC. The architecture of connective tissue as parameter for proprioception – an often overlooked functional parameter as to proprioception in the locomotor apparatus. IJTMB 2009;2(4):9–23.
37. Shacklock M. Neurodynamics. Physiotherapy 1995;81:9–16.
38. Anatomy Trains courses. On-line [Acesso em 14 de janeiro de 2013] Disponível em: www.AnatomyTrains.com/courses.
39. Alexander RM. Making headway in Africa. Nature 1986;319:623–4.
40. Zorn A, Hodeck K. Walk with elastic fascia. In: Dalton E, editor. Dynamic Body. Oklahoma City: Freedom From Pain Institute; 2011.
41. Perry J, Burnfield JM. Gait analysis. 2nd ed. Thorofare, NJ: Slack Inc.; 2010.
42. Premkumar K. The massage connection: anatomy and physiology. Baltimore: Lippincott, Williams & Wilkins; 2004.
43. Musculino J. Kinesiology: the skeletal system and muscle function. St Louis: Mosby; 2006.
44. Fukunaga T, Kawakami Y, Kubo K, et al. Muscle and tendon interaction during human movement. Sport Sci Rev 2002;30(3):106–10.
45. Sawicki GS, Lewis CL, Ferris DP. It pays to have a spring in your step. Exerc Sport Sci Rev 2009;37(3):130–8.
46. Komi P, editor. Neuromuscular aspects of sport performance. Chichester: Blackwell Publishing; 2011.
47. Blazevich A. The stretch-shortening cycle. In: Cardinale M, Newton R, Nosaka K, editors. Strength and conditioning: biological principles and practical applications. Oxford: Wiley-Blackwell; 2011. p. 209–18.
48. Oschman J. Energy medicine in therapeutics and human performance. Edinburgh: Butterworth Heinemann; 2003.
49. Michaud T. Human locomotion: the conservative management of gait-related disorders. Newton: Newton Biomechanics; 2011.
50. Wolff J, Wessinghage D. Das Gesetz der Transformation der Knochen. Berlin: Hirschwald; 1892.
51. Kjaer M, Langberg H, Heinemeier K, et al. From mechanical loading to protein synthesis, structural changes and function in the human tendon. Scand J Med Sci Sports 2009;19(4):500–10.
52. Feldenkrais M. The potent self. Berkeley: Frog Books; 2002.

11 Análise estrutural

Será que vale a pena comparar relações posturais e estruturais de acordo com esses meridianos miofasciais? Será que essa informação pode resultar em estratégias de tratamento claras que resolvam e revertam padrões de compensação em todo o corpo? As tentativas de análises visuais objetivas e confiáveis entre os operadores de padrões posturais globais estão repletas de dificuldades, com poucas normas estabelecidas cientificamente.[1,2] No entanto, a análise do paciente em pé pode fornecer informação clínica útil. Este capítulo apresenta um método para se obter essas informações e colocá-las em uso. E para isso usamos apenas fotos de postura em pé; na prática, essas informações deveriam e poderiam ser corroboradas por uma história cuidadosamente ouvida, pela palpação e pela avaliação da marcha ou de outro movimento. 6-25

O mapa dos Trilhos Anatômicos foi primeiramente desenvolvido como uma ferramenta de avaliação visual para pacientes da Integração Estrutural (ver Anexo 2 sobre nosso método de Integração Estrutural). Este capítulo descreve a linguagem e o método de "leitura corporal" que empregamos em nossos seminários de treinamento, nos quais sistematicamente expandimos essa visão geral introdutória da avaliação da postura em pé. Embora esse processo seja mais fácil de assimilar quando ensinado pessoalmente, leitores atentos serão capazes de utilizar essa ferramenta com seus próprios clientes, pacientes, ou alunos, e aplicar os vários protocolos terapêuticos de uma maneira global e progressiva.

Essa ferramenta de avaliação baseia-se no conceito de "tensegridade" apresentado no final do Capítulo 1. Terapeutas que buscam alinhamento biomecânico e outras formas de eficiência do movimento, assim como a alfabetização cinestésica (uma percepção correta do lugar que nosso corpo ocupa no espaço e de como ele se move), ou até mesmo o alívio psicossomático, deveriam considerar as propriedades incomparáveis que a geometria da tensegridade compartilha com o corpo humano. Estas incluem a capacidade particular da tensegridade para "relaxar no comprimento", bem como suas propriedades distributivas, acomodando tensão ou trauma local pela dispersão mediante pequenos ajustes ao longo de todo o sistema (ver Fig. 1.50).

À medida que os pacientes resolvem padrões disfuncionais, eles se aproximam mais de um equilíbrio de "tensegridade fascial coordenada" entre as linhas, criando um "neutro" resiliente e estável em torno do qual ocorre o movimento. Quando a tensão acumulada é dispersada, trazendo a eficiência e o alívio desejados, os suportes dos ossos parecem literalmente flutuar dentro de uma matriz equilibrada de tecidos de colágeno tênsil, incluindo o leito ligamentar mais estreitamente aderente, bem como o sistema miofascial parietal disposto nos meridianos longitudinais que são o assunto deste livro.

Esse tipo de modelagem da estrutura humana é um processo bem recente, mas certa sofisticação já está presente nos modelos de tensegridade de Tom Flemons (www.intensiondesigns.com – Fig. 11.1). A relação entre ossos, miofáscia e ligamentos fica ainda mais próxima quando o icosaedro de tensegridade comum é modificado para se aproximar da Figura 11.2, que tem o mesmo grupo de relações, apenas com suas inserções deslocadas: um processo que podemos ver acontecendo com a rede de tecido conjuntivo *in vivo* nos filmes do Dr. J-C. Guimberteau (Figs. 1.70-1.72).

Tensegridade fascial implica uniformidade do tônus – com compensações para as diferenças de tipo de fibra muscular e variações de densidade que vão da superficial à profunda – ao longo de cada linha e entre as linhas. Pequenas histórias e observação clínica informal sugerem que induzir esse mesmo tônus produz aumento do comprimento, alívio, generosidade do



Figura 11.1 Os maravilhosos e variados modelos de Tom Flemons (www.intensiondesigns.com) demonstram claras semelhanças com os padrões posturais humanos de resposta e compensação. Com cada iteração, esses modelos se tornam mais sofisticados; modelos mais complexos aparecem no site conforme eles são desenvolvidos.

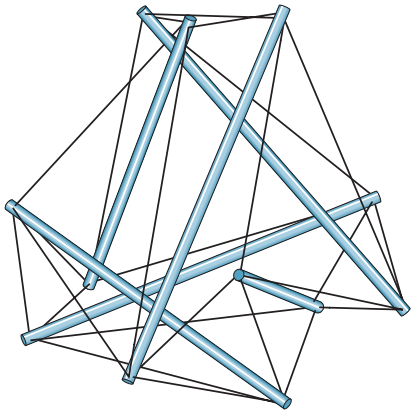

Figura 11.2 O icosaedro de tensegridade mostrado na Figura 1.50A é comumente usado pelos defensores da tensegridade como um modelo de demonstração simples. Ilustramos aqui o mesmo modelo, e como as extremidades das cavilhas estão mais próximas umas das outras, a mesma construção se torna um tetraedro truncado. O funcionamento de nosso corpo se assemelha a este modelo ainda bem simplificado. O resultado é em (1) uma estrutura mais estável, menos deformável, (2) a parte longa dos elásticos corre paralela às cavilhas, assim como a maioria das nossas miofáscias corre paralela aos ossos, especialmente nos membros, e (3) os elásticos curtos que estão unindo as extremidades dos ossos assemelham-se aos ligamentos articulares. Dê um solavanco em um dos ossos, como em um acidente, e a tensão será transferida fortemente a esses ligamentos.

movimento e adaptabilidade para o paciente, tanto em termos somáticos como psicossomáticos. Para que nós e nossos pacientes alcancemos esse nível, devemos primeiro ter uma leitura precisa do ponto onde o esqueleto está literalmente em relação às suas minúsculas, mas muitas vezes reveladoras, aberrações provenientes do equilíbrio simétrico vertical. Isso nos permitirá mapear com precisão os meridianos e os componentes de tecidos moles necessários para melhorar o estado de equilíbrio e sustentação. 1-2

A primeira seção deste capítulo estabelece o procedimento para avaliar uma determinada postura usando os meridianos miofasciais, enfatizando a descrição precisa da posição do esqueleto. O corpo principal do capítulo analisa a postura em pé de vários "pacientes", e este procedimento é usado para gerar a estratégia de uma ou de várias sessões. A parte final deste capítulo esboça certos elementos mais subjetivos da "leitura corporal" ou do processo de mapeamento dos Trilhos Anatômicos.

Método de avaliação postural global

Muitas formas de manipulação orientada estruturalmente usam uma análise da postura em pé como um guia na formação de uma estratégia de tratamento. Osteopatas, quiropraxistas, fisioterapeutas, terapeutas de tecidos moles, e educadores do movimento tais como Alexander e professores de ioga têm usado várias grades, fios de prumo e gráficos para ajudar a avaliar a simetria e o alinhamento do paciente.[3-6] Nossa própria abordagem e nosso vocabulário enfatizam as inter-relações dentro do corpo da pessoa, em vez de sua relação com qualquer outra pessoa ou com um ideal platônico. Por essa razão, as fotografias que usamos não apresentam essa referência externa – com exceção, evidentemente, da linha de gravidade conforme representada na orientação da imagem.

É importante "expor", e não "impor" o uso adequado do corpo. Não há como evitar a ideia de que existem benefícios em um agradável alinhamento na posição vertical dentro do campo gravitacional forte e sem sombras da terra. No entanto, a conveniência de qualquer forma convincente de simetria esquerda/direita ou até mesmo de uma postura "reta" em um paciente é muito mais duvidosa. Alinhamento e equilíbrio são dinâmicos e neurologicamente adaptativos, não estáticos e biomecanicamente fixados. Os reflexos posturais e a conexão emocional com a tensão muscular permanecem bastante profundos na estrutura do movimento do cérebro. Relações estruturais eficientes devem, portanto, ser expostas e resolvidas pelos pacientes, e não impostas a eles. A ideia é ajudar o paciente no processo de "crescer além do padrão", não encaixá-lo em um ideal postural particular. O primeiro alivia a tensão e

leva a novas descobertas; o último acumula mais tensão àquela que já está lá.

O objetivo ao se fazer esse tipo de análise é entender o padrão – a "história", se assim preferirem – inerente ao arranjo musculoesquelético de cada pessoa, ainda que para tal tarefa seja possível utilizar algum método analítico. Usar esse tipo de análise apenas para identificar as "falhas" posturais para correção vai realmente limitar o pensamento do terapeuta e o empoderamento do paciente.

Uma vez que o padrão subjacente das relações foi compreendido, qualquer (ou vários) método de tratamento pode ser empregado para resolver o padrão. Aplicar os meridianos miofasciais dos Trilhos Anatômicos à postura em pé é um passo vital nesse processo de compreensão dos padrões estruturais do colapso e do encurtamento, mas não é o primeiro passo. A próxima seção expõe os cinco passos do método de análise estrutural:

1. Descreva a **geometria do esqueleto** (onde está o esqueleto no espaço, e quais são as relações intraesqueléticas?).
2. Avalie o **padrão do tecido mole** que cria ou mantém essa posição (músculos individuais, fáscias ou meridianos miofasciais).
3. Sintetize na medida do possível uma **história de integração** que justifique muitos dos padrões globais.
4. Pense em uma **estratégia** de curto ou de longo prazo para resolver os elementos indesejáveis do padrão.
5. **Avalie e reveja** a estratégia à luz dos resultados observados e as descobertas da palpação.

Passo 1: um vocabulário posicional

Terminologia

Para descrever a geometria do esqueleto – a posição do esqueleto no espaço – desenvolvemos uma linguagem simples, intuitiva, mas não ambígua, que pode ser utilizada para descrever qualquer posição no espaço, mas que usamos aqui para descrever as relações interósseas na postura em pé. O vocabulário foi criado pelo nosso antigo colega Michael Morrison.[7] Essa linguagem tem a dupla vantagem de fazer sentido (e, assim, empoderar) os clientes, alunos e pacientes, e de ser capaz de fornecer detalhes suficientes que satisfaçam o diálogo mais exigente entre terapeuta e terapeuta ou terapeuta e mentor. Ela tem a desvantagem da não conformidade com a terminologia médica padrão (p. ex., "varo" e "valgo", ou um pé "pronado"). Como esses termos são frequentemente usados de formas contraditórias ou imprecisas, essa desvantagem pode ser uma vantagem ao longo do tempo.

Os quatro termos aqui empregados são: "*inclinação*", "*curva*", "*rotação*" e "*deslocamento*". Os termos descrevem a relação de uma porção óssea do corpo com outra ou, às vezes, com a linha de gravidade, horizontal, ou alguma outra referência externa. Eles são modificados com adjetivos posicionais padrão: "*anterior*", "*posterior*", "*esquerda*", "*direita*", "*superior*", "*inferior*", "*medial*" e "*lateral*". Esses modificadores, sempre que houver qualquer ambiguidade, referem-se à parte de cima ou à parte da frente da estrutura nomeada. "Esquerda" e "direita" sempre se referem à esquerda e à direita do paciente, e não do observador.

Como exemplos, em uma inclinação lateral esquerda da cabeça, o topo da cabeça iria inclinar-se para a esquerda, e a orelha esquerda se aproximar do ombro esquerdo. Um deslocamento posterior da caixa torácica em relação à pelve significa que o centro de gravidade da caixa torácica está localizado atrás do centro de gravidade da pelve – uma postura comum para as modelos de moda. Em uma rotação da caixa torácica para a esquerda em relação à pelve, o esterno se voltaria mais para a esquerda do que a sínfise púbica (enquanto os processos espinhosos torácicos podem ter se movido para a direita na parte de trás). Rotação medial do fêmur significa que a frente do fêmur está voltada para a linha média. Esse uso de modificadores é, naturalmente, uma convenção arbitrária, mas que faz sentido intuitivo para a maioria dos ouvintes (Fig. 11.3).

Uma força dessa terminologia é que esses termos podem ser aplicados em uma rápida descrição geral das principais características da postura, ou usados de forma muito precisa para trazer à tona o complexo intersegmental, intrapélvico, a cintura escapular, ou os relacionamentos intertarsais.

Comparado com o quê?

Como os termos são principalmente empregados sem referência a uma grade externa ou ideal, é muito importante deixar claro *quais* são as duas estruturas que estão sendo comparadas. Veja um exemplo comum, mas que leva a muitos mal-entendidos: o que queremos dizer com "inclinação anterior da pelve" (às vezes chamada na fisioterapia uma "rotação anterior" da pelve, mas em nossa terminologia será uma "inclinação anterior")?

Mesmo pensando que compartilhamos um entendimento comum do que constitui uma inclinação anterior da pelve, continuamos abertos à confusão, a menos que a pergunta "Comparado com o quê?" seja respondida. Se a inclinação da pelve for sempre comparada com a linha horizontal do chão, por exemplo, essa leitura não vai nos levar a protocolos proveitosos de tratamento da miofáscia do fêmur-pelve, uma vez que esses tecidos relacionam a pelve com o fêmur, não a pelve com o chão (Fig. 11.4). Uma vez que o fêmur

A B C

Figura 11.3 Estas posturas deliberadamente exageradas mostram (A) um deslocamento da pelve para a esquerda em relação aos pés, um deslocamento das costelas para a direita em relação à pelve, e um deslocamento da cabeça para a esquerda em relação às costelas. Note-se que a cabeça não está deslocada em relação à pelve. Embora não possamos vê-las diretamente, podemos presumir várias curvas na coluna vertebral. A pelve tem uma inclinação à direita, e a cabeça e os ombros têm uma inclinação à esquerda. Em (B), vemos um deslocamento anterior da cabeça em relação às costelas, e um deslocamento anterior das costelas em relação à pelve. Isso envolve curvas posteriores tanto na curva lombar como na cervical, bem como rotações laterais em todos os quatro membros. A pelve parece ter uma inclinação anterior, mas nem as costelas nem a cabeça estão inclinadas em relação ao chão. Em (C), podemos ver uma inclinação da pelve à esquerda, uma inclinação da caixa torácica e da cintura escapular à direita, e uma inclinação da cabeça à esquerda, com uma curva simultânea das vértebras lombares à esquerda e uma curva nas vértebras torácicas à direita. O fêmur direito mostra uma rotação lateral enquanto o esquerdo demonstra uma rotação medial em relação à tíbia.

também pode ser em geral inclinado anteriormente, a pelve pode com facilidade estar (e muitas vezes é o suficiente) inclinada anteriormente em relação ao chão e, ao mesmo tempo, estar posteriormente inclinada em relação ao fêmur (Fig. 11.4C). Ambas as descrições são precisas, desde que o ponto de referência seja acordado – mas, na prática, muitas vezes a confusão reina sobre este ponto.

Definições: inclinação, curva, deslocamento e rotação

- ***Inclinação***. "Inclinação" descreve desvios simples em relação à vertical ou horizontal, em outras palavras, uma parte do corpo ou elemento esquelético está mais alta de um lado do que do outro. Embora a inclinação pudesse ser descrita como uma rotação de uma parte do corpo em torno de um eixo horizontal (esquerda-direita ou A-P), "inclinação" tem um significado comum prontamente entendido, como na Torre de Pisa. A "inclinação" é modificada pela direção para a qual o topo da estrutura está inclinado. Assim, em uma inclinação lateral esquerda da cintura pélvica, o osso do quadril direito do paciente estaria superior ao esquerdo, e o topo da pelve apontaria para a esquerda do paciente (Fig. 11.5A). Uma inclinação anterior da cintura pélvica envolveria o osso púbico inferior em relação às espinhas ilíacas posteriores, e uma inclinação posterior implicaria o oposto (Fig. 11.5B). Em uma inclinação da cabeça para o lado direito, a orelha esquerda estaria mais elevada do que a direita, e os planos do rosto se inclinariam para a direita (Fig. 11.5A). Em uma inclinação posterior da cabeça, os olhos se voltariam para cima, a parte de trás da cabeça se aproximaria dos processos espinhosos do pescoço, e o topo da cabeça se moveria posteriormente (Fig. 11.5B). Na Figura 11.4C, a perna como um todo está

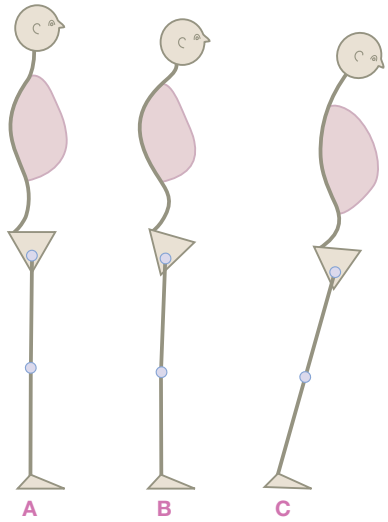

Figura 11.4 Em (A), a postura "neutra" está representada de forma mais ou menos esquemática. Se aceitamos a convenção desses esquemas, podemos ver que em (B), a pelve está anteriormente inclinada – o topo da pelve se inclina para a frente – tanto em relação ao fêmur *quanto* em relação ao chão. Em (C), vemos a situação comum, mas geralmente mal avaliada, da pelve que está anteriormente inclinada em relação ao solo, mas *posteriormente* inclinada em relação ao fêmur. "Comparada com o quê?" é uma questão significativa.

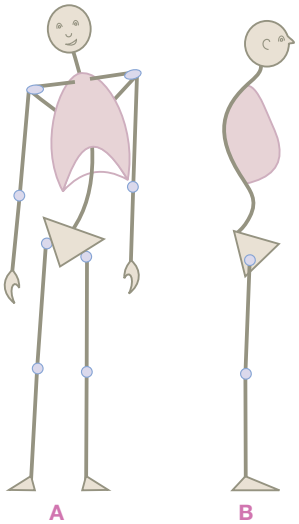

Figura 11.5 Em (A), a pelve está inclinada à esquerda, por causa da perna esquerda curta. Isso resultou em uma curva de compensação no lado direito da coluna vertebral, inclinação da cintura escapular à direita, e deslocamento da caixa torácica à esquerda em relação à pelve. Em (B), vemos uma inclinação anterior da pelve, com uma curva posterior das vértebras lombares e um deslocamento anterior da cabeça por causa de uma curva anterior na parte torácica superior da coluna vertebral. O pescoço está assim anteriormente inclinado, e apenas por uma curva posterior acentuada das cervicais superiores este indivíduo é capaz de manter os olhos voltados para a frente horizontalmente – compare com a Figura 11.3B.

anteriormente inclinada, e a pelve está posteriormente inclinada em relação a ela. A cabeça nesse diagrama está anteriormente inclinada – olhando para baixo – o que é uma posição equivalente à pelve na Figura 11.4B. Portanto, nossa terminologia aplica-se de forma consistente a todo o corpo. A inclinação é comumente aplicada à cabeça, cintura escapular, caixa torácica, pelve e ossos tarsais dos pés. Ela pode ser usada de forma ampla, como "uma inclinação do lado direito do tronco em relação à gravidade", ou de forma muito específica, como "uma inclinação anterior da escápula esquerda em relação à direita" ou "uma inclinação posterior dos ossos do quadril direito em relação ao sacro" ou "uma inclinação medial do navicular em relação ao tálus". Mais uma vez, para maior clareza na comunicação e na tradução exata dessa linguagem na estratégia dos tecidos moles, é muito importante compreender com o que o termo usado está relacionado: uma "inclinação anterior da pelve em relação ao fêmur" é uma observação útil, uma simples "inclinação pélvica anterior" dá margem a confusão.

- ***Curva.*** Uma "curva" é uma série de inclinações que resultam em uma curva, geralmente aplicada à coluna vertebral. Se a parte lombar da coluna vertebral é o lado curvado, isso pode ser descrito como uma série de inclinações entre cada uma das vértebras lombares, o que geralmente resumimos como uma curva – ambos os lados, para a frente ou para trás. Na curva à direita na Fig. 11.5A, o topo da L1 se volta mais para o lado direito do paciente do que o topo da L5. A curvatura lombar normal tem, assim, uma curva para trás, e a parte torácica da coluna vertebral normal, uma curva para a frente. Muitas vezes, a coluna vertebral lordótica pode ser descrita como um "excesso de curva posterior nas vértebras lombares inferiores", ou pode ser especificada com mais detalhes. Uma curvatura lombar forte, mas baixa, pode ser distinguida na investigação como: "as vértebras lombares têm uma forte curva posterior da L5 até a S1 perto da L3, mas têm uma curva anterior da L3 até a T12". Na coluna vertebral, a diferença essencial entre uma inclinação e uma curva é se o desvio do "normal" ocorre em um único segmento ou em múltiplos segmentos. Se a caixa torácica está inclinada para a direita, podemos presumir que ou a pelve está igualmente inclinada para a direita, de modo que as lombares cursam em linha reta ou, mais provavelmente, como na Figura 11.5A, a parte lombar da coluna vertebral tem uma curva à di-

reita. Além disso, a mecânica da coluna vertebral determina que a curva à esquerda nas vértebras lombares muito provavelmente envolve a tendência para uma rotação à direita de algumas dessas vértebras. A coluna vertebral pode ter uma curva não compensada, mas geralmente tem duas curvas que se compensam, e padrões mais complexos da coluna vertebral como, por exemplo, a escoliose, podem ter três ou até quatro curvas ao longo das duas dúzias de segmentos vertebrais.

- ***Rotação***. Na postura em pé, as rotações geralmente ocorrem em torno de um eixo vertical no plano horizontal, tanto que muitas vezes são aplicadas, por exemplo, ao fêmur, à tíbia, pelve, coluna vertebral, cabeça, ao úmero ou à caixa torácica. As rotações indicam a direção para a qual a frente da estrutura mencionada está apontando. Por exemplo, em uma rotação da cabeça para a esquerda (em relação à pelve), o nariz ou o queixo teriam de olhar à esquerda do osso púbico (Fig. 11.6A). Na Figura 11.6A, *tanto* a cabeça *como* a caixa torácica giram à direita em relação à pelve. Em relação à rotação, a cabeça e a caixa torácica são neutras uma à outra. Fazer essa observação é fundamental para a estratégia: tentar girar a cabeça dessa pessoa de volta para a posição neutra usando os músculos do pescoço não daria certo; são as estruturas entre as costelas e a pelve que governam esse padrão de rotação. Observe que, se a caixa torácica foi girada à esquerda em relação à pelve, a cabeça pode ser girada à direita em relação à caixa torácica e ainda ser neutra em relação à pelve ou aos pés (Fig. 11.6B). Nesse caso, a estratégia terapêutica deveria considerar a torção/desequilíbrio rotacional tanto no tecido cervical como no tecido lombar (bem como nas estruturas ombro-eixo) para resolver esse padrão mais complexo. Nas estruturas emparelhadas, usamos rotação medial ou lateral (Fig. 11.6C). Embora esta também seja usada em relação à rotação do fêmur ou do úmero, estendemos este vocabulário a todas as estruturas. O que é comumente chamado de escápula "protraída" seria, em nosso vocabulário, uma escápula "medialmente girada", uma vez que a superfície anterior da escápula gira para estar de frente à linha média. O calcâneo medialmente girado muitas vezes acompanha o que é comumente chamado pé "pronado" (que poderíamos chamar, e não apenas para ser confuso, um pé "medialmente inclinado").
- ***Deslocamento***. "Deslocamento" é um termo mais amplo, mas ainda útil para deslocamentos do centro de gravidade de uma parte (direita-esquerda, anterior-posterior, superior-inferior). Na dança balinesa e tailandesa há vários deslocamentos da cabeça – movimento de um lado para o outro enquanto os olhos permanecem na horizontal. A caixa torácica pode igualmente se deslocar para trás ou para o lado enquanto se mantém relativamente vertical em relação ao solo (Fig. 11.7A e B). Claro que a maioria desses deslocamentos envolve inclinações e curvas, e muitas vezes também acompanha rotações. Podemos usar a terminologia para especificar essas relações particulares quando isso for necessário, mas descobrimos que frases como "deslocamento lateral esquerdo da caixa torácica" ou "a cabeça é deslocada para a direita em relação à pelve" são um atalho útil ao se fazer uma avaliação inicial. A escápula móvel está comumente deslocada em qualquer uma das seis direções modificadoras. A pelve em geral é descrita como estando anteriormente (como na Fig. 11.7A) ou posteriormente deslocada em relação ao maléolo, estando claro que algumas inclinações devem ocorrer ao longo do caminho na parte superior ou inferior da perna para que isso aconteça. O ombro protraído envolve um deslocamento lateral da escápula sobre as costelas, adicionando uma rotação medial conforme ele desliza em torno da caixa torácica. Uma ampla orientação pode ser descrita como um deslocamento lateral do pé em relação aos quadris. O joelho varo envolve um deslocamento lateral (e, provavelmente, uma rotação medial também) dos joelhos. Nenhum desses termos é mutuamente exclusivo. A caixa torácica pode ter seu centro de gravidade

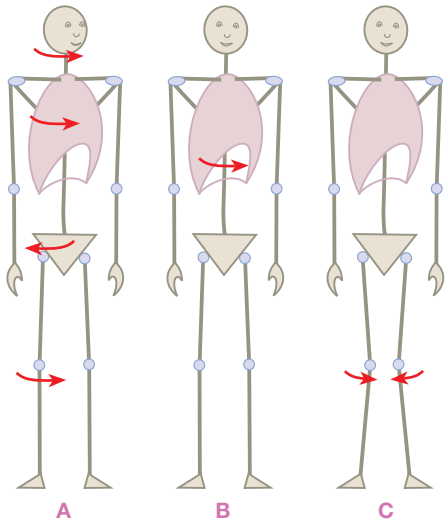

Figura 11.6 As rotações ocorrem sempre no plano horizontal em torno de um eixo vertical e, por conseguinte, são modificadas apenas à esquerda ou à direita (para estruturas axiais – (A)) ou medial e lateral (para estruturas emparelhadas – (C)). As rotações frequentemente se opõem umas às outras desde a base (A). Uma rotação no meio, como em (B) (ou simulada na Fig. 11.3A), não é tão simples quanto parece para se desenrolar.

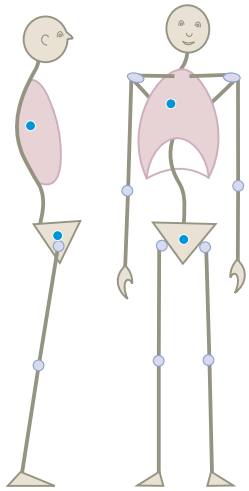

Figura 11.7 Em (A), há uma inclinação anterior das pernas que resulta em uma pelve anteriormente deslocada em relação aos pés, mas a pelve tem uma inclinação posterior em relação ao fêmur. A caixa torácica nesta representação está deslocada para trás em relação à pelve, e a cabeça está deslocada para a frente em relação à caixa torácica, em um padrão que é infelizmente comum no mundo ocidental. Observe que as costelas estão bastante neutras em relação aos pés, e a cabeça está bastante neutra em relação à pelve. Desfazer esse padrão envolve a liberação dos tecidos moles em quase todos os segmentos do corpo. Em (B), vemos a pelve neutra em relação aos pés, mas as costelas estão deslocadas à direita em relação à pelve, e a cabeça está deslocada à esquerda em relação às costelas. A pelve e a cabeça estão, portanto, relativamente neutras, mas conforme você começar a deslocar a caixa torácica sobre a pelve por meio da manipulação ou de treinamento, a cabeça geralmente vai se deslocar à esquerda em relação à pelve, exigindo trabalho entre as costelas e a cabeça.

deslocado em relação à pelve, com ou sem inclinação e, também, com ou sem rotação. Identificar um evento não exclui os outros.

Mais alguns detalhes

Esse vocabulário simples, porém abrangente, permite um esboço rápido ou pode ser usado para descrever minuciosamente uma série de relacionamentos. Em nosso esboço rápido, o que no início pode ser apresentado como uma evidente "cintura escapular inclinada à direita" (como na Fig. 11.5A) pode ser visto, com um exame mais detalhado, como "uma cintura escapular inclinada à direita com uma inclinação anterior e uma rotação medial na escápula direita, e uma escápula deslocada medialmente à esquerda". Isso permite ao terapeuta ser mais detalhado ou mais geral de acordo com a necessidade. A descrição pode ser anotada rapidamente, e transmitida de forma mais precisa a outro terapeuta ou mentor em um telefonema ou e-mail quando se procura auxílio ou se descreve uma estratégia bem-sucedida que os outros podem seguir.

Em relação a esse nível maior de detalhe, vale a pena se concentrar na coluna vertebral, ombros e pés para deixar claro como esse vocabulário pode ser aplicado de forma consistente. Como observado, poderíamos dar uma descrição geral (p. ex., "a coluna vertebral no tronco geralmente está girada à direita"), ou poderíamos preenchê-la com qualquer nível de detalhe necessário (p. ex., "a coluna vertebral está deslocada para o lado esquerdo e tem uma rotação à direita que vai do sacro até a L3, inclinada do lado direito e girada do lado esquerdo da L3 até T10, e girada à direita a partir de T10 até T6, curvada para a frente nas vértebras torácicas superiores, e novamente girada à esquerda nas cervicais para fazer com que a cabeça se volte para a mesma direção da pelve"). O esboço geral é bastante útil para se ter um controle global sobre quais meridianos miofasciais podem estar envolvidos. Nos planos de tratamento, as descrições mais detalhadas auxiliam em uma determinada estratégia para desgirar as vértebras e dar uma atenção especial ao músculo local ou até mesmo às tiras musculares específicas. 6-26

Ombros

Embora em um esboço geral a cintura escapular possa ser descrita como um todo, por exemplo, inclinação à esquerda ou à direita, ou deslocamento superior, uma estratégia mais bem fundamentada exige uma descrição muito mais detalhada das clavículas, das escápulas e dos úmeros.

As escápulas são particularmente interessantes por causa de sua grande mobilidade. A simples descrição de um ombro como "protraído" ou "retraído" pode levar a uma perda fácil, e mesmo necessária, do detalhe que está no cerne da especificidade dos tecidos moles. Imagine uma escápula descrita da seguinte forma: "a escápula direita está girada medialmente, anteriormente inclinada e posteriormente deslocada" (Fig. 11.8). O termo "protraída" pode ser aplicado a essas escápulas, mas não distingue o grau de rotação medial, ou especifica a inclinação anterior, ou como o ombro estava posicionado no eixo A-P sobre a caixa torácica. Todas essas características, no entanto, têm implicações significativas para se compreender como a pessoa usa esse padrão e, portanto, para a nossa estratégia de trabalho. Um ombro deslocado lateralmente nos levaria direto ao serrátil anterior ou à fáscia subescapular, ou às tiras superiores do peitoral menor. A inclinação anterior nos enviaria para a parte inferior do peitoral menor e da fáscia clavipeitoral. O deslocamento posterior nos levaria a criar estratégias para o trapézio médio e trabalhar um pouco mais a axila. Com esse nível de descrição, nos aproximamos de nosso trabalho com uma precisão muito maior. Ele também permite um discurso para todo o campo do trabalho corporal em que o pensamento lógico pode deslocar o pensamento mágico.

Figura 11.8 Aqui vemos ombros que estão posteriormente deslocados – em relação à caixa torácica – mas, em seguida, girados medialmente para trazer a glenoide anteriormente à margem vertebral, fazendo com que a face anterior da escápula se volte mais para a linha média; por isso, uma "rotação medial" da escápula é uma parte essencial da protração.

Pés

O pé plantígrado humano é complexo o suficiente para justificar uma atenção especial. Quando usamos "rotação" para descrever a cabeça ou a coluna vertebral, temos um bom senso intuitivo do que isso significa. O mesmo vale para as inclinações da pelve e da cintura escapular, e rotações do úmero e do fêmur. Quando chegamos aos pés, no entanto, o longo eixo dos metatarsos e do próprio pé é horizontal. Portanto, "rotação lateral" do pé vai designar que os dedos são mais laterais do que os calcanhares –, mas precisamos dizer: "em relação a quê?" Será que a rotação ocorre no próprio pé, no tornozelo, no joelho, ou no quadril?

Se a parte superior do pé é mais distante lateral do que a sola, e o peso se desloca para o lado de fora (um pé em supinação), podemos dizer que ele é "lateralmente inclinado". Por outro lado, a inclinação para o interior do pé seria "inclinado medialmente" (ver Fig. 9.49). Nos extremos desses padrões, também podemos ter uma "rotação" *no interior* do pé, o que significa que os metatarsos apontam mais lateral ou medial do que o calcanhar. E de uma forma pedante, a pessoa com joanetes pode ser descrita como tendo um "hálux girado lateralmente" ou um "dedão lateralmente girado" (ou seja, o uso da linha mediana do corpo, em vez da linha mediana do pé, como referência).

Como na maioria das vezes o calcâneo é a chave para a sustentação da parte de trás do corpo e da articulação sacroilíaca, temos também alguns exemplos de descrição do calcâneo. Para a pessoa que tem a parte superior do calcâneo mais em direção à linha mediana do corpo do que à linha inferior diríamos que ela tem o "calcâneo medianamente inclinado". Se o calcâneo tem o lado lateral mais para a frente do que o lado medial, de modo que a frente do osso está voltada mais medialmente, ele deveria ser chamado – de forma sistemática, mas um pouco contraintuitiva – um "calcâneo girado medialmente (em relação à tíbia ou ao antepé)". Essa rotação medial e/ou inclinação medial muitas vezes acompanha o chamado pé pronado, o padrão de arco caído, mas é o quanto de cada um que vai orientar sua estratégia. Deslocar o "freio" da Linha Superficial Posterior em torno do calcâneo é vital para a restauração do arco, bem como para o alongamento do *lado de fora* do pé, ao longo da faixa lateral da fáscia plantar.

O domínio dessa linguagem exige apenas algumas horas de prática, e algumas semanas de uso regular das anotações para que se tenha uma razoável habilidade com o processo. Naturalmente, uma linguagem mais usual tal como "arcos baixos" ou "pés pronados" pode ser usada quando atender às necessidades do momento, mas o retorno a essa terminologia pode ser usado em uma discussão, ou para resolver uma ambiguidade de forma mais simples e precisa. Ela também tem uma gentil neutralidade: "joelhos medialmente deslocados com fêmures lateralmente girados" pode ser um exagero, mas para o paciente é menos humilhante do que "joelho valgo" e menos distante do que "*genu valgus*" (ver Fig. 11.6C).

Uma vez que a geometria do esqueleto da postura em pé em repouso do paciente foi descrita para a satisfação do terapeuta, e anotada, verbal ou pictoricamente, no formulário que o leitor encontra no Anexo 2, passemos à segunda fase.

Passo 2: uma avaliação dos tecidos moles

O segundo passo é aplicar um modelo aos tecidos moles para ver como as relações esqueléticas do paciente, conforme descritas, podem ter sido criadas ou são mantidas. Os meridianos miofasciais dos Trilhos Anatômicos são um desses modelos, o único que aplicaremos aqui, mas estratégias de músculo único ou outros modelos disponíveis poderiam ser utilizados também.[8-12]

O Passo 2 começa com a pergunta: "Quais tecidos moles poderiam ser os responsáveis pela tração ou manutenção do esqueleto na posição descrita no Passo 1?" E logo depois a segunda pergunta: "A quais meridianos miofasciais essas unidades miofasciais pertencem, e como eles estão envolvidos no padrão?"

Por exemplo, se foi determinado que a pelve tem uma inclinação anterior (como na Fig. 11.4B), podemos então olhar os flexores do quadril para o fortalecimento dos tecidos moles – por exemplo, o ilíaco, pectíneo, psoas, reto femoral, ou miofáscias do tensor da fáscia lata. Uma limitação em qualquer um dos primeiros três nos levaria para a Linha Profunda Anterior; o reto femoral pode nos levar para a Linha Superficial Anterior; o sartório (improvável, pois é muito pequeno

e fino para a manutenção postural) poderia nos levar para a Linha Funcional Ipsilateral; e o tensor sugeriria o envolvimento da Linha Espiral ou da Linha Lateral. Por outro lado, a pelve está sendo tracionada a partir de trás pelos eretores (Linha Superficial Posterior) ou pelo quadrado lombar (Linha Profunda Anterior ou Linha Lateral).

Se o ombro no lado direito costuma ficar mais longe dos processos espinhosos do que o da esquerda, poderíamos verificar se o serrátil anterior está superencurtado. Se o tratamento só desse músculo resultar em um reposicionamento estável da escápula, está tudo muito bem, mas se não, temos de avaliar o resto da Linha Espiral esquerda: as costelas do lado direito estão mais perto da EIAS esquerda do que vice-versa, como na Figura 11.5A? Talvez o alongamento dos músculos oblíquos externos da direita e internos da esquerda, bem como da fáscia que os acompanha, permita que o trabalho sobre o serrátil fortaleça e integre.

Mas é possível descobrir que a escápula não está sendo tracionada para um deslocamento lateral e inferior por um serrátil curto, mas sim que ela está medialmente girada (e isso muitas vezes envolve algum deslocamento lateral). Nesse caso, podemos suspeitar do peitoral menor (que puxa para baixo e para dentro do processo coracoide para criar uma rotação ou inclinação medial anterior, ou ambas). Se o tratamento do peitoral menor e da fáscia associada não resolver o problema, uma alternativa é trabalhar sobre qualquer parte da Linha Superficial Anterior, da Linha Profunda Anterior do Braço ou da Linha Funcional Anterior para ver se "alimentar" o peitoral menor a partir de suas conexões do tronco inferior pode ajudar o trabalho localizado a ter uma melhor absorção.

Não devemos nos esquecer de que porções de linhas podem estar envolvidas sem afetar todo o meridiano. É igualmente importante manter uma visão ampla do meridiano, uma vez que, em nossa experiência de ensino, os terapeutas de quase todas as escolas acabam caindo no hábito mecanicista de tentar responsabilizar os músculos individuais por qualquer posição dada. Claro que isso não está errado, apenas desnecessariamente limitado e, por fim, frustrante, uma vez que deixa de fora a fáscia e os efeitos mais distantes.

Esse processo de "leitura corporal" do Passo 2 é esboçado mais adiante usando fotografias de pacientes. Ainda que muitas formas possíveis de análise da distribuição dos tecidos moles pudessem ser usadas nessa fase, temos um preconceito compreensível em empregar o esquema dos meridianos miofasciais dos Trilhos Anatômicos aqui. Este processo de cinco passos, no entanto, pode permanecer independentemente de qualquer método em particular.

Conforme a familiaridade com o sistema aumenta, não são necessários mais do que um ou dois minutos para analisar quais linhas podem estar envolvidas na criação do padrão que você observou no Passo 1. Rotações do tronco e da perna geralmente envolvem a Linha Profunda Anterior ou a Linha Espiral, ou ambas. Rotações do braço envolvem a Linha Profunda Anterior do Braço ou a Linha Profunda Posterior do Braço. Discrepâncias laterais muitas vezes envolvem porções da Linha Lateral no lado de fora e da Linha Profunda Anterior no *core*. O equilíbrio entre a Linha Superficial Anterior e a Posterior é sempre avaliado e observado. Caso se verifique que os músculos individuais estão criando um padrão, podemos verificar se esse músculo também está envolvido em outras linhas. O posicionamento relativo entre as linhas e seus planos fasciais também é importante (p. ex., a LSA é inferior em relação à LSP, a LPA caiu em relação às linhas mais superficiais, etc.).

Em resumo, a análise do padrão dos tecidos moles no Passo 2 geralmente constata onde os tecidos parecem estar curtos ou fixos, onde eles parecem estar demasiado longos ou fracos, e onde a trama biológica das linhas perdeu seu drapeado natural, ou seja, o padrão comum em que a Linha Superficial Posterior migrou para cima no esqueleto enquanto a Linha Superficial Anterior migrou para baixo, independentemente do tônus muscular permanente. Esses elementos também podem ser indicados no formulário de leitura corporal na prática.

Passo 3: o desenvolvimento de uma história de integração

Na terceira etapa reunimos esses fios dos tecidos moles e esquelético para tecer uma história – uma visão inclusiva do padrão musculoesquelético e do movimento, com base no histórico do paciente e no conjunto de todos os fatores que podemos ver ou perguntar.[13] Uma versão simples (e focalizada em um único ponto) desse processo pode parecer da seguinte forma:

Um paciente se apresenta com dor no ombro no seu lado direito dominante. Quando olhamos para o padrão do paciente, observamos um encurtamento na Linha Espiral esquerda, na Linha Funcional Anterior direita, e no lado direito da Linha Lateral, que não é muito diferente da postura exagerada da Figura 11.3C. O paciente é um ávido jogador de tênis, e ao vê-lo simular uma partida, observamos que todas essas três linhas estão encurtadas para tracionar o ombro para baixo e para a frente, fora da caixa torácica. Essa tentativa de curto prazo para ganhar mais força tem consequências negativas de longo prazo, pois sobrecarrega o trapézio, os romboides, e/ou levantador da escápula, e desestabiliza o ombro, a cabeça e o pescoço.

Com base nisso, você constrói a história de que o agressivo jogador de tênis encurtou o lado direito e

tracionou o ombro para fora do tronco. A estratégia é alongar essas linhas, e fazer o "atleta de fim de semana" compreender que deve centralizar seu lance no meio do corpo, e não para fora no ombro. Isso, além de melhorar seu jogo (claro que depois de uma interrupção temporária que alguns pacientes não podem suportar), vai permitir que ele jogue por mais tempo.

Também é possível que o ombro esteja sendo tracionado para fora do tronco axial e o encurtamento do lado direito seja anterior ao interesse pelo tênis, então não se prenda tanto à sua história e esteja pronto a abandoná-la diante de novas informações.

Inclua o máximo que puder na história que você está construindo, relacionando os vários elementos em um todo. Na vida real, a história pode ser muito mais complexa, e pode ter um forte componente somatoemocional. Sua história pode não contar com todos os elementos observados; afinal de contas, o paciente teve uma vida longa, e nem tudo se encaixa ordenadamente como em um puzzle. A tentativa de relacionar a pelve inclinada (e a dor sacroilíaca que a acompanha) com o joelho em rotação medial e o tornozelo inclinado medialmente no lado oposto é um desses elementos instrutivos. A história pode ajudá-lo a determinar por onde começar, mesmo que ela esteja a alguma distância do local da dor, tensão, ou ferimentos.

Talvez você se lembre daquelas inteligentes caixas chinesas de quebra-cabeça de madeira, em que, para abrir a gaveta, vários pequenos pedaços de madeira teriam de deslizar uns sobre os outros, sucessivamente. Como uma criança, você se esforça para abrir a gaveta, até que algum adulto venha lhe mostrar a sequência. Da mesma forma na terapia manual, lutamos para consertar alguma parte lesionada. O que o mapa dos Trilhos Anatômicos faz por nós, e em particular esse método de leitura corporal, é mostrar onde estão – o caminho para o outro lado da "caixa" – os outros pedaços que precisam ser previamente movidos, para quando voltarmos para a área lesionada, ela simplesmente deslizar no lugar mais facilmente.

Colocar os desalinhamentos esqueléticos observados e os tecidos moles em uma história abrangente e autoconvincente é um processo subjetivo, muito sujeito a revisão à luz da experiência, mas um processo valioso, no entanto.

Passo 4: o desenvolvimento de uma estratégia

A partir da história do Passo 3, o quarto passo é formular uma estratégia para o próximo movimento, uma sessão, ou uma série de sessões, com base nessa visão do padrão global. Continuando esse processo com o nosso paciente jogador de tênis (novamente com a condição de que estamos examinando apenas um fator entre a variedade que um determinado paciente poderia apresentar), decidimos trabalhar a Linha Lateral direita do quadril à axila, a Linha Espiral esquerda do quadril esquerdo até a escápula direita, e a Linha Funcional Anterior em direção à frente do ombro direito – tudo em uma tentativa de remover os elementos posturais que estão tracionando o ombro para fora de sua posição apoiada na caixa torácica. Podemos depois aplicar o ponto-gatilho, alívio posicional, terapia de fricção das fibras cruzadas – o que for apropriado para a lesão específica – na estrutura com problemas (talvez o tendão supraespinal, ou o tendão do bíceps), com a certeza de que tem muito mais chance de cura e de permanecer curado se o ombro estiver em uma posição em que ele possa fazer seu trabalho corretamente, sem esforço extra. Depois de alongar os tecidos superencurtados, podemos elaborar uma lição de casa que o paciente fará para fortalecer e tonificar os tecidos superalongados.

Ao trabalhar problemas mais complexos, a estratégia pode exigir mais de uma sessão. A estratégia geral da Integração Estrutural (assim como nós a ensinamos – ver o Anexo 2) envolve exploração e restauração de cada linha ao longo de um período com cerca de uma dúzia de sessões, resultando em uma série coerente de sessões, cada uma com uma estratégia diferente. Com o papel de cada linha anotado no histórico, é bem possível permanecer em uma estratégia de tratamento de múltiplas sessões sem abordar a parte lesionada (exceto como paliativo) até que ela se mostre adequada e frutífera.

Se a estratégia for orientada para menos lesões/dores, e o trabalho estiver sendo usado para melhorar o desempenho ou como um "tônico" para a postura e o movimento, a história e a estratégia são ainda mais importantes para desenrolar os detalhes do padrão único e individual de cada pessoa.

Passo 5: avaliação e revisão da estratégia

Reavalie os Passos de 1 a 4 em função dos resultados e das novas informações. Depois de completar a estratégia do Passo 4 em nosso suposto paciente, descobrimos que o ombro está principalmente reposicionado, mas agora a imobilidade ou um ritmo escapular sincopado é aparente entre a escápula e o úmero na parte de trás, por isso revisamos/renovamos nossa estratégia para incluir os tecidos do infraespinal e do redondo menor da Linha Profunda Posterior do Braço.

Depois de concluir qualquer estratégia de um determinado tratamento, uma avaliação honesta é necessária para saber se ela funcionou ou não, e quais são, precisamente, os resultados. Somos obrigados a fazer um reexame corajoso, ou seja, retornar ao Passo 1. Se nossa estratégia funcionou, as relações esqueléticas estarão alteradas. Podemos anotá-las, e ir para o Passo

2 para ver que novo grupo de tecidos moles podemos abordar para mudar o padrão com o objetivo de um maior equilíbrio e sustentação. Se não houve nenhuma mudança, então a nossa estratégia estava errada e vamos para o Passo 2 para desenvolver outra estratégia, abordando um grupo diferente de tecidos moles na esperança de liberar o esqueleto para voltar ao equilíbrio. Se várias estratégias sucessivas falharem, é hora de procurar um mentor, encaminhar o paciente a outro terapeuta, ou descobrir alguma nova estratégia ainda não tentada.

Virtude

É muito importante observar aqui que não é nenhuma virtude ter uma estrutura simétrica, equilibrada. Todo mundo tem uma história, e boas histórias sempre envolvem algum desequilíbrio. Sem dúvida, as pessoas mais interessantes e talentosas com as quais tivemos o prazer e o desafio de trabalhar tiveram estruturas fortemente assimétricas, e viveram longe de sua postura ideal. Por outro lado, algumas pessoas com estruturas naturalmente equilibradas enfrentam algumas contradições internas e, portanto, podem ser monótonas e menos envolvidas. Ajudar pessoas que têm uma estrutura muito fora de seu padrão para que tenham um padrão mais equilibrado não as torna menos interessantes, embora talvez isso lhes permita ser mais pacíficas ou menos neuróticas ou ter menos dor. Assim, neste momento, vamos deixar claro que não estamos atribuindo qualquer vantagem moral definitiva em ser ereto e equilibrado. Cada história pessoal, com tantos fatores envolvidos, tem de ser desdobrada e resolvida, desdobrada e resolvida mais e mais ao longo do arco de uma vida. É nosso privilégio como terapeutas estruturais estarmos presentes, como "parteiras", no nascimento de um significado adicional dentro da história do indivíduo.

Análise postural de cinco "pacientes"

As análises desses pacientes foram feitas unicamente com base nas fotografias incluídas neste livro. Eles foram escolhidos para demonstrar padrões particulares e porque as compensações são facilmente visíveis mesmo nas fotos pequenas que o formato do livro permite. Pessoalmente, desvios muito pequenos (mas mesmo assim importantes) podem ser observados, anotados e tratados. Algumas outras fotos foram incluídas como material complementar on-line; e muitas outras foram incluídas no nosso curso em DVD *Bodyreading* ("Leitura corporal").

Com exceção de um grupo, temos tanto conhecimento da história ou acesso aos seus padrões de movimento quanto o leitor. Qualquer processo fotográfico envolve necessariamente alguns elementos subjetivos – principalmente a casualidade do posicionamento dos próprios pacientes. Dentro dessas limitações, vamos percorrer os passos desse processo. Claro que, na prática, a história do paciente, os relatos subjetivos, os padrões de movimento na marcha e outras atividades e, o mais importante, a repetição dos padrões observados seria parte de nossa avaliação. Esta seção é projetada simplesmente para dar ao leitor alguma prática olhando dessa maneira a compensação postural.

Paciente 1 (Fig. 11.9A-E)

Quando olhamos uma paciente em potencial primeiramente de frente (A), é bom adicionar as vantagens e os pontos fortes que o paciente traz ao processo colaborativo antes de detalharmos quaisquer problemas que dizem respeito a ele ou a nós mesmos. Aqui vemos uma jovem forte que parece firmemente apoiada, razoavelmente bem alinhada, um longo *core*, e com um comportamento gentil e um brilho saudável. Há um ligeiro sentimento "para baixo" no rosto e no peito que vai contra essa vitalidade básica, com uma tensão mais profunda naquilo que Phillip Latey chamaria "o punho do meio" ou perda de energia do coração, observado na relativa falta de profundidade na caixa torácica.[14] Nesta paciente, a evidente base e a capacidade de resposta muscular são qualidades que nos ajudarão em nossa jornada se pudermos despertá-las.

Passo 1

Após ter anotado essas considerações gerais (e um pouco carregada de juízo de valor, por isso considere-as levemente), vamos ao Passo 1, descrevendo o mais objetivamente possível a posição em relação ao esqueleto. Olhando para os desvios laterais da parte da frente, esta paciente apresenta a pelve com uma ligeira inclinação para a esquerda, o que provoca um leve deslocamento à esquerda da caixa torácica (observe a diferença entre a cintura à esquerda e à direita para ver esse desequilíbrio). Isso se combina com uma inclinação das costelas para a direita que traz o manúbrio de volta para a linha mediana. Os ombros contrabalançam isso com uma ligeira inclinação para a direita.

A vista das costas (B) mostra a mesma imagem um pouco mais claramente, e mostra que a perna esquerda é a mais ponderada. Isso faz algum sentido, porque a rotação está na perna direita. Como mostrado pela patela, o fêmur direito parece estar girado medialmente em relação à tíbia-fíbula, que parecem giradas lateralmente. De costas, também podemos ver que os ombros parecem medialmente deslocados (retraídos), lateralmente inclinados (rotação para baixo), e superiormente deslocados (levantados).

Figura 11.9 Paciente um.

Se olharmos os lados (C e D), veremos a cabeça deslocada para a frente (assim podemos presumir uma curva anterior nas vértebras torácicas superiores e uma curva posterior (hiperextensão) nas cervicais superiores). A Dra. Ida Rolf teria pedido que ela prendesse os cabelos no alto da cabeça, pois eles não atuariam como um contrapeso à posição da cabeça. Podemos ver que os ombros, especialmente o esquerdo, estão superior e posteriormente deslocados em relação à caixa torácica, e o direito, embora mais bem situado em geral sobre as costelas, tem uma ligeira inclinação anterior. (Leitura feita a partir da margem vertebral da escápula: a esquerda é vertical como um penhasco, a direita é um pouco inclinada como um telhado.)

As vértebras lombares têm uma curva longa, que dialoga com sua longa estrutura do *core*, mas que para a parte torácica da coluna vertebral significa uma curvatura torácica bastante acentuada. A longa curvatura lombar tem relação com seus joelhos, que são ligeiramente deslocados posteriormente (hiperextensão). A pelve, no entanto, parece bastante neutra em relação tanto ao fêmur, em termos de inclinação, como aos pés, em termos de deslocamento, embora alguns pudessem achar que ela tem uma ligeira inclinação anterior.

Olhando de cima para baixo (E), e usando os pés como referência, podemos ver uma ligeira rotação à esquerda da pelve sobre os pés e uma leve rotação à direita das costelas sobre a pelve (para isso, olhe a linha

do sutiã), enquanto os ombros estão novamente girados à esquerda sobre as costelas.

Passo 2

Avançando pelo Passo 2, fazemos as seguintes suposições com base em nossas observações feitas no Passo 1. Olhando a partir da lateral, podemos ver que a Linha Superficial Anterior (LSA) está tracionada para baixo ao longo da maior parte do seu comprimento. O encurtamento que vai do processo mastoide ao osso púbico é facilmente visível, e o encurtamento ao longo da parte da frente da canela o acompanha.

A Linha Superficial Posterior (LSP) está tracionada para cima a partir dos calcanhares até os ombros, e encurtada em todo o pescoço e na parte de trás de sua cabeça.

A Linha Lateral (LL) direita é mais curta do que a esquerda da orelha ao quadril, enquanto a LL inferior esquerda é mais curta do que a direita na parte externa da perna.

Poderíamos esperar que a Linha Espiral (LE) superior direita fosse mais curta do que seu complemento à esquerda, pois as costelas do lado direito são atraídas para o quadril esquerdo, e a cabeça está ligeiramente inclinada para a esquerda. A LE anteroinferior (TFL, TIT, e tibial anterior) está encurtada na perna direita, onde a esquerda mostra um equilíbrio mais igualmente tonificado.

O peitoral menor está tracionando o ombro direito para a frente sobre as costelas e há alguma adução acontecendo em ambos os braços, provavelmente por causa do coracobraquial ou da miofáscia da parte de trás da axila. Os úmeros parecem um pouco girados lateralmente para seu corpo (ver a fossa cubital), mas não muito.

Passo 3

Transformar todas essas observações em uma história coerente exigiria reuni-las em uma história completa, mas, em geral, podemos dizer que a maior parte do padrão desta mulher é construído sobre:

1. O encurtamento e o movimento para baixo da fáscia na parte da frente do corpo, restringindo a excursão das costelas e o posicionamento da cabeça, exigem uma compensação (elevação e deslocamento) nos ombros e nas costas.
2. Ela tem a perna direita ligeiramente mais longa (provavelmente funcional, mas não podemos afirmar a partir de uma simples fotografia), que é responsável por várias coisas: a torção na perna direita está tentando igualar o comprimento da perna, a inclinação da pelve resulta da discrepância do comprimento, e o deslocamento nas costelas para longe do quadril elevado é uma compensação comum. Além disso, as pequenas torções no tronco e nas pernas vêm tentando acomodar as diferenças no que parece ser um forte regime de exercícios.

Passo 4

Com base nessa avaliação, podemos ir para o Passo 4, uma estratégia geral que conduz a um plano de tratamento específico. Os principais elementos do plano global para esta paciente podem incluir:

1. Levante os tecidos de toda a LSA, especialmente nas áreas da canela, peito e ângulo subcostal, a fáscia do pescoço e do esternocleidomastóideo.
2. Solte os tecidos da LSP desde o ombro até o calcanhar.
3. Alongue o tecido da LL direita entre o quadril e a orelha, especialmente nas costelas inferiores e na lateral do abdome. Alongue os tecidos da LL esquerda por todo o lado externo da perna esquerda.
4. Alongue os tecidos da LE superior direita desde o quadril esquerdo, passe pelo ventre, em torno do ombro direito e passe novamente pelo occipital esquerdo.
5. Afrouxe e abra os tecidos da LE direita inferior e trabalhe em torno do joelho para reverter a tensão no joelho direito.
6. Libere a Linha Profunda Anterior do Braço, especialmente o complexo peitoral menor/coracobraquial à direita. Afrouxe a Linha Superficial Posterior do Braço e a Linha Profunda Posterior do Braço para deixar a escápula descobrir sua posição correta mais longe da coluna vertebral, e equilibrar o manguito rotador.
7. Levante os tecidos da Linha Profunda Anterior ao longo do lado medial de ambas as pernas, e especialmente na virilha esquerda que conduz ao lado esquerdo da parte lombar da coluna vertebral (complexo do psoas). Alongue os tecidos na parte profunda anterior do pescoço que estão ancorando a cabeça no peito e prevenindo a excursão do peito.

Esse esquema abrange pelo menos várias sessões, e pode ser sequenciado de acordo com os princípios de tratamento dos Trilhos Anatômicos e do trabalho de relaxamento miofascial (ver Anexo 2). O plano de tratamento sempre estará sujeito ao Passo 5, reavaliando a partir das novas observações, do relatório da paciente e da experiência palpatória.

Paciente 2 (Fig. 11.10A-E)

Aqui vemos um senhor de meia-idade, claramente ativo e muito interessado no que acontece no mundo. Ele mostra bom equilíbrio básico da frente para trás,

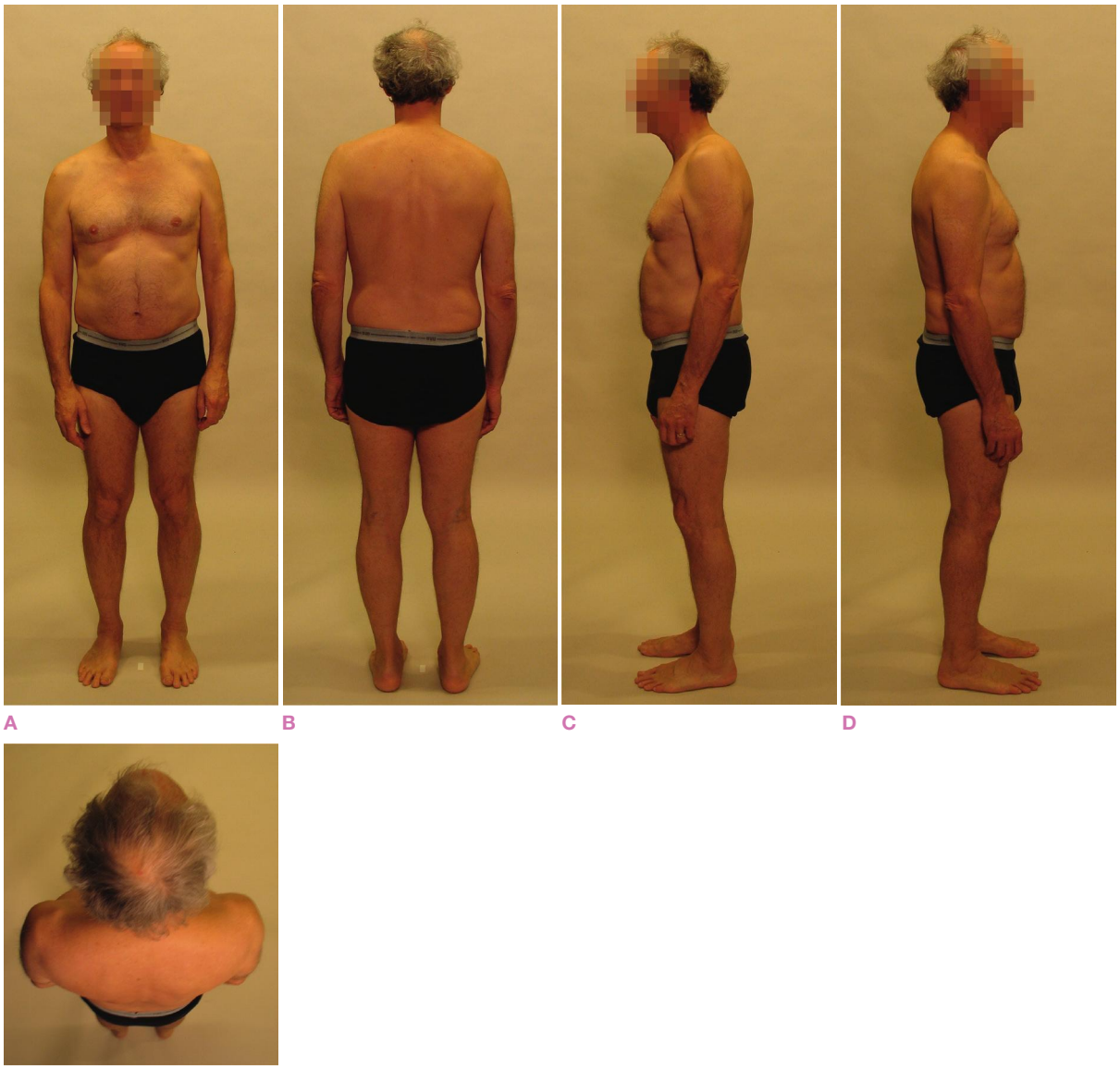

Figura 11.10 Paciente dois.

bom tônus muscular para sua idade e pés firmemente apoiados. O *core* que sustenta a pelve é fundamentalmente bom, e a estrutura é basicamente aberta. Dito isso, uma boa leitura dessas fotos nos mostra algumas compensações significativas.

Passo 1

Olhando de frente, a característica mais proeminente é a inclinação da caixa torácica à direita que ajuda a criar um deslocamento da cabeça para a direita. Esta foto nos oferece outros detalhes, a parte inferior da perna direita está girada lateralmente e a perna direita é mais curta do que a esquerda (novamente, apenas pela foto não sabemos se isso é anatômico ou funcional). Em ambos os casos, isso cria uma inclinação para a direita até a pelve, e toda a estrutura do corpo parece "cair" na virilha direita, com o quadril esquerdo sendo comprimido.

Observando isso desde a parte de trás, a inclinação medial (pronação) do pé direito e a torção nos tecidos da perna direita são proeminentes, a inclinação à direita da pelve é de novo visível, juntamente com a inclinação e o deslocamento da caixa torácica à direita. A isso se adiciona a inclinação da cintura escapular à direita, a inclinação do pescoço para a direita, e a inclinação de compensação da parte de trás cabeça para a esquerda no pescoço. Podemos imaginar – mas teríamos de fazer testes de palpação para confirmar – uma ligeira curva à esquerda nas vértebras lombares, uma curva

mais forte à direita nas vértebras torácicas superiores e uma curva à esquerda nas cervicais superiores.

Na observação a partir da lateral, a postura da cabeça para a frente predomina, e notamos a disparidade entre a curvatura lombar rasa e a curva posterior profunda das cervicais médias a superiores. Os ombros estão um pouco deslocados posteriormente, anteriormente inclinados para contrabalançar a cabeça. É interessante que o tronco parece posteriormente deslocado em relação ao fêmur quando se olha o lado direito, mas mais alinhado sobre o fêmur quando se olha o lado esquerdo. Isso é contrabalançado pela visão de cima (**E**), na qual é evidente uma ligeira rotação que vai da pelve aos ombros, embora "saibamos" que o corpo não pode ter deslocamentos e curvas, ele mostra sem rotações de acompanhamento.

Passo 2

Com base nesse esboço das características proeminentes, observamos que a LSP foi tracionada para cima ao longo de todo seu comprimento, mas especialmente do sacro até os ombros. Os músculos suboccipitais também estão travados. De forma similar, a LSA está tracionada para baixo ao longo de toda sua extensão, um pouco semelhante à Paciente 1, embora com um padrão mais masculino.

Do lado esquerdo, a LL está tracionada para cima a partir do arco lateral ao ombro, e depois tracionada para baixo a partir da orelha até o ombro. O trabalho nesse lado deve avançar nas duas direções a partir da região do ombro. À direita, a LL está tracionada para baixo um pouco acima do joelho, e acima a partir do arco ao joelho, por isso o trabalho deste lado deve avançar a partir do meio da coxa em ambos os sentidos.

A LE superior esquerda é claramente a mais curta das duas LE, tracionando a cabeça para uma inclinação lateral esquerda, tracionando o ombro direito para a frente, e tracionando o arco costal direito na direção do quadril esquerdo. Nas pernas, a LE inferior esquerda está tracionada para cima na sua face posterior do arco lateral ao quadril, ao passo que a LE direita inferior é mais curta na frente, tracionando a EIAS para baixo na direção da inclinação medial do arco interno.

A diferença no nível das mãos é ocasionada pela inclinação da cintura escapular, que se apoia novamente sobre a inclinação da caixa torácica. O trabalho com a posição da caixa torácica é provavelmente a maneira mais eficaz de os braços irem mais para fora, embora algum trabalho suplementar com a Linha Profunda Anterior do Braço à direita, e a Linha Profunda Posterior do Braço à esquerda seja útil. A Linha Funcional Anterior direita está claramente mais curta do que seu complemento.

Na Linha Profunda Anterior, vemos um encurtamento na virilha direita, que está presa à linha interna da perna direita em todo o percurso que desce para o arco interno. Esse encurtamento está claramente tracionando a coluna vertebral, criando uma tensão compensatória no quadrado lombar oposto e no outro tecido da parte inferior esquerda das costas. Também podemos imaginar que o tecido profundo no lado esquerdo do pescoço – os escalenos médios e posteriores em particular – está sob tensão excêntrica (superalongados).

Passo 3

A história aqui se concentra no encurtamento na virilha direita; boa parte da outra padronização no tronco deriva das compensações para essa tração para baixo da perna direita na posição em pé. Quer o arco medial caído no pé direito seja anterior ou posterior à tração na virilha, o arco parece suave em comparação com o quadril. O deslocamento da costela e da cabeça, a inclinação do ombro e a rotação do tronco procedem desse encurtamento.

Esse padrão de rotação, combinado com a forte postura da cabeça para a frente, é responsável por quase toda a padronização compensatória que vemos neste senhor.

Passo 4

A estratégia para o tecido mole poderia começar levantando a LSA e soltando a LSP, dando especial atenção aos tecidos do pescoço para liberar os suboccipitais (suspeitamos de anos de óculos ou de trabalho no computador). Seria importante liberar a lâmina fascial que cursa atrás do músculo reto do abdome, e a redução da curva cervical e o posicionamento da cabeça em cima no corpo deveria começar com esse trabalho na LSA e na LSP.

O trabalho na LL já foi descrito anteriormente. No lado esquerdo, trabalhe os tecidos da LL para cima desde o ombro até a orelha e alongue o lado esquerdo do pescoço, mas trabalhe para baixo, a partir do ombro até o tornozelo, para ajustar esse lado inferior. No lado direito, o tecido tem de ser levantado desde acima do joelho até a orelha, e reposicionado para baixo a partir do meio da coxa até o arco lateral. Podemos supor com alguma garantia que os abdutores no lado esquerdo estão excessivamente curtos e comprimidos e exigem algum trabalho de abertura.

A LE esquerda exigirá um alongamento desde a EIAS esquerda através do ventre até as costelas do lado direito, e ao redor do tronco até o lado esquerdo do pescoço na parte de trás. A LE superior esquerda deve exigir um trabalho e um movimento mais substanciais que sua homóloga do lado direito. Nas pernas, a parte posterior de ambas as LE poderia descer para o arco

externo, mas na perna direita a LE anteroinferior precisa de elevação desde o arco até a EIAS. O arco caído e a rotação medial do joelho em relação à tíbia e ao pé são os dois indicadores para isso.

Os ombros e os braços exigirão um trabalho de equilíbrio, uma vez que a caixa torácica tomou uma posição mais relaxada e centrada.

A chave para esse padrão geral, no entanto, reside no trabalho na Linha Profunda Anterior, que tem uma possibilidade, se a diferença do comprimento da perna não for anatômica, de abrir a virilha direita e permitir que a parte superior do corpo se endireite sozinha. A partir da virilha, o complexo do psoas se estende até a parte lombar da coluna vertebral, e a liberdade que vem do encurtamento na perna direita vai fazer toda a diferença para as vértebras lombares, a caixa torácica e o pescoço.

Paciente 3 (Fig. 11.11A-E)

Nosso terceiro modelo é uma jovem que apresenta uma estrutura que é superficialmente semelhante à do Paciente 2, mas com algumas diferenças fundamentais. Ela tem uma estrutura forte e robusta, bem musculosa e fundamentada, com um olhar brilhante e atento no alto da estrutura. No entanto, essa força muscular é construída em torno de algumas aberrações esqueléticas que gostaríamos de abordar antes que ela faça mais exercícios de fortalecimento muscular.

Passo 1

A cabeça mostra uma inclinação à esquerda e um deslocamento à direita em relação ao pescoço. A cintura escapular está inclinada para a direita, assim como a caixa torácica debaixo dele. A pelve também está inclinada para a direita, mas o alinhamento dos três principais pesos do tronco – cabeça, costelas e pelve – mostra que deve haver uma curva à esquerda tanto nas vértebras lombares como na parte superior da porção torácica da coluna vertebral/parte inferior da porção cervical da coluna vertebral (ambas visíveis na foto da parte de trás).

Embora esta mulher pareça ter a virilha direita um pouco puxada para dentro – uma versão mais suave do que vimos no Paciente 2 – a causa não é a mesma. Aqui, as pernas são do mesmo comprimento, e o padrão vem quase inteiramente de uma torção na pelve na parte superior dos fêmures, não uma diferença nos fêmures fazendo-se sentir na pelve.

Abaixo da pelve, os joelhos têm um deslocamento lateral (varo), assentados sobre pés bonitos, largos e bem apoiados. A diferença no comprimento do braço deve-se, mais uma vez, à inclinação da caixa torácica, não a uma diferença inerente entre os braços.

Olhando a partir de cima, e não esquecendo de usar os pés como referência, podemos ver a rotação e a inclinação da pelve para a direita em relação aos pés, e a rotação das costelas para a esquerda em relação à pelve.

Essas rotações de alguma forma explicam a diferença que vemos entre as imagens da esquerda e da direita. Ambas mostram uma ligeira postura anterior da cabeça, e ambas mostram um deslocamento anterior da pelve sobre os pés, mas esses deslocamentos no lado direito são muito mais aparentes do que à esquerda. Ambos os joelhos mostram um deslocamento posterior (hiperextensão de bloqueio).

Ambos os lados apresentam uma inclinação anterior da pelve em relação ao fêmur, o que conduz à curvatura lombar longa, que nós denominamos de curvatura posterior das vértebras lombares. Essa curvatura posterior deixa a caixa torácica com uma inclinação posterior, o que ajuda a manter a cabeça no topo do corpo. Levante a caixa torácica na parte de trás e segure-a na posição vertical e você verá a cabeça ir mais para fora na parte da frente. Trabalho de alongamento com os escalenos anteriores e o esternocleidomastóideo seria necessário para "abrir as pinças" do ângulo entre a parte torácica e a parte cervical da coluna vertebral.

Passo 2

Podemos ver alguma tração para baixo na LSA superior, embora geralmente o encurtamento na LSP aja como uma corda de arco e empurre o esqueleto para a frente na LSA. Assim, a LSA seria avaliada como "comprimida"; no entanto, isso não seria um apelo para afrouxá-la, mas sim a LSP entre os ombros e os calcanhares. Os isquiotibiais, os eretores lombares e os multífidos exigem ser trabalhados.

Em relação à LL, ambas as LL na coxa estão precisando se soltar, e os abdutores serão curtos por causa da abdução postural das articulações do quadril. Na parte superior do corpo, a LL à direita precisa de elevação desde a cintura até as cervicais, e a esquerda precisa ser solta da orelha até a cintura, embora as estruturas mais profundas desse lado, como o iliocostal e o quadrado lombar, precisem de um sério alongamento.

Tal como no Paciente 2, a LE esquerda está mais curta do que a direita na parte superior do corpo, com a LE anteroinferior mais curta à direita, e a parte posteroinferior da LE mais curta do lado esquerdo.

As Linhas Posteriores do Braço, tanto a Profunda quanto a Superficial, precisam de relaxamento nos tecidos proximais para permitir que os ombros se apoiem mais confortavelmente na caixa torácica.

A Linha Profunda Anterior, o *core*, é novamente a chave para abrir essa estrutura. As pernas formam um arco; portanto, a linha interna da perna é a corda

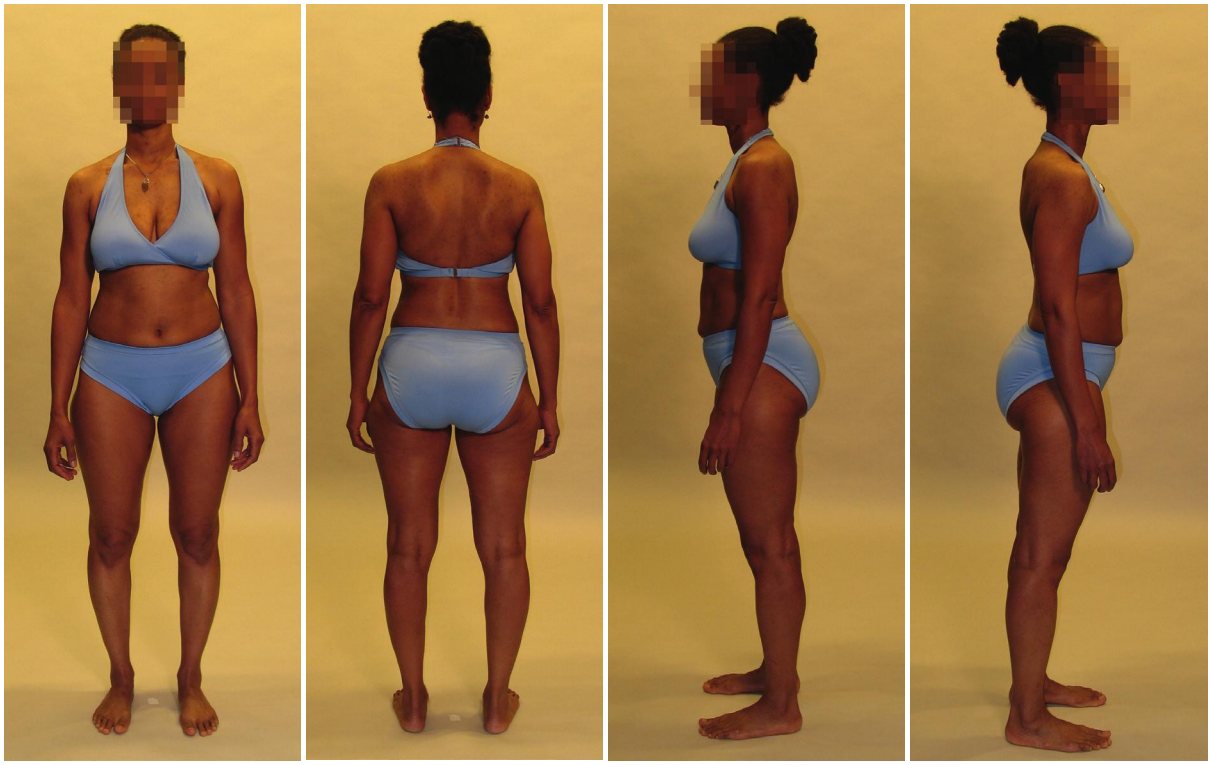

A B C D

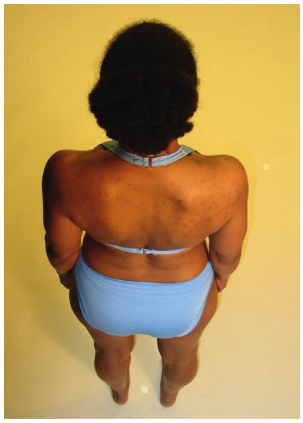

E

Figura 11.11 Paciente três.

do arco, curta do tornozelo ao ramo isquiático. O encurtamento por todo o complexo do psoas à direita e os rotadores laterais profundos à esquerda vão ter toda nossa atenção para destorcer a pelve. O equilíbrio em torno da parte lombar da coluna vertebral seria nosso trabalho seguinte, para relaxar o lado direito do pescoço a partir das estruturas profundas do peito.

Passo 3

Não sabemos se é algo interno que ocasiona a torção da pelve, tal como um útero retrovertido, mas esse é certamente o ponto central dessa estrutura. Isso exige uma compressão da Linha Profunda Anterior abaixo dela, encurvando as pernas e formando um arco, o que está puxando o tronco para baixo e torcendo-o acima, apesar de todo o esforço da paciente para permanecer equilibrada e simétrica ao fazer seus exercícios. A chave para destravar essa estrutura é liberar a pelve a partir de baixo, da frente e da parte de trás.

Passo 4

Ela não vai exigir muito trabalho no meio da LSA, mas vai exigir trabalho no peito e pescoço para liberar a cabeça das costelas, e nas canelas para destravar os joelhos. A LSP, no entanto, vai exigir um trabalho con-

siderável para desfazer o "arco", e para soltar o tecido por trás das curvas cervical e lombar.

As LL principalmente precisam se espalhar nas duas direções a partir da cintura, mas a direita precisa de muito levantamento no quadrante superior, e de uma liberação mais específica nos abdominais laterais e no quadrado lombar do lado esquerdo.

Como foi dito, esses seriam os movimentos preliminares para que a pelve possa liberar o torque que está indo para baixo dos quadris e acima da coluna vertebral. Isso significa trabalhar principalmente a Linha Profunda Anterior, relaxando a fáscia do adutor e a linha de fáscia dentro da tíbia associada com o compartimento posterior profundo da perna. Os dois lados do pectíneo precisarão ser trabalhados para reduzir a inclinação anterior, mas a aparente rotação à direita da pelve sobre o fêmur sugere que o pectíneo direito vai exigir um pouco mais de atenção.

Liberar e equilibrar a pelve vai deixar a respiração mais fácil. Neste momento, ela está comprimindo os abdominais superiores para se interpor entre a pelve e as costelas, e isso está restringindo a respiração. Com a inclinação posterior das costelas, o diafragma se volta para a frente, em vez de para baixo em direção ao assoalho pélvico, reduzindo a eficácia da porção posterior do diafragma.

Quando a rotação pélvica começar a ficar mais livre (não é preciso esperar até que ela seja perfeita), os músculos da coluna vertebral podem ser tratados para desfazer a rotação da coluna vertebral e das costelas. Isso também nos dá a oportunidade de afrouxar a miofáscia nos ombros posteriores, para que eles possam assentar-se na "nova" caixa torácica e coluna vertebral.

Paciente 4 (Fig. 11.12A-E)

Apesar de este homem apresentar uma tendência ectomórfica (cabeça grande, ossos longos finos e músculos longos finos), ele é relativamente bem musculoso e exibe um comportamento gentil e alegre. O equilíbrio que ele alcançou poderia ser aumentado com algum trabalho nos tecidos moles.

Passo 1

Ao analisar a imagem lateral, o relativamente bom alinhamento (em comparação com a Paciente 3, por exemplo) mostra, no entanto, o mesmo padrão de um arco que vai do calcanhar ao ombro, contrabalançando a postura da cabeça para a frente. Outra maneira de colocar isso é que a cabeça está sobre a pelve e os ombros estão mais sobre os calcanhares. A pelve está um pouco deslocada anteriormente em relação aos pés, e anteriormente inclinada em relação ao fêmur. A caixa torácica está posteriormente deslocada em relação tanto à cabeça como à pelve, e também um pouco inclinada posteriormente.

As duas escápulas estão muito giradas medialmente para trazer a glenoide para a frente. Sem essa mudança, os ombros estariam bem atrás do resto do corpo.

Embora haja um equilíbrio relativamente bom entre a direita e a esquerda, podemos ver algumas compensações subjacentes. A cabeça se inclina para a direita, enquanto o pescoço se inclina para a esquerda. Os ombros parecem ligeiramente inclinados para a direita, como mostra a imagem da parte de trás. A caixa torácica parece levemente inclinada para a esquerda, assim como a pelve. O peso está claramente caindo mais sobre a perna esquerda.

As próprias pernas parecem ter um bom equilíbrio de medial a lateral, com um ligeiro deslocamento lateral nos joelhos, mas não tão proeminente quanto na Paciente 3. A perna direita gira lateralmente na altura do quadril.

Visto de cima, parece haver uma suave rotação da pelve para a esquerda sobre os pés, e uma leve rotação para a direita correspondente das costelas sobre a pelve, com os ombros acompanhando. Podemos inferir, então, que as cervicais devem girar um pouco à esquerda para que os olhos se alinhem com a pelve e os pés.

Passo 2

A LSA está tracionada para baixo de uma forma clássica ao longo de toda sua extensão, e a LSP correspondente aumenta para cima desde os calcanhares até os ombros. A LSA precisa de uma atenção especial nas áreas do peito e do pescoço, e na LSP, os suboccipitais exigem abertura e diferenciação. (Sabemos que os óculos desempenham um papel aqui.)

As LL não estão muito desequilibradas aqui, embora os abdutores pareçam curtos em ambos os lados, em especial o esquerdo. Acima, o lado direito do tronco e o lado esquerdo do pescoço podem utilizar um pouco mais de comprimento.

Neste caso, a LE direita está mais curta, e isso faz com que a cabeça se incline para a direita, e também puxa o ombro esquerdo na direção da coluna e do pescoço. As duas LE poderiam ser tonificadas, para trazer o ventre para dentro e levar o conjunto formado pela parte superior do tórax e o ombro para a frente.

Os ombros e os braços serão ajudados levantando-se o peito e trazendo as costelas para a frente e para cima, mas as Linhas Anteriores do Braço, Profunda e Superficial, também vão ajudar nesse deslocamento.

Aqui, o comprimento do *core* é contrabalançado pela rigidez dessa área, por isso, abrir a Linha Profunda Anterior da parte interna do tornozelo até a parte anterior do pescoço vai ajudar a abrir o movimento, trazer a pelve de volta à sua inclinação anterior, e abrir os tecidos internos da caixa torácica.

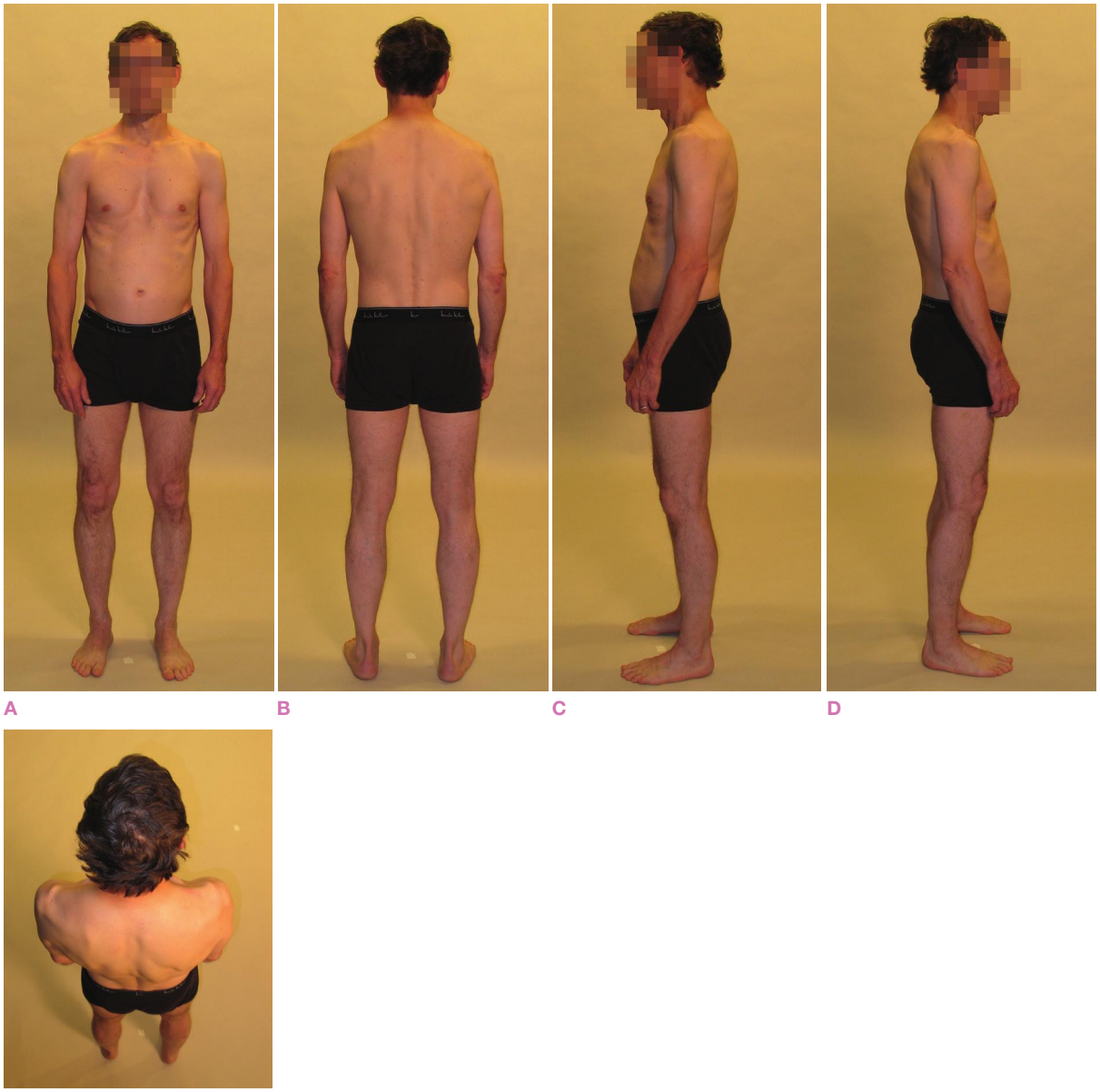

Figura 11.12 Paciente quatro.

Passo 3

Essa estrutura mostra vestígios (e aqui vamos dar realmente asas à imaginação) de que ele foi o típico "magricelo" quando criança. Embora agora ele seja claramente um adulto tanto na forma como na função, esses vestígios podem ser vistos nos braços, na pelve e no tórax, e provavelmente ainda "conduzem" este senhor de uma maneira sutil. O "recuo" do peito, o tamanho e o peso da cabeça são provavelmente os fatores mais relevantes que norteiam essa estrutura; leve o peito para cima e para a frente de uma maneira integrada e muitas das compensações remanescentes serão resolvidas.

Passo 4

A LSA deve ser levantada ao longo de todo seu comprimento, e a LSP abaixada. O peito exigirá certa atenção, e sob o arco costal, bem como o pescoço, para permitir que a frente das costelas se levante e assim levantem a cabeça.

As LL poderiam ser trabalhadas a partir da cintura, mas além de ter certeza que os abdutores estavam um pouco mais longos, elas não estão no centro do nosso trabalho. A LE esquerda, no entanto, poderia ter alguma atenção alongando-a para longe da rotação predominante.

As extensões superiores do peitoral menor (LPAB) e do serrátil anterior precisarão de alongamento, as-

sim como o manguito rotador da LPPB – afrouxar os músculos do manguito para que os romboides e o trapézio possam ser um pouco tonificados para retrair as escápulas.

Alongar as estruturas da Linha Profunda Anterior afastará o arco remanescente das pernas, e ajudará a pelve a retornar para sua inclinação anterior. Um trabalho mais extenso (ajudado por uma abordagem visceral) permitirá que o tecido mediastinal endotorácico ceda, permitindo que as costelas subam e apoiem a cabeça.

Paciente 5 (Fig. 11.13A-E)

Esta jovem em muito boa forma apresenta um bom equilíbrio de base, um *core* longo e tônus muscular obviamente bem treinado. No entanto, até mesmo ela mostra tendências que, se não forem controladas, podem causar problemas mais tarde na vida.

Passo 1

Olhando de frente, a característica mais evidente é o deslocamento das costelas para a esquerda em relação à pelve. Se nós "lermos" a cintura, poderemos ver que a partir do lado da cintura temos apenas que sair um pouco horizontalmente antes de podermos baixar verticalmente o trocanter. Se fizermos o mesmo à direita, veremos o quão mais longe temos de ir na horizontal antes de podermos baixar claramente o trocanter maior verticalmente (Fig. 11.13F). Essa é uma boa maneira de ler o deslocamento das costelas sobre a pelve; medir o espaço entre os braços e o corpo, embora funcione neste caso, não é uma boa ferramenta de medição.

O deslocamento das costelas está correlacionado com a inclinação à direita da caixa torácica, e a inclinação à direita da cintura escapular o acompanha. O pescoço se inclina um pouco à esquerda para contrabalançar a inclinação à direita das costelas, por isso sua cabeça está inclinada para a esquerda sobre o atlas-áxis, mas ainda está inclinada para a direita em relação ao solo.

Um terceiro e mais sutil efeito do deslocamento do peso para a esquerda pode ser visto no joelho esquerdo, onde a pressão sobre o lado medial é claramente visível, e a rotação no joelho entre o fêmur girado medialmente sobre a tíbia girada lateralmente aumenta ainda mais a tensão através desta articulação. Nessa idade, ela pode não sentir nada disso, mas o cenário está sendo armado para problemas de ligamento cruzado anterior ou ligamento colateral medial dentro de alguns anos.

Ao olhar a foto lateral, e trabalhando a partir de baixo, podemos ver que os calcanhares estão anteriormente deslocados – empurrados para dentro do pé, por assim dizer – de modo que a maior parte do corpo está posicionada sobre o antepé (ver Cap. 3 para uma discussão mais aprofundada do "Calcanhar como uma flecha"). Os joelhos tendem à hiperextensão, e a pelve está tanto anteriormente deslocada em relação aos pés, como anteriormente inclinada em relação ao fêmur.

Há uma curva posterior forte e acentuada nas vértebras lombares, que coloca a caixa torácica em uma inclinação posterior. A parte inferior do pescoço tem uma inclinação anterior (novamente, se mantivermos a caixa torácica vertical, a cabeça irá mais longe para a frente), e o occipital está deslocado anteriormente sobre o atlas.

Na maioria das vezes, os deslocamentos são acompanhados por rotações, por isso, olhando de cima, vemos uma rotação da pelve à direita sobre os pés, uma rotação à esquerda das vértebras lombares e torácicas inferiores, uma rotação à direita nas vértebras torácicas superiores (que são acompanhadas pelos ombros) e, portanto, implicitamente, deve haver uma ligeira rotação à esquerda nas cervicais para trazer os olhos para a frente.

Por fim, observamos que o calcâneo esquerdo está inclinado medialmente, enquanto o antepé direito parece medialmente inclinado.

Passo 2

A óbvia discrepância entre a parte da frente e as costas chama nossa atenção para a relação entre a LSA e a LSP. A LSA está "para cima" principalmente no peito e também no pescoço, mas nas canelas ela está tracionando fortemente para baixo. Na LSP, a região lombar é um lugar óbvio para um alongamento, mas os isquiotibiais inferiores também imploram por um.

A LL esquerda está curta do quadril ao tornozelo, e a LL direita precisa de alongamento da cintura até a orelha. O deslocamento nas costelas vai exigir uma soltura um pouco complexa na região lombar de ambos os lados. O tecido está claramente tracionado em todo o lado esquerdo, mas o tecido que vai da 12ª costela às vértebras lombares está visivelmente mais curto do lado direito. Mais uma vez, a LE esquerda superior será mais curta do que sua contraparte no lado direito.

A Linha Profunda Anterior está mais curta no interior da perna esquerda do que da direita, e provavelmente está mediando a torção da pelve sobre os pés. Obviamente, a Linha Profunda Posterior está envolvida com a confusão na área lombar e o deslocamento das costelas.

Passo 3

Gostaríamos de saber se algo aconteceu com a perna direita para fazê-la transferir o peso para a esquerda, mas como não podemos ouvir a história contada pela própria paciente, podemos apenas supor. De todo modo, quase tudo nessa estrutura é resultado desse deslocamento, que desce para os pés e sobe para a cabeça. Parece haver uma ligeira questão de maturidade

Figura 11.13 Paciente cinco. Em (F) medimos horizontalmente a partir da cintura até uma vertical chegando à parte externa do trocanter maior. As costelas muitas vezes estão deslocadas para o lado com a distância horizontal mais curta entre os dois.

na pelve – ela parece "mais jovem" do que o resto – com os joelhos bloqueados para trás, a pelve na frente dos pés, e a parte superior do corpo inclinada para trás.

Passo 4

Para esta pessoa, a estratégia de tratamento teria de lidar em algum grau com as questões que envolvem

a parte da frente e as costas antes de abordar a questão principal do deslocamento da costela. A LSP precisaria ser abaixada e aberta nas vértebras lombares, e tentar mover a parte inferior da perna sob a parte superior. Ao mesmo tempo, a parte inferior da LSA teria de ser levantada, e a via anterior da Linha Profunda Anterior aberta para que a pelve pudesse retornar a uma inclinação neutra.

Uma vez que esses tecidos eram um pouco resilientes, as questões esquerda-direita poderiam ser abordadas, liberando a LL no lado esquerdo do quadril ao tornozelo e a LL à direita desde o quadril até a orelha. A LE esquerda poderia ser liberada, e só então seria proveitoso ir para o complexo do psoas no lado esquerdo, levantar as vértebras lombares para cima e para longe do quadril esquerdo, e reinstalar as costelas em um lugar mais equilibrado.

Também poderíamos pensar em obter mais estabilidade para o calcanhar esquerdo e o arco medial direito/antepé, o que equilibraria a cabeça sobre o pescoço.

Os adutores da Linha Profunda Anterior de ambos os lados, mas talvez mais o lado direito, estão envolvidos com a manutenção da torção entre a pelve e os pés. O psoas está claramente tracionando a caixa torácica para a esquerda, mas a tensão passiva no psoas direito pode estar contribuindo para a rotação à esquerda nas vértebras torácicas inferiores. Equilibrar esses tecidos seria a principal tarefa de nossa interação com essa jovem. Essas manipulações deveriam aliviar a tensão nos joelhos, mas mesmo sem elas os próprios joelhos exigiriam alguma atenção.

Resumo

Apresentamos deliberadamente essas fotos sem recorrer às histórias ou sintomas do paciente, para que pudéssemos ver de forma objetiva a estrutura e as compensações posturais, sem o filtro daquilo que já "sabemos" sobre eles. Na prática, naturalmente, os dois fazem parte do processo de narração. Mesmo assim, os relatos que os pacientes fazem de suas próprias histórias podem ser decepcionantes, o que valoriza mais ainda a análise objetiva dos pacientes ou das fotos antes de começar a ouvir a história deles, o que por vezes pode levar o terapeuta a um caminho mais fácil.

Eis um exemplo simples: a parte inferior da perna direita de um jovem que veio para as sessões se projetava lateralmente para fora de seu joelho mais do que a esquerda. (Em nossa linguagem, a parte inferior de sua perna direita estava medialmente inclinada, ou, quando ele mantinha os pés juntos e paralelos, o joelho direito parecia deslocado medialmente). Quando questionado sobre isso, ele relatou que aos 22 anos havia sofrido um acidente de esqui e batera contra uma árvore, fraturando seriamente a parte inferior da perna direita. Mais tranquilos quanto à origem do padrão, fomos trabalhar. Intrigado sobre a forma como a região estava respondendo, pedi-lhe para trazer fotos de si mesmo antes do acidente, e de preferência com menos roupas. Na sessão seguinte, ele trouxe uma foto sua aos 15 anos, em uma praia, pegando uma bola. A perna direita estava claramente manifestando o mesmo padrão, por isso, obviamente ele era anterior ao acidente de esqui. Descobrimos que o padrão inicial começou quando ele tinha três anos e seu triciclo caiu sobre a perna durante uma queda. O que podemos supor é que, quando bateu contra a árvore, ele protegeu automaticamente as partes do seu corpo que estavam claras em sua imagem corporal, mas a parte inferior da perna direita ficara parcialmente fora da sua imagem cinestésica por um longo tempo – o que Hanna chama amnésia sensório-motora.[15] Assim, essa área do corpo pode não ter recebido a mesma quantidade de atenção, ou ter sido capaz de reagir mais rapidamente, de modo que, quando as circunstâncias eram semelhantes, era mais propensa a lesões. De todo modo, isso ilustra a necessidade de olhar a história dentro do próprio corpo, assim como a interpretação do paciente, que deve ser ouvido, mas com certa prudência.

Este capítulo introduziu um método de análise postural – ou mais especificamente, padrões habituais de compensação global – que aumenta a eficiência e a eficácia das terapias manuais/do movimento. As maiores vantagens da utilização da abordagem dos meridianos miofasciais dos Trilhos Anatômicos nesse tipo de análise são as seguintes:

- ela incentiva o desenvolvimento de uma terminologia comum que pode ser usada por vários métodos de tratamento;
- essa descrição também pode ser facilmente compreendida pelos pacientes e por outras pessoas que não fazem parte da profissão;
- a descrição é objetiva, própria para cada pessoa e isenta de valor;
- ela leva a planos de tratamento específicos que são hipóteses testáveis.

A intenção não é negar o valor de outras abordagens; vimos muitas vezes que qualquer ponto de acesso à visualização do sistema humano pode finalmente ser acompanhado de uma descrição útil. Essa avaliação do padrão global da abordagem dos meridianos miofasciais progride da geometria do esqueleto para uma estratégia do tecido mole ou trabalho do movimento sem recorrer a declarações carregadas de juízo de valor como "Ela está deprimida", ou "Ele não respira corretamente", ou "Ela não tem os pés na terra, porque não trabalhou suas questões com o 'pai'". Por outro lado, isso nos permite definir um contexto pessoal e inclusi-

vo onde o paciente é visto não apenas como "um ombro congelado" ou "um rompimento do LCA" ou um par de pés chatos.

A minha esperança, e das muitas pessoas que contribuíram para as ideias expostas aqui, é que esse esquema ou algo parecido possa começar a preencher as lacunas não só entre as modalidades, mas também entre o artista e o cientista que vive dentro de cada um de nós. As mesmas duas tendências, é claro, crescem dentro de cada uma das comunidades de terapia manual e do movimento, bem como por meio da profissão como um todo. Este livro é dedicado ao trabalho incansável dessas diversas pessoas que, juntas, criaram o renascimento da prática e da cura do movimento.

Elementos subjetivos

Para completar o lado "artístico" da leitura corporal, incluímos algumas sugestões mais subjetivas para usar essas ideias na prática.

Enquanto o método que se acaba de descrever é extremamente útil para encontrar nosso caminho de trabalho, as avaliações menos objetiváveis, no entanto, têm valor significativo. Os quatro elementos seguintes podem ser incluídos, dependendo da predileção do terapeuta ou do paciente, no processo de avaliação visual:

1. Faça a avaliação na frente de um espelho de corpo inteiro, você e o paciente olhando para a imagem

Para muitas pessoas, especialmente para aqueles pacientes que fazem isso pela primeira vez, ser visto em roupas íntimas enquanto está sendo avaliado (e talvez sendo julgado inadequado) pode trazer lembranças desagradáveis de um namoro ou de experiências médicas. Muitos desses sentimentos podem ser contornados com seu paciente de pé na frente do espelho, e você atrás e um pouco de lado (assim você pode ver diretamente tanto as costas dele como a parte da frente no espelho), e perguntar-lhe o que ele está vendo. A maioria das pessoas no mundo ocidental tem uma lista longa e detalhada sobre o que está errado com seu corpo, e uma lista curta e vaga sobre o que está certo. Posicionar vocês dois na frente de um espelho, coloca ambos no mesmo time, ficar na frente dele e passar ao largo dos problemas pode torná-los adversários.

2. Observe sua primeira impressão

Sua primeira impressão traz uma riqueza de informações, e apenas algumas delas se tornarão evidentes para você.[16] Aprenda a captar as percepções efêmeras que você tem à primeira vista, na maioria das vezes elas contêm intuições que só se tornarão claras para você mais tarde. Não fale sobre elas com o paciente, mas guarde essas observações. É surpreendente para nós como muitas vezes uma avaliação inicial e grosseira revela-se correta ao longo do caminho.

3. Não deixe de observar pelo menos três aspectos positivos

Em cada uma das análises anteriores observamos alguns aspectos positivos. É surpreendente como muitos terapeutas só falam sobre os problemas e as deficiências do paciente. Os pacientes vêm até nós com problemas que desejam resolver, por isso é natural que os dois se concentrem nos problemas. Em um determinado momento, no entanto, há muito mais coisas corretas acontecendo com a pessoa que está diante de você do que coisas erradas. Tenha muito cuidado para não reduzir seu paciente a um conjunto de falhas. Fazer isso pode ser prejudicial para o paciente – não é estimulante para a autoestima receber uma longa lista de áreas em que seu aspecto ou movimento está aquém do ideal.

Focar apenas nos problemas também não é bom para o terapeuta – você pode perder os pontos fortes que ajudarão os dois a atravessar os tempos difíceis e chegar ao novo território que você delimitou. Uma boa pele fala de um sistema nervoso responsivo; impassibilidade pode indicar uma boa base; um sorriso ansioso indica um entusiasmo do qual você pode fazer uso – observar essas coisas para si mesmo, ou melhor ainda, em voz alta para o paciente, pode facilitar o caminho que leva a uma discussão dos objetivos reais, bem como lhe mostrar onde a fisiologia atual do paciente pode ser de grande ajuda.

4. Descreva os problemas que você vê na linguagem objetiva esboçada anteriormente

A linguagem inclinação-curva-deslocamento-rotação é menos carregada de juízo de valor e, portanto, menos crítica, do que muitas outras formas de relatar os problemas dos nossos pacientes. Essas descrições vão levá-lo ao Passo 1 do processo de cinco passos já descrito. A disciplina de reduzir cada coisa que você vê a uma constatação objetiva torna muito mais fácil abordar o paciente por inteiro de uma forma inocente e com humildade. Tirar conclusões precipitadas pode fazer você morrer na praia.

E você também pode apreciar a avaliação de alguns dos seguintes parâmetros mais subjetivos. (Estes são oferecidos para avaliações extras, praticamente úteis e rápidas, com referências para um estudo mais aprofundado quando necessário. Nenhum deles é essencial para o processo dos Trilhos Anatômicos por si só).

A. Todos os sistemas se comunicam

No Capítulo 1, observamos que há três redes em todo o corpo, e todas elas se comunicam consigo mesmas e umas com as outras. É um exercício subjetivo, mas vale a pena lembrar-se delas quando olhar o paciente pela primeira vez. Qual é o estado da rede neural? (Os olhos e a pele estão claros? As respostas do paciente são oportunas e adequadas, ou inábeis e desajeitadas?) Qual é o estado da rede fluida? (Como é a cor da pele, e ela é consistente em todo o corpo?) Qual é o estado da rede fibrosa? (Ela é frouxa ou rígida? Tonificada ou colapsada?) (Ver Fig. 1.28 para mais detalhes.)

B. Dominância do tecido

Embora seja menos comum nos dias de hoje, anotar em que ponto o paciente se encontra na escala endo, meso e ectomórfica vale infinitamente a pena, o ectomórfico irá responder de forma bastante diferente à terapia manual do que o endomórfico. Você não pode abordar Cassius (que tem uma "aparência magra e faminta") da mesma maneira que aborda Falstaff (que já nasceu com "um abdome arredondado" e cuja voz foi "perdida gritando e cantando hinos").[4]

Estudantes de Ayurveda vão notar a semelhança com os *doshas*.

C. Orientações somatoemocionais

Uma vez que muitos dos padrões que as pessoas apresentam inconscientemente expressam emoções (em especial aquelas que não são reconhecidas), vale a pena olhar para ver alguns dos indícios mais evidentes.

- Na maioria das vezes, a inclinação pélvica anterior indica uma orientação simpática, ou ergotrópica, (uma natureza sanguínea ou colérica), enquanto a inclinação posterior da pelve frequentemente acompanha uma natureza trofotrópica, orientada de forma parassimpática (fleumática ou melancólica).[17]
- Padrões de respiração muitas vezes giram em torno de uma extremidade ou outra do ciclo respiratório. As pessoas cujo padrão está preso à expiração tendem à depressão e à introspecção, dependem demais de seu próprio mundo interno, enquanto aquelas que estão presas em torno do fim do ciclo da inspiração tendem a uma falsa cordialidade, dependem demais das impressões e respostas dos outros para a imagem de si mesmo (Fig. 11.14A e B).
- Vários psicoterapeutas de orientação somática unem padrões estruturais particulares com as correspondentes tendências psicológicas e respostas comportamentais comuns.[9,10,18-20] Qualquer um desses sistemas tipológicos pode ser útil, embora minha experiência mostre que eles não são totalmente confiáveis e podem ser armadilhas classificatórias tentadoras.

A B

Figura 11.14 Apesar de estarmos claramente olhando para fotos estáticas, o homem da esquerda mostra sinais de estar "preso na inspiração" – com seu padrão respiratório movendo-se em torno do final da inspiração, enquanto a mulher à direita mostra sinais de estar "presa na expiração" – com seu padrão de respiração oscilando em torno do fim do espectro da expiração.

D. Orientação perceptiva

De acordo com Godard, existem duas orientações primárias – uma constrói uma base firme para se lançar, ou se lança para construir uma base firme.[13] Aqui está um teste simples para determinar qual é a dominante: fique atrás do paciente e peça-lhe que salte levemente sobre a planta dos pés. Não importa o quão alto ou bem ele faz isso. Faça dois testes, repetindo por alguns segundos cada um destes movimentos durante os saltos sucessivos: (1) levante-o suavemente pelos lados da caixa torácica conforme ele vai para cima, ou (2) pressione levemente seus ombros na direção do chão conforme ele desce. Quando o paciente salta, qual movimento produz o resultado mais organizado – aquele que pressiona ou aquele que levanta? Aqueles para os quais uma ligeira pressão para baixo resulta em uma mola mais organizada são orientados para o chão; aqueles para os quais até mesmo alguns gramas de elevação de sua parte produzem um grande resultado em termos de altura e prazer alcançados são orientados para o ambiente ao seu redor.

E. Orientação interna e externa/cilindros

Sultan, com base nos modelos de preferência flexão-extensão na versão de Upledger da Terapia Craniossacral, postulou um tipo Interno e Externo, que tem prevalecido no Rolf Institute of Structural Integration (www.rolf.org).[8,21]

Uma avaliação semelhante pode ser feita de cada segmento: é fácil ver que o ser humano é constituído de dois cilindros justapostos quando se olha para as pernas, por que é essencialmente o que somos, e cada cilindro pode girar medial ou lateralmente (interna ou externamente). Imagine que esses dois cilindros se estendem para o tronco. Na pelve, essas duas preferências de rotação têm um nome – são largura interna e largura externa –, mas o fenômeno se estende até o abdome, costelas e ombros. Se os cilindros são girados medialmente, esse segmento do corpo parece largo na parte de trás e estreito na parte da frente. Se os cilindros são girados lateralmente, o segmento parece mais largo na parte da frente e mais estreito na parte de trás.

Esses padrões podem, por vezes, se alternar, com o segmento inferoposterior/abdome em rotação externa, contrabalançado por um segmento do tórax em rotação interna (Fig. 11.15). Nesses casos, a parte estreita dos segmentos requer repetidos alargamentos.

F. Rotação primária

Todos com que trabalhei ou observei nesses 35 anos de prática têm uma rotação principal para a coluna vertebral. (Galáxias e DNA crescem em espiral, por que não nós? Observe as fotos de fetos de Lennart Nilsson e outros[22] – cada um pode ser visto como tendo uma espiral nascente na coluna. Isso poderia ser uma parte natural do desenvolvimento, ou deve ser considerado uma aberração?) Observar a direção dessa rotação, seu grau e as áreas específicas de contrarrotação que sempre a acompanham são sempre dados essenciais para a soltura mais eficiente de todo o padrão.

Para observar a rotação vertebral rapidamente sem o benefício de um raio X, posicione-se atrás do paciente. Coloque os polegares sobre as duas espinhas ilíacas posterossuperiores (EIPS), com seus dedos repousando sobre e abaixo da crista ilíaca. Ajuste a pelve do paciente para que as EIPS fiquem igualmente alinhadas com os calcanhares (eliminando assim temporária e artificialmente qualquer rotação nas pernas). Agora iguale para baixo as costas do paciente a partir de cima, como vemos em todas as imagens "E" anteriores (o terapeuta de baixa estatura pode precisar de um banquinho para avaliar um paciente alto). Ao observar os tecidos a cerca de 2 cm de cada lado dos processos espinhosos, podemos ver qual lado é mais anterior ou posterior (mais perto de você ou mais longe). Essas diferenças apenas raramente se devem ao desenvolvimento muscular diferencial em ambos os lados da coluna vertebral. Em qualquer nível da coluna vertebral, o lado mais próximo de você indica o sentido da rotação da coluna vertebral conforme os processos transversais empurram o tecido miofascial sobrejacente posteriormente.

Em nossa experiência, a maioria dos pacientes irá mostrar uma rotação dominante na área toracolombar, que nós denominamos de rotação "primária" (Fig. 11.16). Contrarrotações ocorrem com frequência nas pernas ou no pescoço, mas às vezes também dentro da própria área toracolombar. Com pouca frequência, pode ser difícil dizer qual é a primária e qual é a rota-

A B

Figura 11.15 Neste modelo, vemos uma forma leve da alternância dos "cilindros". Na região do tronco, os cilindros estão virados para fora, de modo que a parte da frente parece mais larga do que a parte de trás. Na pelve e nas pernas, os "cilindros" parecem estar virados para dentro, fazendo a parte de trás parecer mais larga do que a área correspondente na frente.

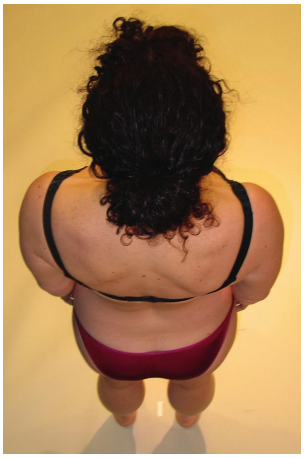

Figura 11.16 Rotação toracolombar primária para a direita.

ção secundária; nesse caso, a continuação da terapia pode clarear a imagem, ou as duas rotações podem de fato ser quase iguais e, portanto, a designação "primária" tem menos significado. Com a prática, podemos coletar informações muito detalhadas e específicas sobre as rotações inerentes da coluna vertebral usando esse método.

Outra avaliação simples do movimento pode render ainda mais informações: Ajoelhe-se atrás do paciente, novamente com as mãos firmando a pelve e os polegares sobre a EIPS. Dê ao paciente a instrução de "olhar por cima do ombro". Ao não dizer qual o ombro, você lhe permite escolher, e eles quase sempre escolhem o seu lado preferencial – o lado com a rotação primária. Conforme eles giram, encoraje-os a usar todo o tronco para virar, enquanto com suas mãos você mantém a pelve estável em relação aos pés. Observe onde a coluna gira. Peça-lhe para virar para o lado oposto, e observe a diferença. Qualquer pessoa com uma rotação principal significativa terá diferenças palpáveis ou observáveis no lugar onde, na coluna vertebral, a rotação ocorre nos dois lados.

G. Posição pélvica

A atenção dada à inclinação pélvica e ao deslocamento em nosso sistema produz quatro tipos básicos com base na posição pélvica:

- inclinação anterior, deslocamento anterior – esse padrão produz um padrão de lordose conhecido;
- inclinação anterior, deslocamento posterior – privilegiada por crianças aprendendo a ficar em pé;
- inclinação posterior, deslocamento anterior – privilegiada por neuróticos reprimidos em todos os lugares;
- inclinação posterior, deslocamento posterior – privilegiada por encanadores e mateiros (essa posição produz o "sorriso vertical" na parte superior da parte de trás do jeans).

Estratégias peculiares de tecido mole para cada um desses tipos de posição pélvica podem ser encontradas em outros lugares.[23] Em nossa experiência, é necessário fazer concessões liberais para padrões individuais em qualquer uma dessas tipologias.

H. Distribuição do peso nos pés

Avaliar por onde o peso desce ao longo dos pés é algo útil. Ao deixar cair um fio de prumo real ou imaginário ao longo dos tornozelos em uma visão lateral, podemos ver se o peso está predominantemente sobre os dedos dos pés ou calcanhares, em essência um controle sobre o equilíbrio entre a Linha Superficial Anterior e a Linha Superficial Posterior (Fig. 11.17).

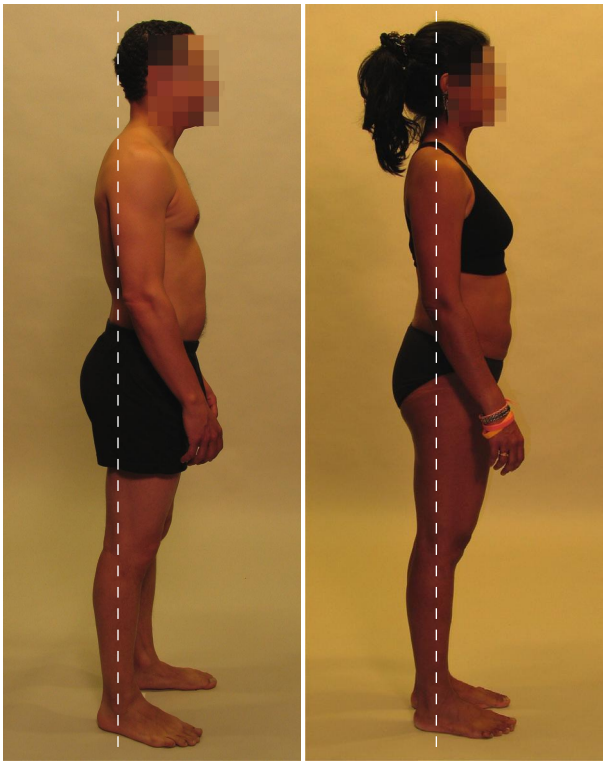

A B

Figura 11.17 Mesmo se colocarmos a linha vertical bem na frente do tornozelo, observe o quanto do corpo repousa na frente do pé nessas posturas comuns.

Uma visão da parte da frente pode ser utilizada para avaliar o quanto de peso está sendo tomado pelo arco interno, e quanto pelo arco lateral. Os desgastes dos sapatos também podem ser indicativos nesse sentido. Geralmente, quanto mais peso for tomado pelo arco lateral, tanto mais a Linha Profunda Anterior precisa ser alongada e reduzida na direção do arco medial. Quanto mais peso for tomado pelo arco medial, mais a Linha Lateral precisa ser aliviada e baixada, enquanto a Linha Profunda Anterior e a parte anteroinferior da Linha Espiral precisam ser energizadas, tonificadas e levantadas.

A visão anterior ou posterior também irá mostrar se uma perna está carregando significativamente mais peso do que a outra. (Todos nós temos alguma discrepância no descarga de peso, e todos nós temos uma postura descontraída "esperando o ônibus" em que transferimos a maior parte do peso para uma das pernas). A única maneira de medir isso com precisão, no entanto, é pedir que o paciente dê um passo sobre duas balanças, com um pé em cada uma delas e, sem olhar para as leituras, tente ficar uniformemente sobre ambos os pés. O total das duas leituras da balança, é claro, será igual ao peso total da pessoa, mas as duas balanças não estarão necessariamente suportando o

mesmo peso. Esse teste em geral mostra que o relato do paciente sobre o "equilíbrio" é na verdade significativamente mais ponderado em um pé ou outro. Se você ajustar o paciente para que as balanças mostrem pesos iguais, ele vai insistir que elas estão fortemente ponderadas para a perna que estava tomando menos peso na avaliação inicial. Esse é mais um exemplo de como os relatos do paciente nem sempre são confiáveis e necessitam ser alimentados com a observação aguda do terapeuta.

I. Equilibrando as metades

Embora as seguintes interpretações precisem ser tomadas com certa prudência, uma vez que as realidades são bastante complexas, essas simplificações, no entanto subjetivas, ainda são bastante úteis. No início, uma rápida olhada na postura em pé pode dividir o corpo em três grupos de "metades": qual grupo possui as maiores discrepâncias entre uma e outra? É bom ter a resposta em mente para dar ênfase ao tratamento conforme a terapia avança. 6-26

- Uma linha média sagital divide o corpo em direita e esquerda. Diferenças significativas entre direita e esquerda muitas vezes apontam para conflitos internos entre o animus e a anima (tendências masculina e feminina). Não é tão simples como direita = masculino e esquerda = feminino. Mas as pessoas com diferenças significativas, complexas e intratáveis entre os dois lados, que muitas vezes envolvem os olhos e a forma da cabeça, bem como diferenças estruturais no tronco e nas pernas, irão revelar uma batalha significativa, expressa em formas exclusivamente individuais no trabalho, relacionamentos, esforço artístico ou sexualidade, entre seus aspectos internos masculinos e femininos (Fig. 11.18).
- A linha média coronal divide o corpo da frente para trás. Claro que essas duas "metades" não são simétricas, mas mesmo assim podemos observar o equilíbrio entre as duas. Os fortes desequilíbrios nessa dimensão são frequentemente expressos como diferenças no modo como a pessoa se apresenta em público e como elas agem ou se sentem em privado (Fig. 11.19).
- A linha que passa pela cintura divide de cima para baixo (a linha exata pode variar individualmente de uma cintura "império" até um pouco acima das cristas ilíacas). A obesidade ou o desenvolvimento

A B

Figura 11.18 A vista posterior é muitas vezes a mais fácil – porque tendemos a fazer a parte da frente parecer mais alinhada – para ver fortes discrepâncias direita-esquerda, como nessas duas estruturas.

A B

Figura 11.19 A vista lateral é o lugar para ver as diferenças entre a parte anterior e a posterior, pois o que você vê na frente não é necessariamente o que você vê na parte de trás.

muscular pode, por vezes, ocultar a estrutura óssea subjacente, mas o que se está procurando aqui é uma uniformidade de proporção entre o ombro e a cintura pélvica, e entre o tronco e as pernas, ou a parte superior do corpo e a inferior. As pessoas com mais peso e substância nas pernas e na pelve e não nas costelas e ombros tendem ao introvertido; aquelas com um tronco largo e ombros em cima da pelve e pernas menores tenderão ao extrovertido (Fig. 11.20).

J. Maturidade somática

Compreender o tipo de padronização na geometria do esqueleto e nos meridianos miofasciais de tensão pode levar a um nível diferente de visão e, assim, a um nível mais profundo do trabalho. Uma das contribuições mais interessantes que podem ser feitas por um bom trabalho manual e do movimento está relacionada com o desenvolvimento maturacional. Como um exemplo do que pode ser conseguido, observe as fotos de Reginald (Fig. 11.21) (A) antes da Integração Estrutural, (B) logo após a conclusão de uma série de sessões (sob a direção da Dra. Ida Rolf) e (C) um ano depois, sem mais nenhum trabalho. As imagens foram reajustadas apenas para deixá-las aproximadamente do mesmo tamanho, uma vez que Reginald presumivelmente cresceu ao longo do ano.

Antes do trabalho, Reginald mostra uma resposta postural randomizada comum: joelhos hiperestendidos, pelve anteriormente inclinada, caixa torácica inclinada posteriormente, e pescoço inclinado anteriormente, entre outras coisas. Seus ombros não estão integrados nem com o pescoço nem com a caixa torácica, essencialmente pendurados na parte de trás do corpo, colocando pressão sobre as vértebras torácicas superiores e sobre os músculos peitorais superficiais e profundos. Em (B), uma imagem pós-trabalho corporal, ele está comprovadamente mais reto, mas não comprovadamente melhor. (Uma pessoa que viu apenas as duas primeiras imagens nos acusou de "colonialismo somático", dizendo: "Você tirou sua naturalidade e deu-lhe a postura de um garotinho branco mirrado! O que há de bom nisso?")

A B

Figura 11.20 Embora uma grande cintura escapular acima de um estreita cintura pélvica seja essencialmente um padrão masculino, e seu oposto mais frequentemente encontrado na mulher (como nestas imagens), você encontrará também padrões complementares.

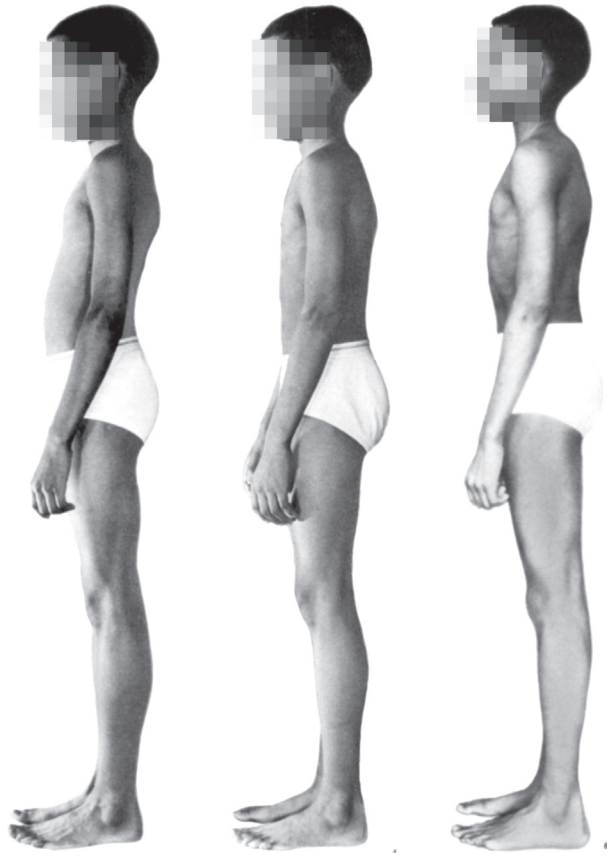

A B C

Figura 11.21 Reginald antes da intervenção (A), depois (B), e um ano mais tarde, sem nenhum trabalho adicional (C). [De Toporek (1981), reproduzido com permissão de Robert Toporek (www.newbabymassage.com).][24]

A imagem (**C**), com um ano para deixar o trabalho se estabilizar, conta uma história diferente. Com os joelhos descansando mais confortavelmente para a frente (mas avisamos que Reginald "recuou" um pouco ao longo do ano), a pelve assumiu uma posição mais horizontal em relação à sua antiga inclinação anterior. (E note que esse parâmetro melhorou desde o final do trabalho.) Com a pelve horizontal, a caixa torácica pode se orientar verticalmente, com uma redução da curvatura lombar (ver a seção no Cap. 3 sobre curvas primárias e secundárias). Com o jugo da cintura escapular agora envolta confortavelmente sobre a caixa torácica, em vez de pendurada atrás dela, o peito e os músculos do peito estão mais livres para se desenvolverem, por isso Reginald completa, aprofunda e parece um rapaz diferente. Nossa alegação é que, deixado a si mesmo, o rapaz do lado esquerdo não teria se desenvolvido e se tornado o rapaz à direita em um ano, mas o rapaz do meio poderia (e se tornou). Após o trabalho inicial, "essência composta de tempo" é o único remédio necessário para fazer o trabalho.

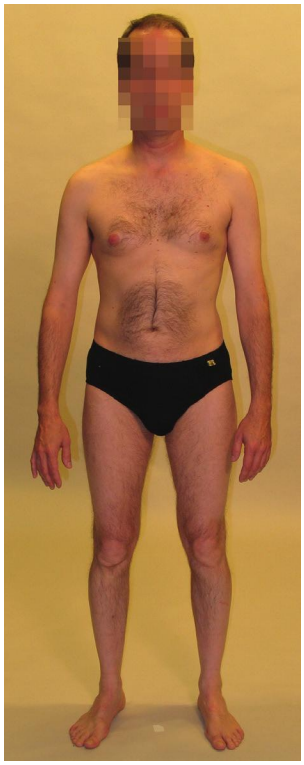

Figura 11.22 Mesmo que este seja um homem adulto completamente maduro, você pode ver os vestígios de menino em sua estrutura corporal? A cabeça é a cabeça de um adulto; o corpo é o de uma criança com idade entre três e seis anos. O que isso significa? Ele pode ser desenvolvido e amadurecido neste momento?

Figura 11.23 Enquanto o resto da estrutura cresceu, e tudo tem crescido em tamanho, a pelve desta jovem mulher, que, no entanto, é forte e equilibrada, continua sendo "jovem" e imatura em relação ao restante do corpo. Vemos isso acontecer algumas vezes com trauma sexual, mas um início de carreira na ginástica artística, anomalias hormonais ou genéticas, bem como outros fatores ainda não medidos podem estar em jogo também.

Observe que a melhora não está completa. O Reginald da imagem **C** restabeleceu a tensão nos joelhos e tornozelos que estava presente em **A**, mas não em **B**. Nem todos os elementos em um padrão respondem a um determinado tratamento.

Você consegue ver vestígios do menininho dentro do padrão postural do homem de meia-idade na Figura 11.22? Você consegue ver que a pelve da jovem na Figura 11.23 parece "mais jovem" do que o resto de sua estrutura? Essas observações são clinicamente úteis? Na última parte deste capítulo, passamos por cima da linha de remediação da ineficiência biomecânica ao reino do psicólogo somático. Em nossa opinião, ser capaz de reconhecer tais restrições, analisar os padrões subjacentes e realizar essas potencialidades é um dos trabalhos mais importantes para os terapeutas manuais do próximo século. O mapa dos Trilhos Anatômicos, embora não especificamente de desenvolvimento, é um caminho para ver tais padrões subjacentes.

Referências bibliográficas

1. Comeaux Z, Eland DO, Chila A, et al. Measurement challenges in physical diagnosis: refining inter-rater palpation, perception. J Bodyw Mov Ther 2001;5(4):245–53.
2. Sutton C, Nono L, Johnston RG, et al. The effects of experience on the inter-reliability of osteopaths to detect changes in posterior superior iliac spine levels using a hidden heel wedge. J Bodyw Mov Ther 2012;(3):1–8.
3. Aston J. Aston postural assessment workbook. San Antonio, TX: Therapy Skill Builders; 1998.
4. Sheldon WH. The varieties of human physique. New York: Harper; 1940.
5. Keleman S. Emotional anatomy. Berkeley: Center Press; 1985.
6. Alexander RM. The human machine. New York: Columbia University Press; 1992.
7. Morrison M. A structural vocabulary. Boulder, CO: Rolf Institute; Rolf Lines: July 2001.
8. Sultan J. Toward a structural logic: the internal–external model. Notes on Structural Integration 1992;86:12–8.

Fornecido pelo Dr. Hans Flury, Badenerstr 21, 8004 Zurich, Switzerland.

9. Keleman S. Emotional anatomy. Berkeley: Center Press; 1985.
10. Pierrakos J. Core energetics. San Francisco: Liferhythms; 1990.
11. Aston J. Aston postural assessment workbook. San Antonio, TX: Therapy Skill Builders; 1998.
12. Busquet L. Les chaînes musculaires. Vols 1–4. Frères, Mairlot: Maîtres et Cles de la Posture; 1992.
13. McHose C, Frank K. How life moves. Berkeley: North Atlantic Books, 2006.
O trabalho de Hubert Godard é mais acessível por meio deste livro.
14. Latey P. Themes for therapists (series). J Bodyw Mov Ther 1997;1:44–52, 107–116, 163–172, 222–230, 270–279.
15. Hanna T. Somatics. Novato, CA: Somatics Press; 1968.
16. Gladwell M. Blink. New York: Little, Brown & Co; 2005.
17. Gellhorn E. The emotions and the ergotropic and trophotropic systems. Psychologische Forschicht 1970;34:48–94.
18. Reich W. Character analysis. New York: Simon and Schuster; 1949.
19. Kurtz R. Body centred psychotherapy. San Francisco: Liferhythms; 1990.
20. Lowen A. The language of the body. New York: Hungry Minds; 1971.
21. Smith J. Structural bodywork. Edinburgh: Churchill Livingstone; 2005.
22. Nilsson L. The miracle of life. Boston: WGBH Educational Foundation; 1982. On-line. [Acesso em 14 de janeiro de 2013]. Disponível em: www.lennartnilsson.com.
23. Gaggini L. The biomechanics of alignment. 6th ed. Boulder, CO: Connective Tissue Seminars; 2005. www.connectivetissue.com.
24. Toporek R. The promise of Rolfing children. Transformation News Network; 1981.

Uma observação sobre os meridianos de latitude: o trabalho do Dr. Louis Schultz (1927-2007)

Apêndice 1

Este livro preocupa-se principalmente com as conexões miofasciais que percorrem toda a extensão do corpo e dos membros, os meridianos longitudinais, se você preferir. O que descrevemos, é claro, são apenas algumas das inúmeras conexões fasciais dentro do corpo. Outro grupo, identificado e descrito pelo falecido Dr. Louis Schultz e pela Dra. Rosemary Feitis, DO,[1] são faixas locais horizontais dentro da miofáscia do corpo, que funcionam um pouco como retináculos. Como os retináculos no tornozelo ou no punho, elas são espessas na camada de revestimento profundo da fáscia e na camada areolar do tecido conjuntivo frouxo (superficial às camadas miofasciais que acabamos de discutir, ver também a discussão sobre a exploração dessa camada por Guimberteau no final do Cap. 1), que restringe, para o bem ou para o mal, o movimento dos tecidos subjacentes.

Esses retináculos são discutidos detalhadamente no livro *The Endless Web*. No entanto, aprendi essas ideias diretamente com o Dr. Schultz, a quem tenho uma dívida de gratidão. Neste livro, todas as ideias sobre embriologia fascial e conectividade fascial foram inspiradas pelo ensinamento dele, e os meridianos miofasciais descritos são extensões do seu conceito original.

Essas faixas não são descritas nos livros de anatomia tradicionais, mas são facilmente visíveis e muitas vezes palpáveis nas camadas mais superficiais do tecido. A Figura A1.1 mostra sete faixas que costumam ser vistas no tronco. O posicionamento exato delas varia, assim como seu grau de tensão ou de restrição.

A faixa do peito – que corresponde grosseiramente à posição do sutiã – é visível na parte da frente da maioria das pessoas, no xifoide ou um pouco acima do nível dele. É fácil ver como uma excessiva rigidez ou contenção nessa faixa restringiria a respiração, bem como o livre movimento da LSA, LFA e da LE na musculatura superficial sob a faixa. As outras faixas são mais variáveis, e são mais fáceis de identificar em muitas pessoas. Uma vez que as faixas se encontram superficialmente, elas tendem a restringir a deposição de gordura; as faixas podem muitas vezes ser identificadas nos contornos do tecido adiposo.

Essas faixas podem restringir ou desviar a tração através dos meridianos miofasciais superficiais, reunir as linhas em um nível horizontal, ou restringir o livre fluxo do movimento através de um meridiano que passa sob a faixa.

No desalinhamento postural ou estrutural a natureza de contenção das faixas é aumentada para tentar estabilizar uma estrutura instável. Curiosamente, as faixas ocorrem no nível das transições da coluna vertebral (Fig. A1.2):

- a articulação esfenobasilar se conecta com a faixa do olho;
- a articulação craniocervical se conecta com a faixa do queixo;
- a articulação cervicotorácica se conecta com a faixa da clavícula;
- o gínglimo dorsal (um gínglimo mediotorácico funcional, geralmente em torno do nível da T6) se conecta com a faixa do peito;
- a transição toracolombar se conecta com a faixa umbilical;
- a transição lombossacral se conecta com a faixa inguinal;
- a articulação sacrococcígea se conecta com a faixa da virilha.

A tentação de ligar ainda mais esses níveis com os plexos anatômicos ou glândulas endócrinas é quase irresistível.

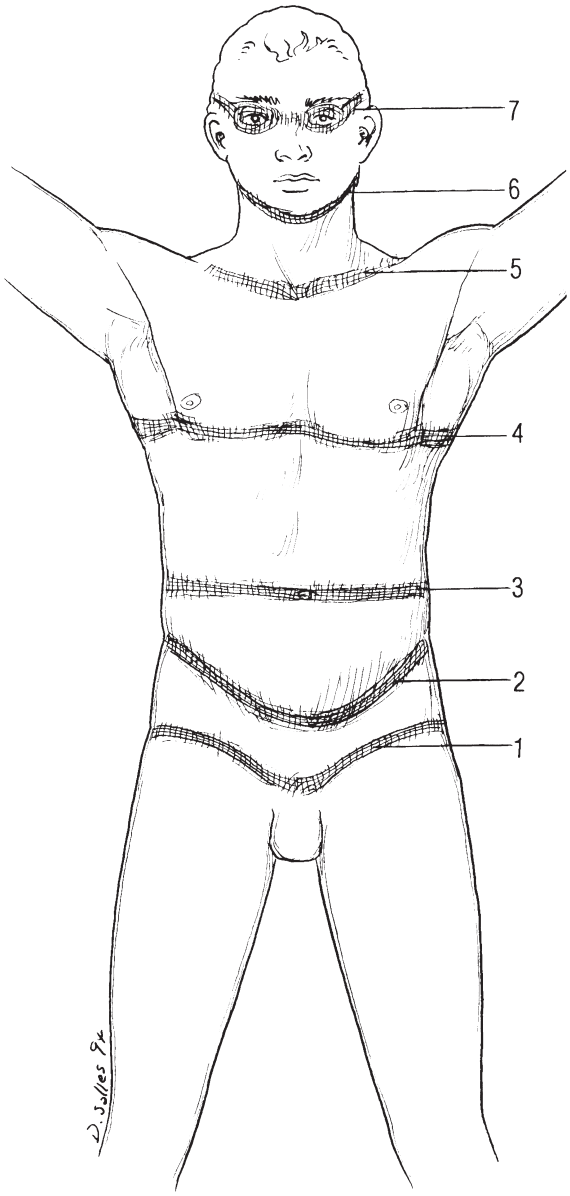

Figura **A1.1** Os retináculos do corpo: as sete faixas corporais do tronco (ver também Fig. A1.2). O Dr. Schultz descreveu outro grupo útil de meridianos fasciais: os meridianos de latitude. A maior parte dessas faixas está nas camadas mais superficiais da fáscia, mas elas podem ter conexões nas camadas subjacentes e podem, portanto, afetar a transmissão do trabalho dos meridianos miofasciais descritos neste livro. (Reproduzido com permissão de Schultz e Feitis, 1996.)

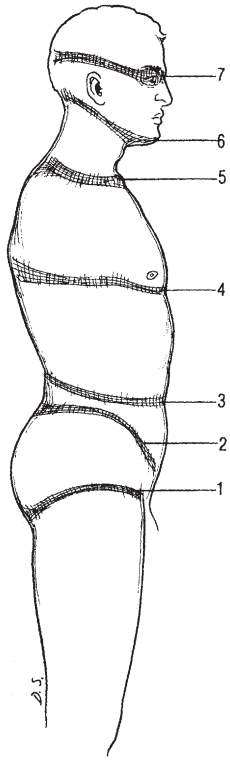

Figura **A1.2** Vista lateral das faixas do corpo. Os meridianos de latitude cingem o corpo em vários níveis (principalmente, e por favor anote, nos níveis de transições da coluna vertebral). (Reproduzido com permissão de Schultz e Feitis, 1996.)

Schultz e Feitis oferecem algumas intrigantes correlações pitorescas para eventos emocionais e de desenvolvimento em conexão com essas faixas. Como nosso propósito aqui é menos explicativo e mais descritivo, simplesmente apontamos a existência empírica dessas faixas e indicamos ao leitor o livro *The Endless Web* para o desenvolvimento dessas e de outras ideias relacionadas.

1. A faixa mais inferior no tronco (faixa púbica) estende-se desde o osso púbico, na parte da frente do outro lado da virilha (que é assim encurtada), em torno da parte superior do trocanter maior do fêmur e pelas nádegas, incluindo a articulação do sacro e do cóccix.
2. A faixa transversal à parte inferior do abdome (faixa inguinal) é frequentemente mais proeminente nos homens. Ela conecta as duas projeções dos ossos pélvicos na parte da frente (as espinhas anterossuperiores do ílio). Ela muitas vezes mergulha ligeiramente para baixo na frente, como um arco invertido. Sua margem inferior tende a incluir o ligamento inguinal, conectando a faixa que desce para a região do osso púbico. Essa faixa se estende lateralmente ao longo da margem superior das grandes asas do ílio, terminando na articulação lombossacral.
3. A terceira faixa atravessa o abdome (ventre/faixa umbilical) e talvez seja a mais variável na região. Ela pode cruzar na altura do umbigo (criando às vezes um vinco na parede abdominal que se estende para ambos os lados do umbigo), ou pode estar a meio caminho entre o umbigo e o arco costal médio (unindo os dois lados do arco costal). Em ambos os casos, ela se estenderá lateralmente para formar um arco que vai do abdome até cada um dos lados das costelas inferiores – particularmente

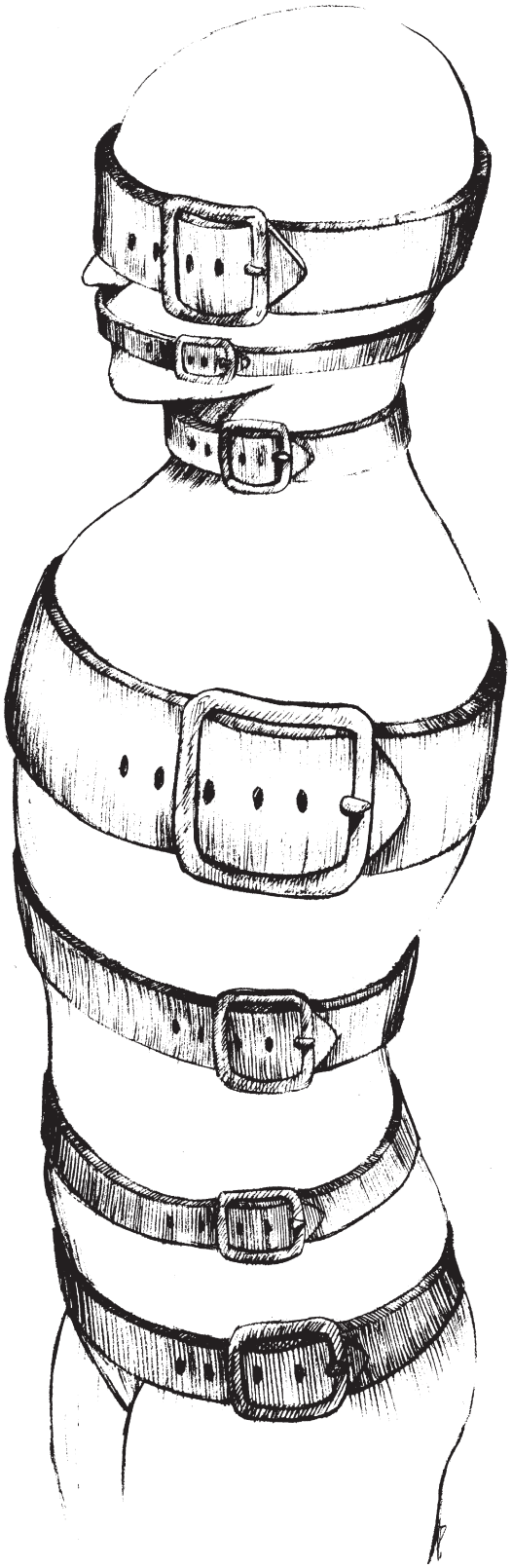

Figura **A1.3** Esta visão um tanto mais pessimista das faixas horizontais do corpo, elaborada a partir do brilhante *Emotional Anatomy*[2] de Keleman, mostra, no entanto, como esses meridianos de latitude atuam como controles da pulsação, do fluxo, da pressão e da forma dos tubos internos e bolsas do organismo. (Reproduzido com permissão de Keleman, 1985.[1])

até a ponta livre da 11ª costela . Ela se desloca para trás ao longo das costelas inferiores, terminando na articulação das vértebras torácicas e lombares.

4. A quarta faixa está na região logo abaixo dos mamilos (faixa do peito) e é visualmente mais aparente. Em geral é uma região mais baixa e imóvel no peito; a pele parece colada na direção das costelas e dos músculos. Lateralmente, estende-se ao longo da margem inferior do peitoral maior, transversal ao lado mediolateral do tórax, e desce pela margem lateral do latíssimo do dorso, onde ela começa a correr paralela à escápula em direção ao braço. A faixa aparece para amarrar a ponta inferior da escápula à parte de trás das costelas e inclui o gínglimo dorsal da coluna vertebral. Quando essa faixa é pronunciada, a região no meio do peito não é apenas mais baixa, há também uma incapacidade para expandir as costelas lateralmente ao respirar.
5. A quinta faixa na altura dos ombros (faixa da clavícula) envolve a clavícula e é parte do tecido que cola a clavícula às 1ª e 2ª costelas na parte da frente. Ela pode ser sentida como um coxim de tecido logo abaixo e profundo à clavícula. Ela se estende lateralmente até a ponta do ombro, com algumas fibras que se espalham para dentro da axila. A faixa continua até a parte de trás do lado interno e do lado externo da margem superior da escápula, e termina na junção das vértebras cervicais e torácica.
6. A área abaixo do queixo (faixa do queixo) é uma área de concentração de fibras e enchimento que inclui o osso hioide e a base da mandíbula, passando logo abaixo da orelha, e incluindo a base do crânio, onde se junta à primeira vértebra cervical (atlas).
7. A parte superior da faixa (faixa do olho) é a mais difícil de visualizar. Origina-se na ponte do nariz, passa pelas órbitas oculares e acima das orelhas, e inclui a parte de trás do crânio, logo acima da crista occipital e do ínio (a protuberância na parte posterior do crânio).

Referências bibliográficas

1. Schultz L, Feitis R. The endless web. Berkeley: North Atlantic Books; 1996.
2. Keleman S. Emotional Anatomy. Berkeley: Center Press; 1985.

Apêndice 2

Integração estrutural

Desde a publicação inicial, o esquema dos Trilhos Anatômicos serviu a um campo amplo de profissionais manuais e do movimento, incluindo ortopedistas, fisiatras, enfermeiros, fisioterapeutas, osteopatas, quiropraxistas, massagistas, professores de ioga, atletas e seus treinadores físicos, praticantes das artes marciais, *personal trainer* e até mesmo alguns psicólogos.

O mapa dos Trilhos Anatômicos é o resultado de nossa própria tentativa de organizar uma série progressiva de sessões para desvendar as compensações posturais e funcionais discutidas ao longo do livro e avaliadas no Capítulo 11 (um exemplo de gráfico para anotar essas avaliações é mostrado na Fig. A2.1). Essa 'receita' para trabalhar as linhas de progressão segue os mesmos princípios que aprendi com a Dra. Ida Rolf (ver Fig. In. 7), e a abordagem resultante mantém o termo que ela criou para ela – "integração estrutural". Aqueles que se graduam no nosso programa do Kinesis Myofascial Integration (KMI – www.anatomytrains.com/kmi) são certificados na integração estrutural e elegíveis para se juntar à International Association of Structural Integrators (IASI – www.theIASI.org) (Fig. A2.2).

A ideia na integração estrutural é usar a manipulação do tecido conjuntivo (trabalho miofascial) e o movimento de reeducação para alongar o corpo e organizá-lo em torno de seu eixo vertical. Ao "remodelar" a capa miofascial sobre a estrutura esquelética (ver Fig. 1.43) ou chegar ao objetivo dos "ossos flutuantes" da tensegridade fascial coordenada, se você preferir (ver Fig. 1.47), vemos geralmente uma maior simetria em torno dos planos euclidianos. Isso restaura o sentimento de "elevação" conforme a pessoa se alonga a partir de qualquer padrão aleatório que ela possa ter tido rumo a um potencial mais alto e de energia cinética de um alinhamento vertical confortável. Em termos físicos, esse processo visa a reduzir o momento de inércia em torno do eixo vertical, preparando o corpo para todos os movimentos disponíveis sem preparação inicial (Fig. A2.3 e a Fig. A2.4). 1-1

A abordagem KMI difere um pouco das outras escolas derivadas do método Rolf, uma vez que nossa série de doze sessões de manipulação dos tecidos moles é baseada em torno da leitura e do tratamento das continuidades miofasciais coesas dos Trilhos Anatômicos, em vez de seguir qualquer fórmula definida. Incluímos este breve guia para mostrar como nossa abordagem específica para esse método se desenrola, na esperança de que isso possa ser útil para outros que desejam colocar os Trilhos Anatômicos em prática. Claro que uma visão geral omite muitas complexidades e a aplicação que varia de acordo com as peculiaridades individuais. Algumas das técnicas concretas empregadas no programa de treinamento são apresentadas por escrito neste livro, outras aparecem no *Fascial Release for Structural Balance,*[1] outras, em nossas apresentações de vídeo, incluindo aquelas no site deste livro, e outras ainda (por razões de segurança) apenas em nossos programas de treinamento. 1-5

Portanto, sob a condição de que este Anexo não se destine a limitar a experimentação e a inovação, apresentamos um esboço de como o mapa dos Trilhos Anatômicos é atualmente aplicado em nossos programas de treinamento. Este Anexo talvez signifique menos para os terapeutas do movimento, porém mais para os terapeutas manuais, especialmente para aqueles que empregam técnicas miofasciais "diretas".

A ordem geral nos procedimentos de liberação miofascial impõe que comecemos com as linhas mais superficiais – a Linha Superficial Anterior, a Linha Superficial Posterior, a Linha Lateral e, finalmente, a Linha Espiral. Essa primeira etapa é seguida pelo trabalho com aquilo que é popularmente chamado de *core*, reunido na Linha Profunda Anterior. A etapa final do processo exige sessões de integração que reúnem o *core*

Gráfico de leitura corporal

Avaliação estrutural

Pé de apoio

Respiração

Cabeça

Pescoço

Cintura escapular

Articulações do ombro

Tórax/caixa torácica

Porção lombar da coluna vertebral

Cintura pélvica

Articulações do quadril

Joelhos

Tornozelos

Articulações subtalares

Arcos

Plano de tratamento

Próximo tratamento
Limpeza

Coisas para procurar

Trabalho de casa

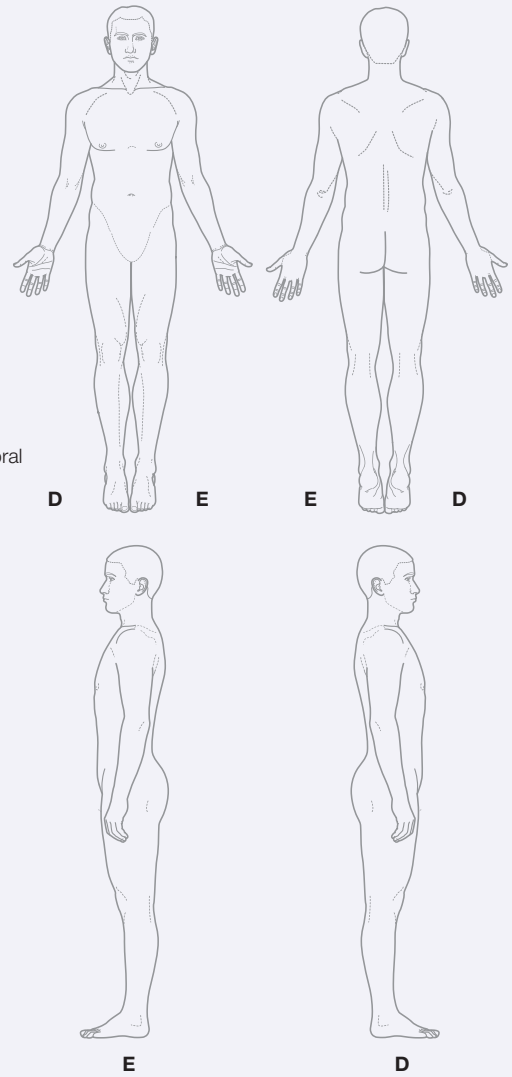

Figura **A2.1** Gráfico de leitura corporal para fins de avaliação.

Figura **A2.2** Logotipo da Kinesis Myofascial Integration, uma marca de Integração Estrutural baseada nos Trilhos Anatômicos, e logotipo da International Association of Structural Integrators, a organização profissional para terapeutas de Integração Estrutural em todo o mundo.

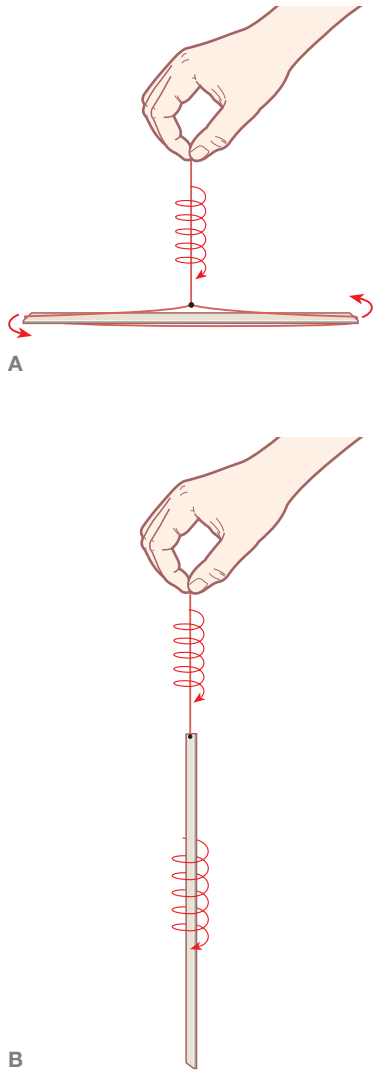

Figura **A2.3** Como a vara mostrada em (A) e a a vara mostrada em (B) têm a mesma massa, a vara em (B) tem um "momento de inércia" inferior. Imaginando que a vara está suspensa a partir do seu meio, seriam necessárias muitas voltas no cordão para que ela começasse a se mover. No fundo, podemos intuir que apenas algumas voltas do cordão bastariam para que a vara se movesse rapidamente. A massa é a mesma em ambas; a diferença entre as duas é a distância a partir do eixo de rotação da massa. O mesmo efeito pode ser visto na patinação artística, em que a patinadora começa a girar lentamente com seus braços abertos. Quando ela aproxima os braços do corpo, diminuindo seu momento de inércia, a velocidade aumenta e torna-a indistinta. Abrir os braços permite que ela diminua novamente a velocidade. Curvar-se, adotar uma postura ampla, ou qualquer uma das inclinações e dos deslocamentos descritos no Capítulo 11 aumentará nosso momento de inércia e será muito mais difícil estabilizar o movimento, que precisará do excesso de tensão muscular e da pressão da fáscia que força a compressão nas articulações.

e a "luva" superficial em uma sinfonia de movimento coordenado com uma postura e um "desempenho" relaxados "agradáveis".

Ao olhar para a sequência global antes de delinear cada sessão (Fig. A2.5), notamos alguns elementos que diferem de outras abordagens semelhantes:

1. A abordagem das Linhas do Braço e da miofáscia do ombro, em particular, tem um trabalho significativo de diferenciação em cada uma das primeiras quatro sessões, uma vez que a miofáscia dos braços é ainda mais superficial do que as Linhas Anterior, Posterior e Laterais. Elas têm uma sessão só para elas no final, quando o conjunto do ombro e do braço deve ser reintegrado ao novo suporte do tronco descompensado. As Linhas Funcionais, que juntam os braços à perna contralateral na parte da frente e de trás do tronco, geralmente também são consideradas durante essas sessões de integração.
2. O trabalho de abrir a parte inferior da perna, linha por linha, compartimento por compartimento, acontece nas primeiras cinco sessões, dando muito tempo para abrir, descolar e equilibrar os fundamentos da nossa estrutura. Essa área é novamente abordada para a integração na 9ª sessão e também na 12ª.
3. O centro das quatro sessões realmente explora e reorganiza o *core* de uma maneira não tentada por outras abordagens do trabalho corporal. Essas sessões estendem as ligações do "*core*" para além do significado usual do assoalho pélvico e dos músculos abdominais internos a uma unidade fascial coerente que se estende desde a parte inferior do pé até o crânio. A última delas, a 8ª sessão (para o pescoço e a cabeça) é o pivô entre a diferenciação e a integração – ela tanto completa a primeira como inicia a segunda.

Com a condição de que cada sessão difira na ênfase, método e ordem dependendo do padrão individual do paciente, as sessões se desdobram da maneira descrita a seguir (mais pormenores sobre a abordagem de cada linha listada podem ser encontrados nos capítulos, bem como no site www.anatomytrains.com).

A "receita" dos Trilhos Anatômicos

Sessões com as Linhas Superficiais

1ª sessão

Abra a Linha Superficial Anterior e diferencie as Linhas Superficial Anterior e Profunda Anterior do Braço do corpo axial (Fig. A2.6).

Objetivos:

- introduzir o paciente ao profundo trabalho fascial direto;
- abrir a respiração na parte da frente, soltar os padrões de medo;

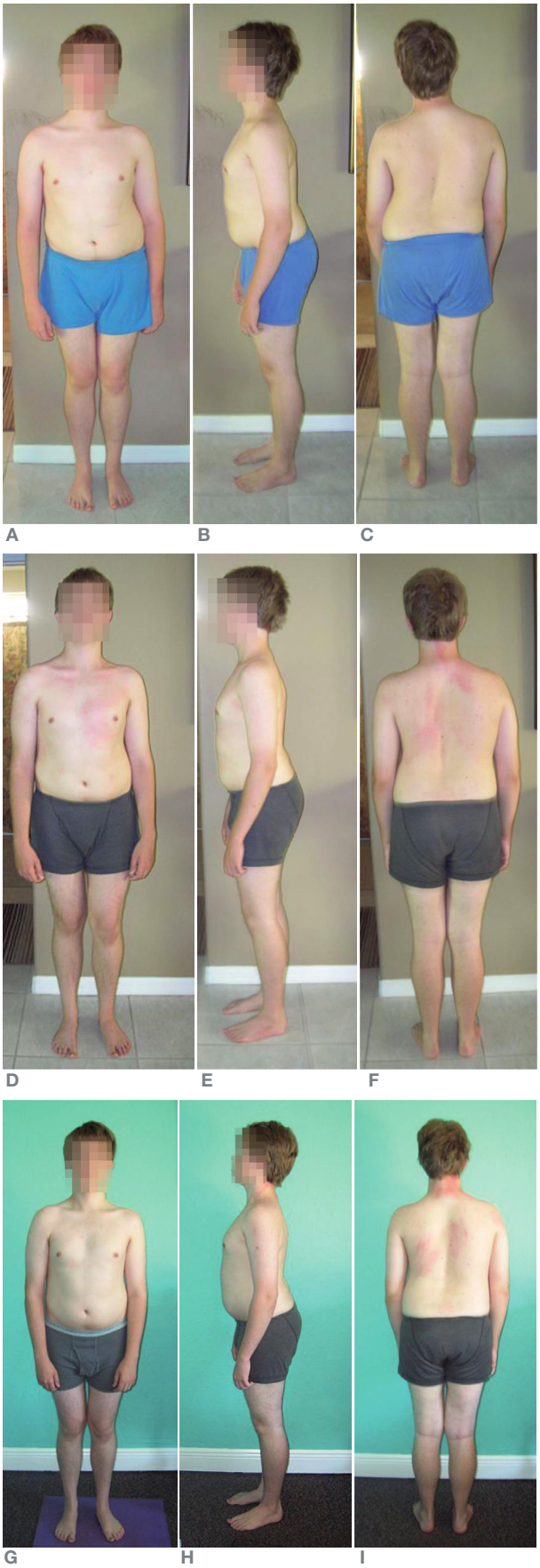

Figura **A2.4** A maioria dos pacientes consegue um momento de inércia menor em torno do eixo vertical durante o processo de integração estrutural. Aqui vemos uma criança com um desequilíbrio considerável antes da integração estrutural (A-C), no meio do processo (D-F) e no final (G-I). Observe o estabelecimento progressivo do alinhamento em torno de um eixo central. Após alguns meses de tempo de "absorção", este menino estaria pronto para dar continuidade ao processo até que não houvesse mais nada a ser alcançado. Prescrever exercícios específicos entre rodadas de Integração Estrutural poderia ser muito útil se a criança aderisse, mas os resultados apresentados foram obtidos apenas por meio da intervenção manual. (Cortesia de Lauree Moretto.)

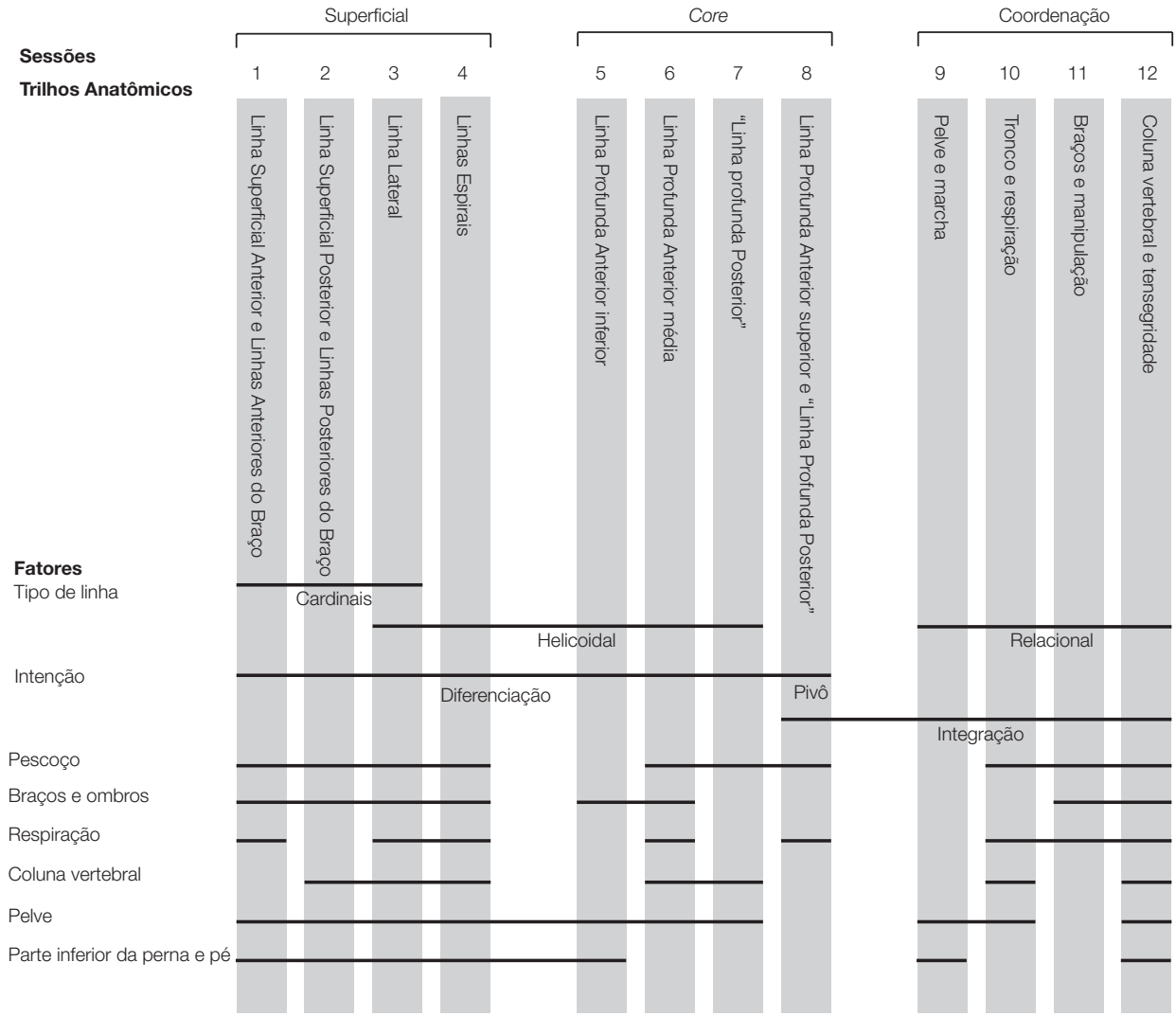

Figura **A2.5** A receita dos Trilhos Anatômicos em um diagrama resumido.

- em geral, levantar a Linha Superficial Anterior e abrir as porções proximais das Linhas Anteriores do Braço.

Estruturas-chave:

- retináculos do tornozelo e fáscia crural;
- arco subcostal e fáscia esternal;
- esternocleidomastóideo.

2ª sessão

Abrir a Linha Superficial Posterior, e diferenciar a Linha Superficial Posterior e a Linha Profunda Posterior do Braço do corpo axial (Fig. A2.7).

Objetivos:

- aprofundar o toque na fáscia espessa e fortalecer as fibras da musculatura posterior;
- melhorar a base de apoio, trazendo o paciente para suas pernas e pés;
- trazer o equilíbrio inicial às curvas primária e secundária;
- em geral, soltar a Linha Superficial Posterior, e mesmo o tônus das Linhas Posteriores do Braço.

Estruturas-chave:

- aponeurose plantar;
- fáscia dos isquiotibiais;
- eretores da espinha;
- músculos suboccipitais.

3ª sessão

Abrir a Linha Lateral, diferenciar todas as quatro Linhas do Braço a partir de baixo e abrir as faces late-

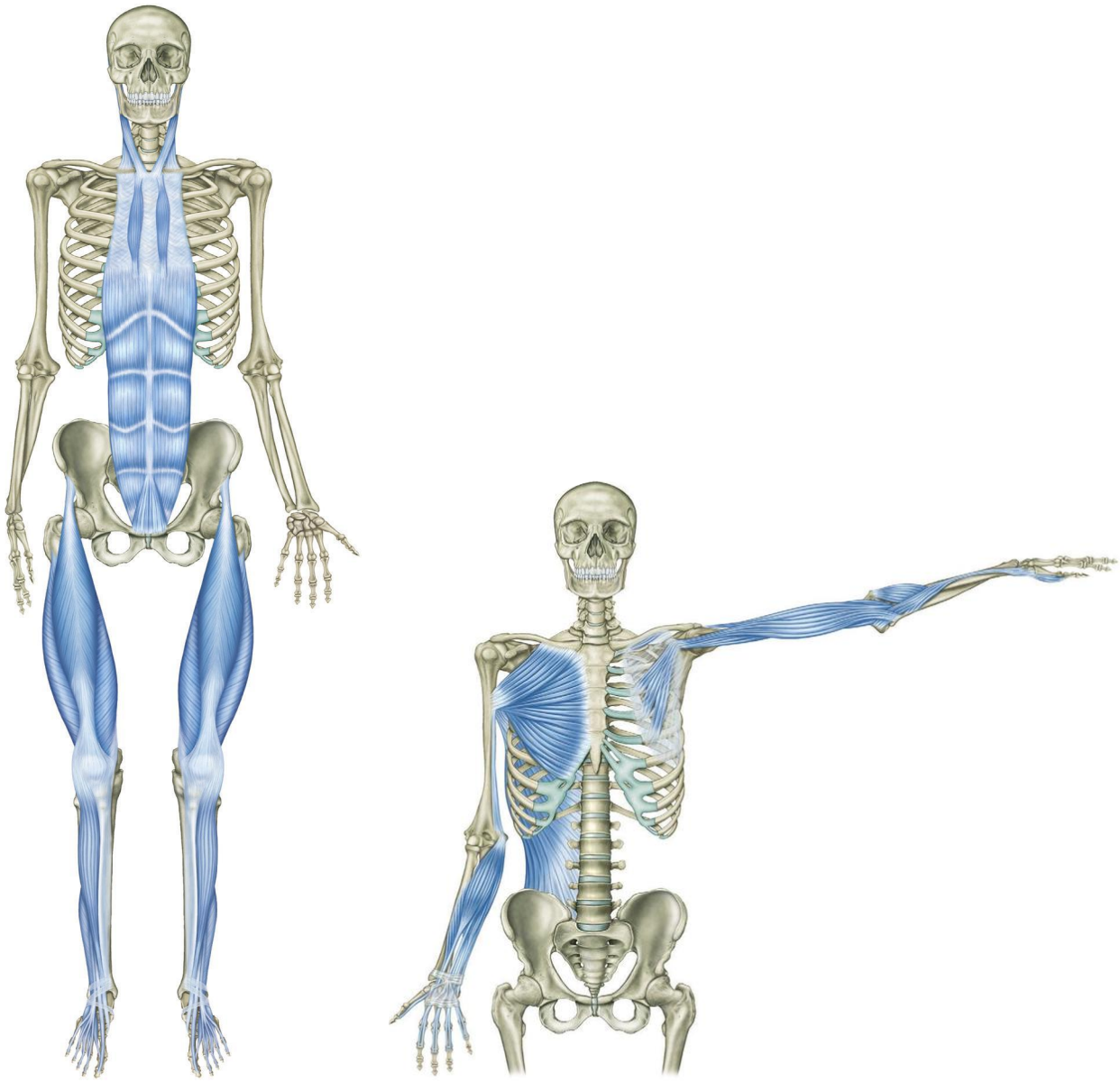

Figura **A2.6** A 1ª sessão concentra-se em levantar a Linha Superficial Anterior e abrir as duas Linhas Anteriores do Braço.

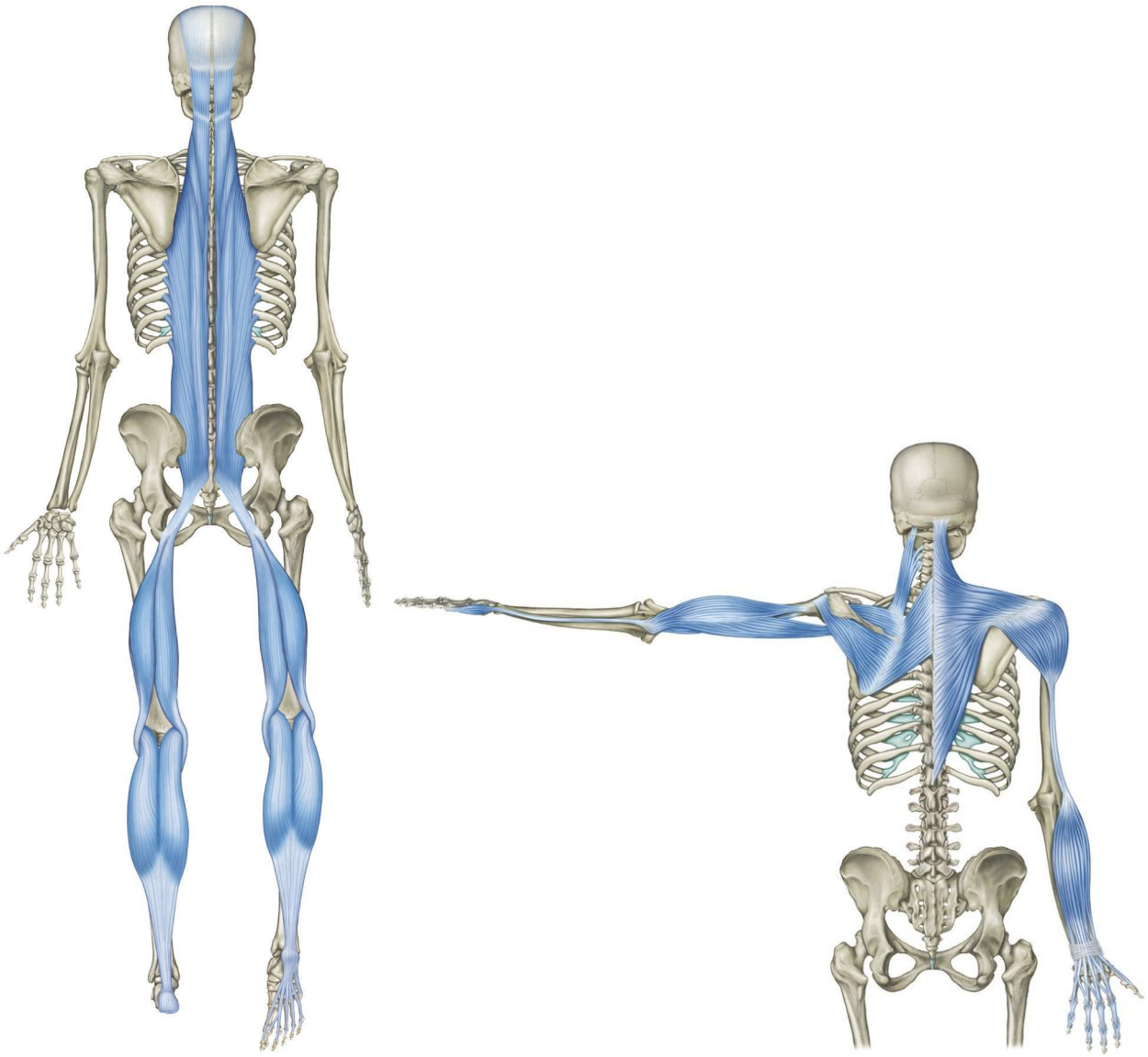

Figura **A2.7** A 2ª sessão restringe a Linha Superficial Posterior e abre as duas Linhas Posteriores do Braço.

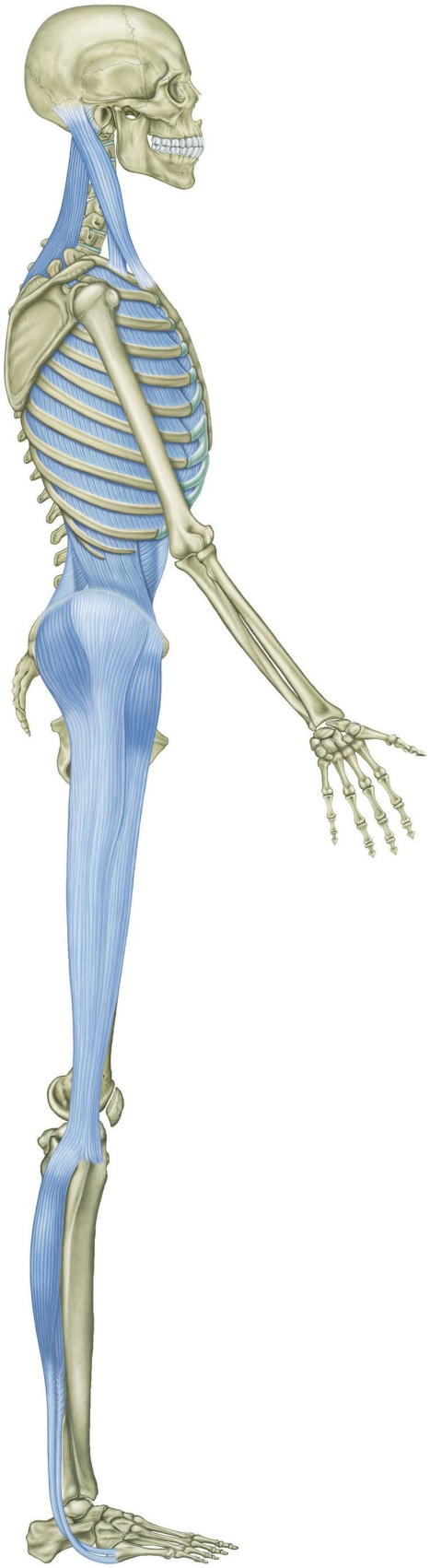

Figura **A2.8** A 3ª sessão centra-se na Linha Lateral e equilibra os ombros na direção dela.

rais da Linha Profunda Anterior em ambas as extremidades da caixa torácica (Fig. A2.8).

Objetivos:

- abrir os lados do corpo, estender as "asas" da respiração;
- contatar e equilibrar o sistema de estabilização do corpo;
- contatar o *core* lateral do corpo.

Estruturas-chave:

- fáscia fibular;
- trato iliotibial;
- costelas laterais;
- quadrado lombar e miofáscia do escaleno.

4ª sessão

Equilibrar as miofáscias superficiais em relação ao equilíbrio do tônus tanto da Linha Espiral esquerda quanto da direita (Fig. A2.9).

Objetivos:

- aliviar as restrições em qualquer uma das rotações superficiais;
- equilibrar a correia em torno da escápula;
- equilibrar a correia sob os arcos do pé;
- completar o trabalho nas linhas de luva superficiais.

Estruturas-chave: 3-12 6-9 6-24

- complexo rombosserrátil;
- oblíquos abdominais;
- correia do tibial anterior-fibular longo.

Sessões para o *core*

5ª sessão

Abrir a parte inferior da Linha Profunda Anterior, e equilibrar com a Linha Lateral (Fig. A2.10).

Objetivos:

- construir apoio para a parte interna da perna;
- abrir e equilibrar o compartimento do adutor;
- relaxar a pelve a partir de baixo.

Estruturas-chave: 6-3 3-17

- compartimento posterior profundo da perna;
- grupo adutor;
- inserções do complexo do psoas no trocanter menor.

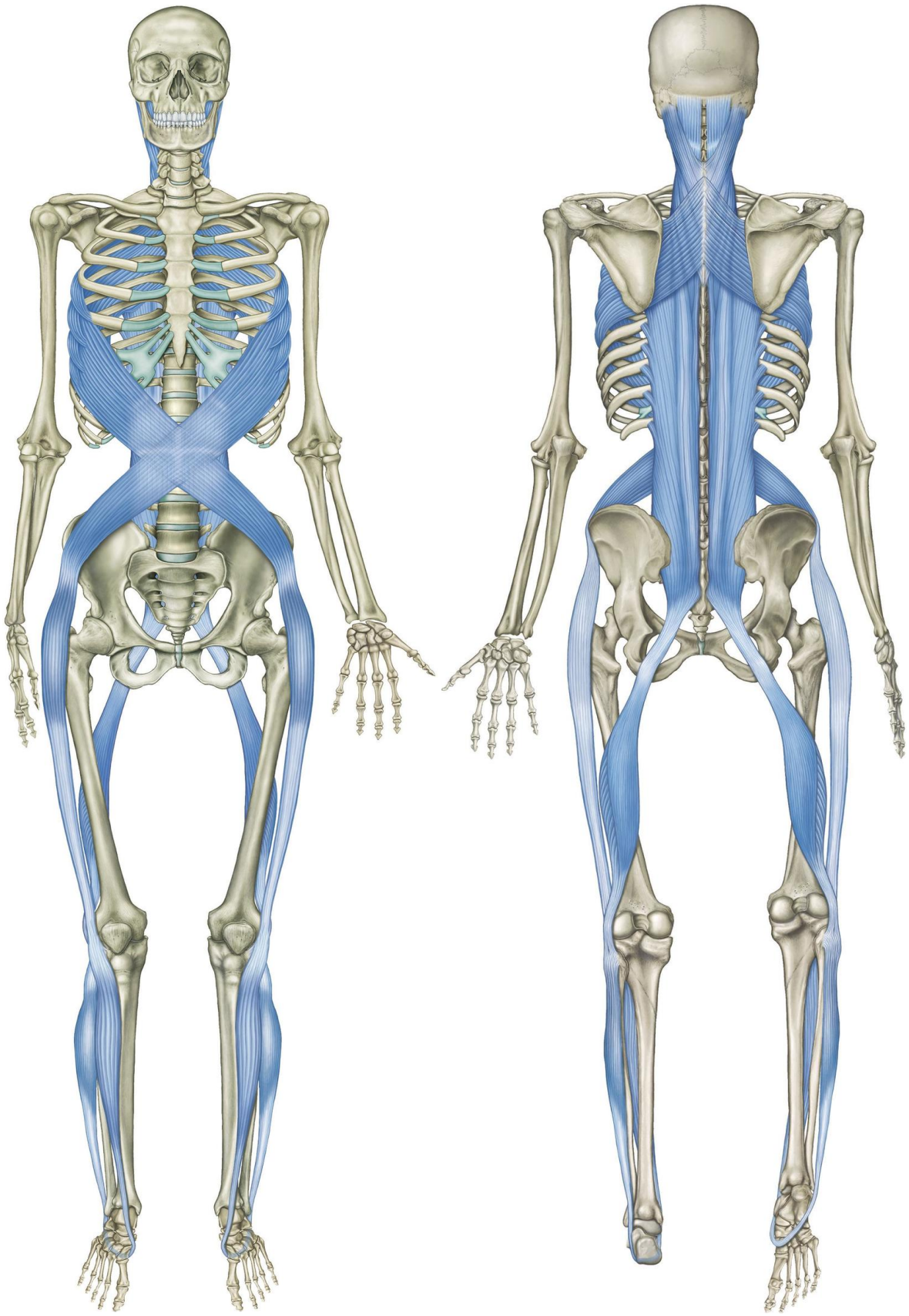

Figura **A2.9** A 4ª sessão equilibra a dupla hélice das Linhas Espirais, incluindo a correia sob o arco do pé e a posição da escápula em relação à cabeça e às costelas.

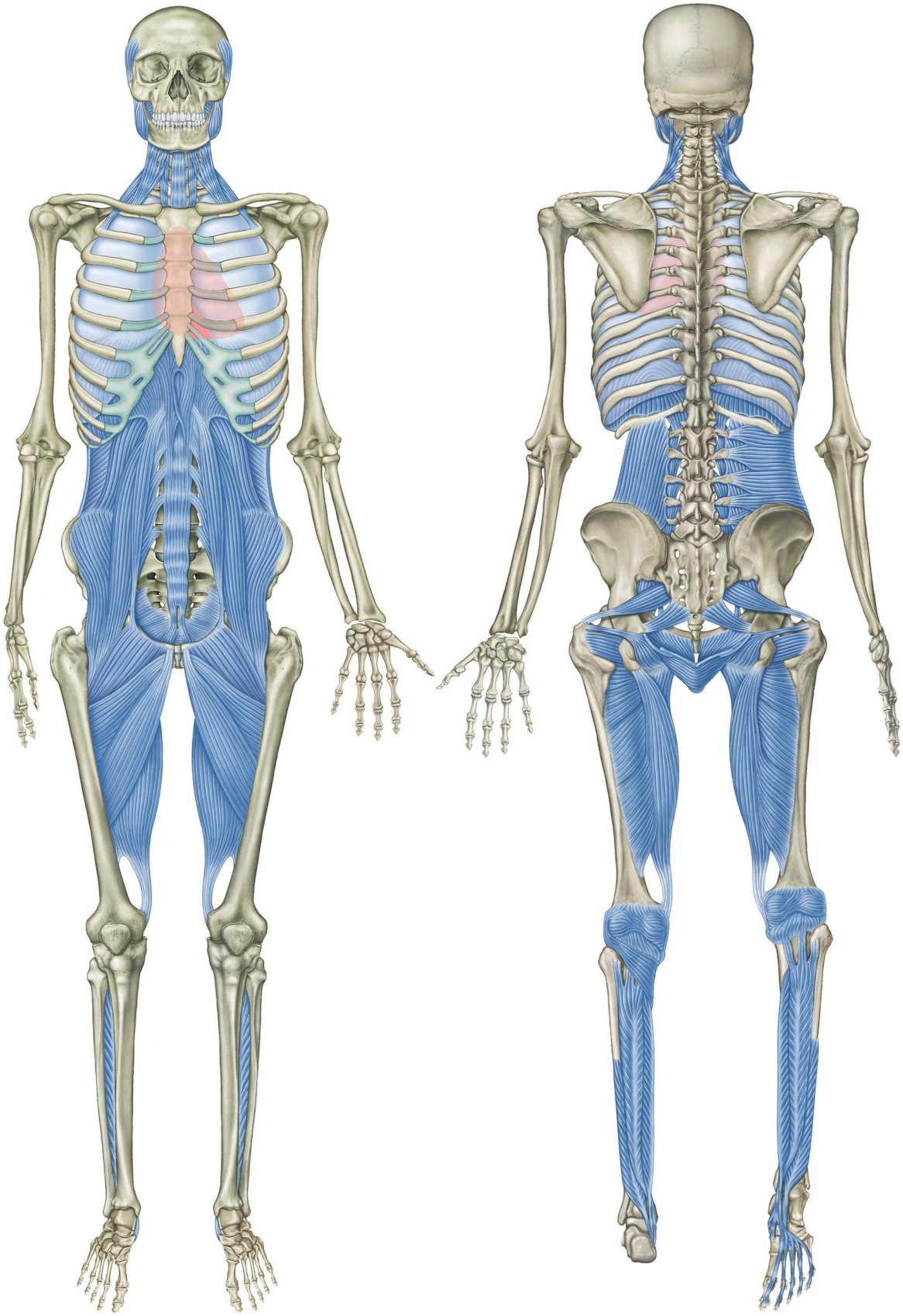

Figura **A2.10** As sessões para o *core*, que começam na 5ª sessão, concentram-se na Linha Profunda Anterior, que vai do arco interior para cima, passa ao redor da pelve e das vísceras e até chegar à mandíbula.

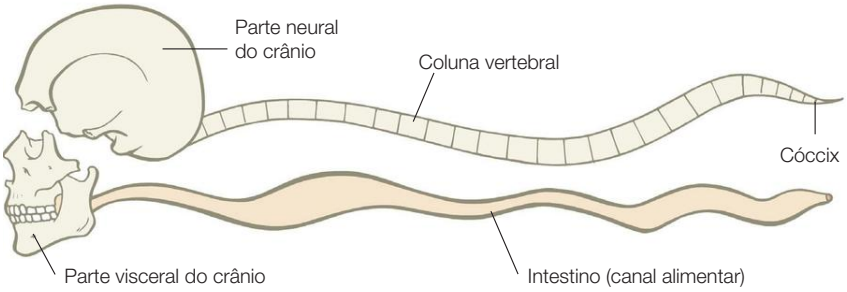

Figura **A2.11** As "sessões para o *core*", especialmente a 6ª sessão, fazem uma grande separação e um "espaço" adequado entre o corpo neuromuscular distinto (que Maria Montessori chamou o "homem branco", mais acima) e o corpo visceral (que ela chamou de o "homem vermelho", abaixo). A divisão está bem no ligamento longitudinal anterior, correndo desde o cóccix e ânus em direção caudal até a separação entre o viscerocrânio e o neurocrânio na extremidade superior.

6ª sessão

Abrir a porção do tronco da Linha Profunda Anterior e revisitar as Linhas Anteriores do Braço, especialmente a Linha Profunda Anterior do Braço (Figs. A2.6 e A2.10).

Objetivos:

- procurar apoio e posicionamento adequado para as lombares;
- equilibrar o psoas e o diafragma para liberar a "respiração mais profunda";
- encontrar reciprocidade entre o assoalho pélvico e o diafragma respiratório.

Estruturas-chave:

- psoas;
- diafragma;
- ligamento longitudinal anterior, inserções viscerais (Fig. A2.11)
- lâminas profundas de miofáscia abdominal.

7ª sessão

Abrir a "Linha Profunda Posterior", relacionar com a Linha Profunda Anterior, dando atenção às questões da bolsa interna de sustentação desde o calcâneo até os túberes isquiáticos, ao sacro até o gínglimo mediodorsal da coluna vertebral (Fig. A2.12).

Objetivos:

- alinhar o suporte ósseo na parte de trás do corpo;
- liberar os movimentos intrínsecos do sacro;
- aliviar as curvas e a rotação da coluna vertebral.

Estruturas-chave: 6-7

- piriforme e rotadores laterais profundos;
- músculos do assoalho pélvico;
- calcâneo;
- músculos multífido e transversoespinais.

8ª sessão

Abrir porções do pescoço e da cabeça da Linha Profunda Anterior e da Linha "Profunda Posterior", e relacionar com as Linhas do Braço (Fig. A2.13).

Objetivos:

- alinhar a cabeça em cima do corpo;
- equilibrar a mandíbula e o "viscerocrânio";
- começar a integração por meio do pescoço.

Estruturas-chave:

- osso esfenoide;
- articulação temporomandibular;
- complexo hioide;
- vértebras cervicais, músculos anteriores profundos do pescoço.

Sessões de integração (Fig. A2.14)

9ª sessão

Promover o equilíbrio do tônus, o movimento generoso e a integração nas sete linhas que percorrem a pelve e as pernas, com ênfase na marcha e na sustentação pélvica.

10ª sessão

Promover o equilíbrio do tônus, o movimento generoso e a integração nas onze linhas que percorrem através e ao redor da caixa torácica, com ênfase na respiração e na integração funcional do tronco.

11ª sessão

Promover o equilíbrio do tônus, o movimento generoso e a integração equilibrada nas quatro linhas dos braços e na cintura escapular, com ênfase na integração funcional dos movimentos do braço do paciente. 3-13 3-14 3-15-4

12ª sessão

Promover o equilíbrio dos músculos profundos da coluna vertebral, e o equilíbrio do tônus em todo

o corpo, com ênfase no movimento de integração da coluna vertebral.

Princípios de tratamento

A receita que acabamos de descrever se origina nos seguintes princípios:

1. Deve haver *energia* suficiente disponível – nutricional, física, hormonal, etc. – para alcançar os objetivos estabelecidos, tanto para o terapeuta como para o paciente. Se a energia disponível for insuficiente, então é preciso descobrir mais ou persuadir o paciente a reduzir suas expectativas.
2. Use a energia disponível para buscar uma maior *adaptabilidade* funcional e do tecido em qualquer região.
3. Por meio da nova adaptabilidade do tecido, mude as relações segmentares para ganhar maior *sustentação*.
4. Uma vez que a sustentação melhorou, busque o *alívio* dos padrões de tensão subjacentes.
5. Quando o alívio ocorrer, *integre* o novo padrão na função do dia a dia e na postura.

Diretrizes para a estratégia

Oferecemos uma orientação geral no uso do sistema dos meridianos miofasciais dos Trilhos Anatômicos na terapia manual:

- *Na avaliação palpatória, inicie a partir da área afetada/restrita/lesionada/dolorosa e mova ao longo dos trilhos*. Se o tratamento em uma área local não estiver funcionando, procure outras áreas ao longo do meridiano que possam trazer resultados na área afetada (p. ex., se os isquiotibiais não cedem à manipulação direta ou alongamento, tente em outros lugares ao longo da Linha Superficial Posterior – na fáscia plantar ou nas regiões suboccipitais, p. ex.).
- *O trabalho sobre os meridianos muitas vezes pode ter efeitos distantes*. Qualquer que seja o mecanismo, o trabalho em uma área de um meridiano pode mostrar seu efeito em algum lugar bem distante, para cima ou para baixo do meridiano envolvido. Certifique-se de reavaliar toda a estrutura periodicamente para ver que efeitos globais seu trabalho está produzindo.
- *Trabalhe o tecido do meridiano na direção que você quer que ele vá*. Se você está simplesmente afrouxando um elemento muscular de um meridiano, a direção não é tão crucial. Mas ela é fundamental se você estiver mudando a relação entre os planos fasciais. "Coloque-a onde ela deve estar e comece

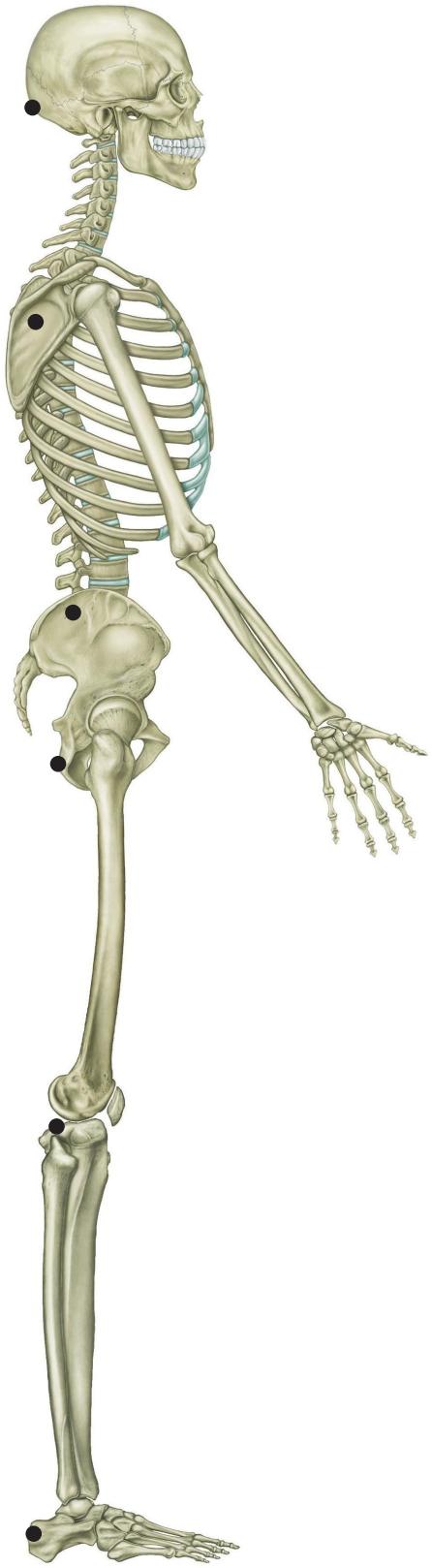

Figura **A2.12** A 7ª sessão trabalha com os tecidos mais profundos na parte posterior do corpo para alinhar os principais pontos ósseos – calcanhares, túberes isquiáticos, articulações sacroilíacas, gínglimos mediodorsais e o occipital. Os rotadores laterais profundos são a chave para esta sessão.

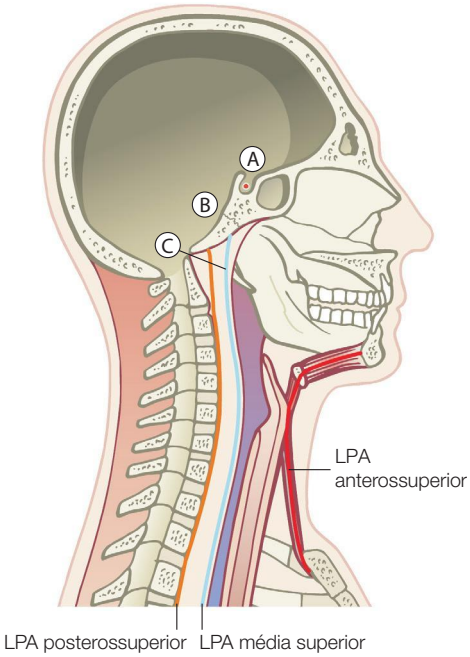

Figura **A2.13** A 8ª sessão é uma oportunidade de "colocar a cabeça no lugar". Em um nível mais profundo, trata-se de reunir as várias fisiologias do pescoço e da cabeça, onde o ectoderma, mesoderma e endoderma estão muito próximos (ver p. 238). LPA: Linha Profunda Anterior.

o movimento", foi um resumo conciso do método da Dra. Ida Rolf. Frequentemente, por exemplo, os tecidos da Linha Superficial Anterior precisam se mover para cima em relação aos tecidos da Linha Superficial Posterior, que precisam se mover para baixo para "distribuir o tecido" da miofáscia de maneira mais eficaz sobre um esqueleto equilibrado.

- *Trabalhe de fora para dentro, e depois de dentro para fora*. Resolva as compensações nas camadas mais superficiais primeiro, tanto quanto for possível, antes de abordar os padrões mais profundamente enraizados. Em geral, procure resiliência e adaptabilidade uniformes nas Linhas Superficial Anterior e Superficial Posterior, e nas Linhas Lateral e Espiral antes de tentar desemaranhar a Linha Profunda Anterior. Abordar os padrões profundos muito rapidamente, antes de soltar as camadas sobrejacentes, pode resultar em padrões de condução mais profundos ou reduzir a coerência do corpo, em vez de resolver os problemas. Uma vez que alguma resiliência e equilíbrio estejam estabelecidos na Linha Profunda Anterior, retorne às questões remanescentes nas linhas mais superficiais, e distribua as Linhas do Braço e as Linhas Funcionais sobre a estrutura reequilibrada.

Princípios do corpo e uso da mão

Os princípios gerais para a manipulação da fáscia e miofáscia são os seguintes:

- *Preste atenção*. Embora tendamos a prestar atenção em como entramos em contato com o cliente ou paciente, ou seja, o que sai de nossas mãos em direção ao paciente, menos tempo é dado no treinamento para aquilo que o terapeuta está sentindo, ou seja, o que está chegando até seu braço *vindo* do paciente. Veja se você está atento ao que o tecido está lhe dizendo em todos os momentos.
- *Sobreposição*. Vá apenas até o ponto em que a primeira camada oferece resistência, e então trabalhe dentro e ao longo dessa camada.
- *Ritmo*. A velocidade é o inimigo da sensibilidade; mova-se em ou abaixo da taxa de fusão do tecido.
- *Mecânica do corpo*. Um mínimo de esforço e tensão por parte do terapeuta leva a uma máxima sensibilidade e transmissão da intenção para o paciente. Usar seu peso e "essência composta de tempo" é sempre melhor do que usar sua força para induzir uma mudança do tecido. Princípios da mecânica do corpo são amplamente ensinados no treinamento e amplamente ignorados na prática.
- *Movimento*. O movimento do paciente faz o trabalho miofascial mais eficaz. A cada movimento que você fizer, busque uma direção do movimento para dar ao paciente. Mais uma vez: "coloque-a onde ela deve estar e comece o movimento". O movimento do paciente, mesmo um pequeno movimento, sob suas mãos serve no mínimo a dois propósitos:
  - permite que o terapeuta sinta com facilidade em qual nível da miofáscia ele está engajado;
  - envolve o paciente ativamente no processo, aumentando a propriocepção dos fusos musculares e dos receptores de alongamento fascial.
- *Dor*. A dor é uma sensação acompanhada pela "intenção motora do paciente de evitá-la". É uma razão para parar, reduzir ou desacelerar.
- *Trajetória*. Cada movimento tem uma trajetória ou um arco – um começo, um meio e um fim. Cada sessão tem um arco, cada série de sessões tem um arco – saber onde você está nesses arcos sobrepostos.

Objetivos

Os objetivos do trabalho miofascial ou do movimento incluem o seguinte:

- *Imagem corporal completa*. O paciente tem acesso às informações provenientes de todo o corpo cinestésico, assim como acesso motor a elas, com

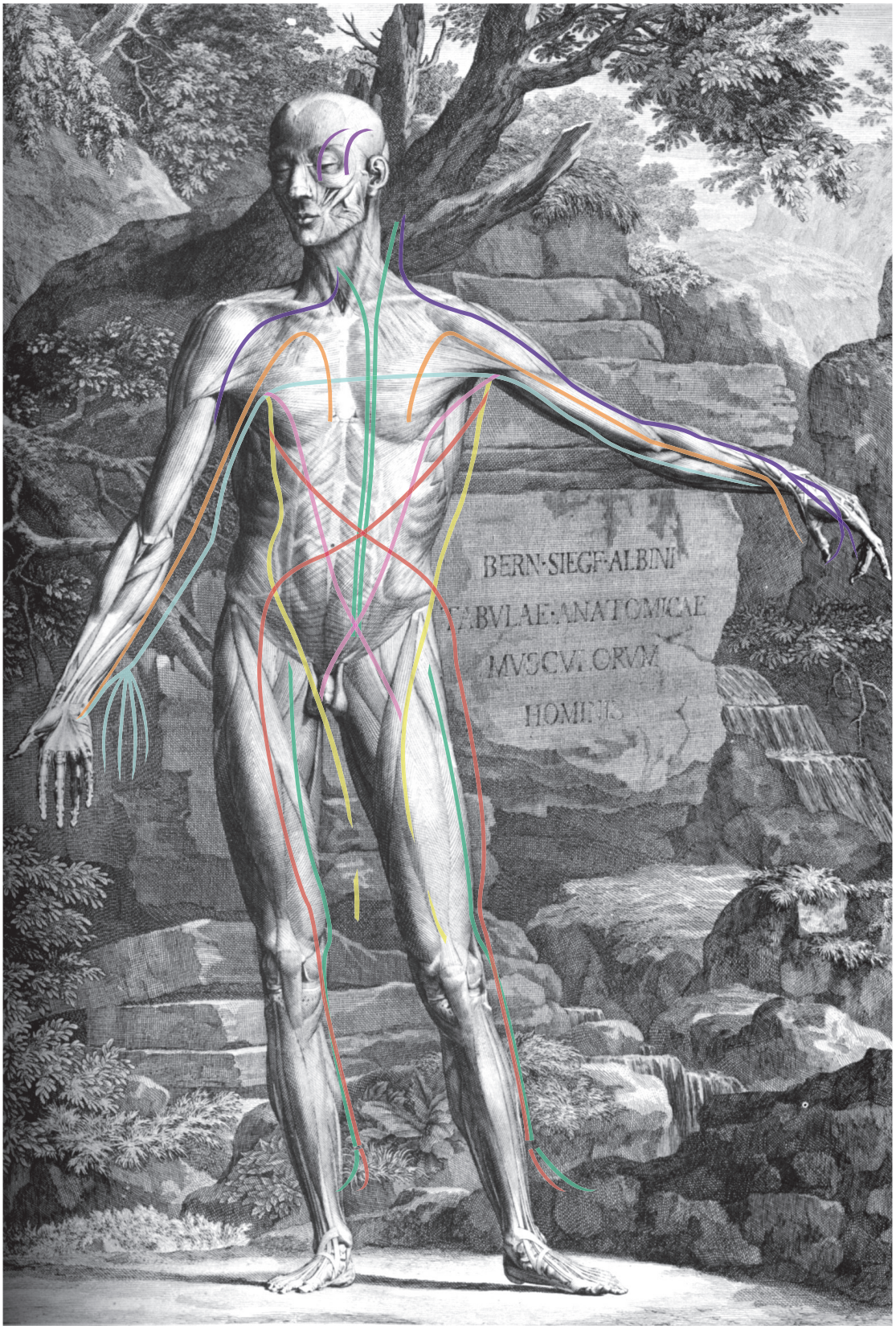

Figura **A2.14** As sessões de integração são uma oportunidade para harmonizar e coordenar os doze meridianos miofasciais, movendo-se progressivamente pelo corpo. A 9ª sessão lida com a pelve e as pernas; a 10ª sessão, com o tronco e a melhora da respiração; a 11ª sessão, com os ombros e os braços, e a 12ª sessão, com a coluna vertebral e o pescoço em relação com todo o corpo. (Agradecemos o uso do brilhante desenho de Albinus, cortesia de Dover Publications.)

áreas mínimas de imobilidade, conservação, ou "amnésia sensório-motora".

- *Alinhamento esquelético e sustentação*. Os ossos são alinhados de tal forma que permite um esforço mínimo e um equilíbrio máximo para o repouso e a ação.
- *Tensegridade/palintonicidade.* Os tecidos miofasciais são equilibrados em torno da estrutura do esqueleto de tal modo que há uma uniformidade geral do tônus, em vez de ilhas de alta tensão ou de tecidos frouxos. O oposto da integração estrutural é o isolamento estrutural.
- *Comprimento*. O corpo vive toda sua extensão, tanto no tronco como nos membros, e nos músculos como nas articulações, em vez de se mover no encurtamento e na compressão.
- *Resiliência.* A capacidade de suportar o estresse sem quebrar, e retomar uma existência equilibrada quando ele é removido.
- *Capacidade de manter e liberar carga somatoemocional*. A capacidade de manter uma carga emocional sem demonstrá-la e liberá-la na ação ou simplesmente deixá-la ir quando o tempo é apropriado.
- *Unidade de intenções com consciência difusa*. Integração estrutural implica a capacidade de se concentrar em qualquer tarefa ou percepção enquanto se mantém uma consciência periférica difusa de tudo o que está acontecendo em torno dessa atividade focada. Foco sem consciência contextual gera um fanático; consciência sem foco gera um avoado.
- *Redução do esforço*. Esforço reduzido na posição em pé e em movimento – menos tensão "parasita" ou movimento compensatório desnecessário envolvido em uma determinada tarefa.
- *Amplitude de movimento*. Generosidade do movimento, menos restrição em uma determinada atividade, e que – dentro dos limites de saúde, idade, história e composição genética – está disponível dentro da amplitude de movimento humano.
- *Redução da dor*. Estar em pé e em atividade seja tão livre de dor estrutural quanto possível.

Referência bibliográfica

1. Earls J, Myers T. Fascial release for structural balance. Berkeley: North Atlantic; London: Lotus Publishers; 2010.

Apêndice 3

Meridianos miofasciais e medicina asiática

Os meridianos miofasciais dos Trilhos Anatômicos evoluíram apenas dentro da tradição anatômica ocidental. No início, omitimos deliberadamente qualquer comparação com a acupuntura e os meridianos similares utilizados na medicina tradicional asiática, a fim de enfatizar a base anatômica dessas continuidades. A estreita relação entre os dois, no entanto, é inevitável, especialmente à luz da recente investigação que expõe os efeitos da acupuntura sobre e através da matriz extracelular produzida pelas células do tecido conjuntivo. Aqui incluímos uma comparação entre os meridianos de acupuntura, as linhas Sen da Thai ioga massagem e os Trilhos Anatômicos. Como todos nós estamos estudando o mesmo corpo humano, não é surpreendente que encontremos sobreposição perto do cume de duas diferentes estradas de ascensão.

Para corrigir nossa ignorância sobre a medicina asiática, pedimos aos Dr. Peter Dorsher,[1] Dr. C. Pierce Salguero,[2-6] Dra. Helene Langevin[7-22] e Dr. Phillip Beach, DO[21-23] para nos ajudarem a descrever com precisão esses meridianos e trazer à tona seus detalhes. Há muita variação entre as muitas tradições da medicina asiática na forma como os meridianos são retratados, por isso escolhemos o caminho mais percorrido e não nos aventuramos pela vegetação de tais variações.

Assim como as ilustrações feitas pelo Dr. Dorsher mostram, as continuidades miofasciais da Linha Superficial Anterior (LSA), Linha Superficial Posterior (LSP) e Linha Lateral (LL) mostram uma significativa sobreposição com as continuidades energéticas do meridiano do estômago, da bexiga e da vesícula biliar, respectivamente (Fig. A3.1A-D).

As quatro Linhas do Braço, desde a Superficial Anterior até a Superficial Posterior, correspondem muito de perto aos meridianos do pericárdio, pulmão, intestino delgado e Triplo Aquecedor, respectivamente (Fig. A3.2A-D).

A Linha Profunda Anterior, que é acessível apenas ocasionalmente perto da superfície do corpo, corresponde ao meridiano do fígado, que também viaja através e ao redor das vísceras ventrais, mas em algumas áreas é paralelo ao meridiano do rim que atravessa a linha interna da perna (Fig. A3.3A e B).

Quando se trata das chamadas linhas helicoidais – a Linha Espiral e as Linhas Funcionais –, encontramos um problema já que elas se cruzam na linha mediana anterior e posterior do corpo para se juntarem biomecanicamente com as estruturas do outro lado do corpo, ao passo que nenhum meridiano da acupuntura cruza a linha mediana. O meridiano do estômago é o que mais se aproxima da porção anterior da Linha Espiral; quando combinada com o meridiano da bexiga, a maior parte da Linha Espiral é duplicada, mas essa correspondência é um pouco artificial (Fig. A3.4).

Se desviarmos nossa atenção para as linhas Sen usadas na tradicional Thai ioga massagem, descobriremos que enquanto nenhum meridiano atravessa a face posterior, muitas linhas parecem se encontrar e se cruzar no umbigo ou *hara* na parte anterior (Fig. A3.5).

Especificamente, a linha de Kalatharee cruza na frente, juntando (e espelhando o mapa dos Trilhos Anatômicos) a frente do braço (Linha Superficial Anterior do Braço) através da linha mediana do corpo ao fêmur contralateral (Linha Funcional Anterior) e conectando a partir do adutor longo através da linha interna da perna ao arco interno (por meio da Linha Profunda Anterior – Fig. A3.6).

Uma pesquisa recente enfatiza a ligação tanto na forma como na função entre o funcionamento da acupuntura e da rede fascial em geral. As constatações feitas pela proeminente pesquisadora de acupuntura e neurocientista Dra. Helene Langevin e outros mostraram que o tecido conjuntivo – especificamente os proteoglicanos hidrofílicos juntamente com as fibras

de colágeno e fibroblastos – serpenteiam em torno da extremidade da agulha de acupuntura quando ela é girada no lugar, criando efeitos detectáveis de tecido mecânico (Fig. A3.7). Esses efeitos foram observados a 4 cm de distância do local da inserção da agulha (como esse foi o limite do campo de visão, novos experimentos estão em andamento para estabelecer se o efeito pode ser detectado a uma distância maior).

Além disso, Langevin postulou que meridianos de acupuntura oriental podem seguir os planos fasciais intermusculares ou intramusculares. Essas constatações, em conjunto, vinculam os possíveis efeitos da estimulação da acupuntura com a transdução mecânica dentro dos planos fasciais da matriz extracelular (MEC) detalhados nas páginas finais do Capítulo 1 (embora, naturalmente, outros efeitos também possam estar ocorrendo com a acupuntura). Langevin encontrou uma correspondência de 80% no braço entre os locais dos pontos tradicionais da acupuntura e esses planos fasciais da divisão no tecido conjuntivo intersticial.

Isso sugere que a "sinalização" clara e a ação à distância associada à acupuntura está conectada no nível celular e histológico com os novos canais de comunicação de mecanotransdução sendo descobertos entre as células do tecido conjuntivo, como fibroblastos e leucócitos, e do complexo da MEC em torno deles.

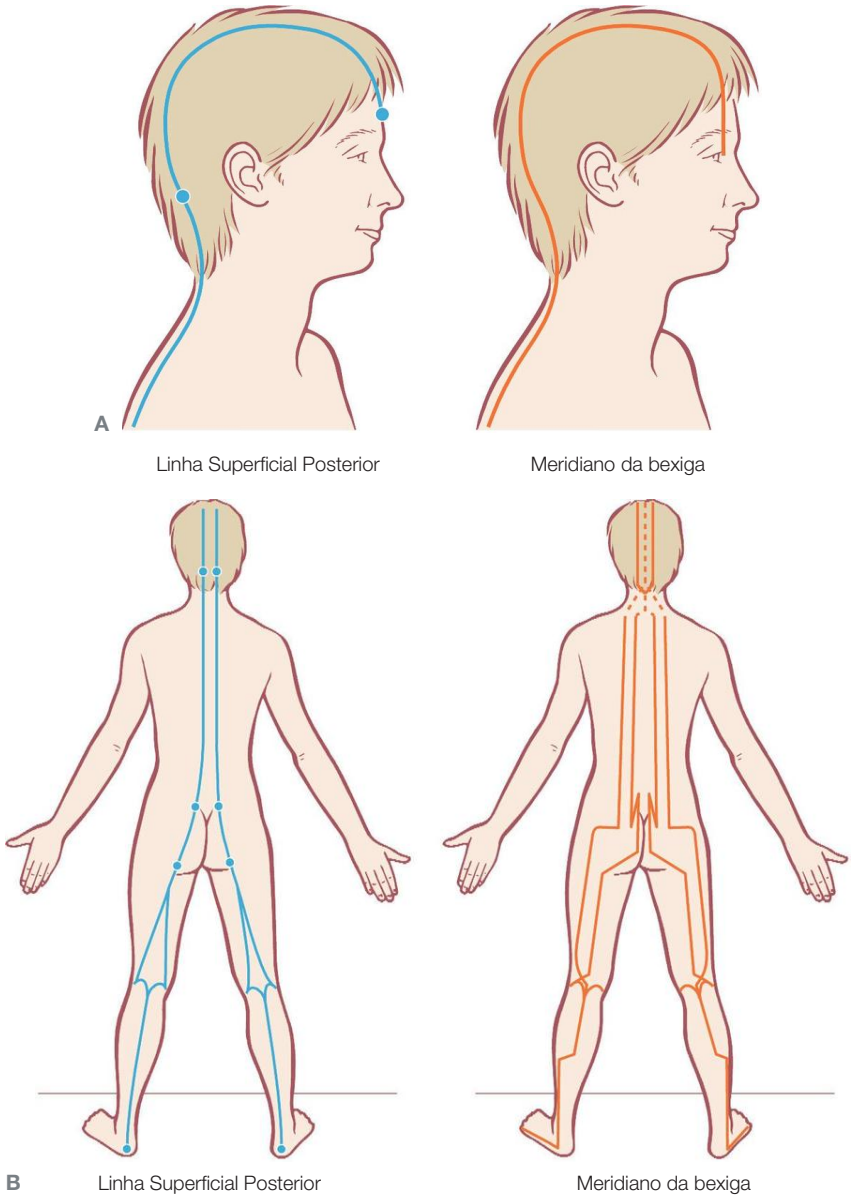

Figura **A3.1** Há uma correspondência bastante estreita entre a via das Linhas Anteriores, Posteriores e Laterais e a dos meridianos do estômago, bexiga e vesícula biliar, respectivamente. (Usada com a permissão do Dr. Peter Dorsher.)

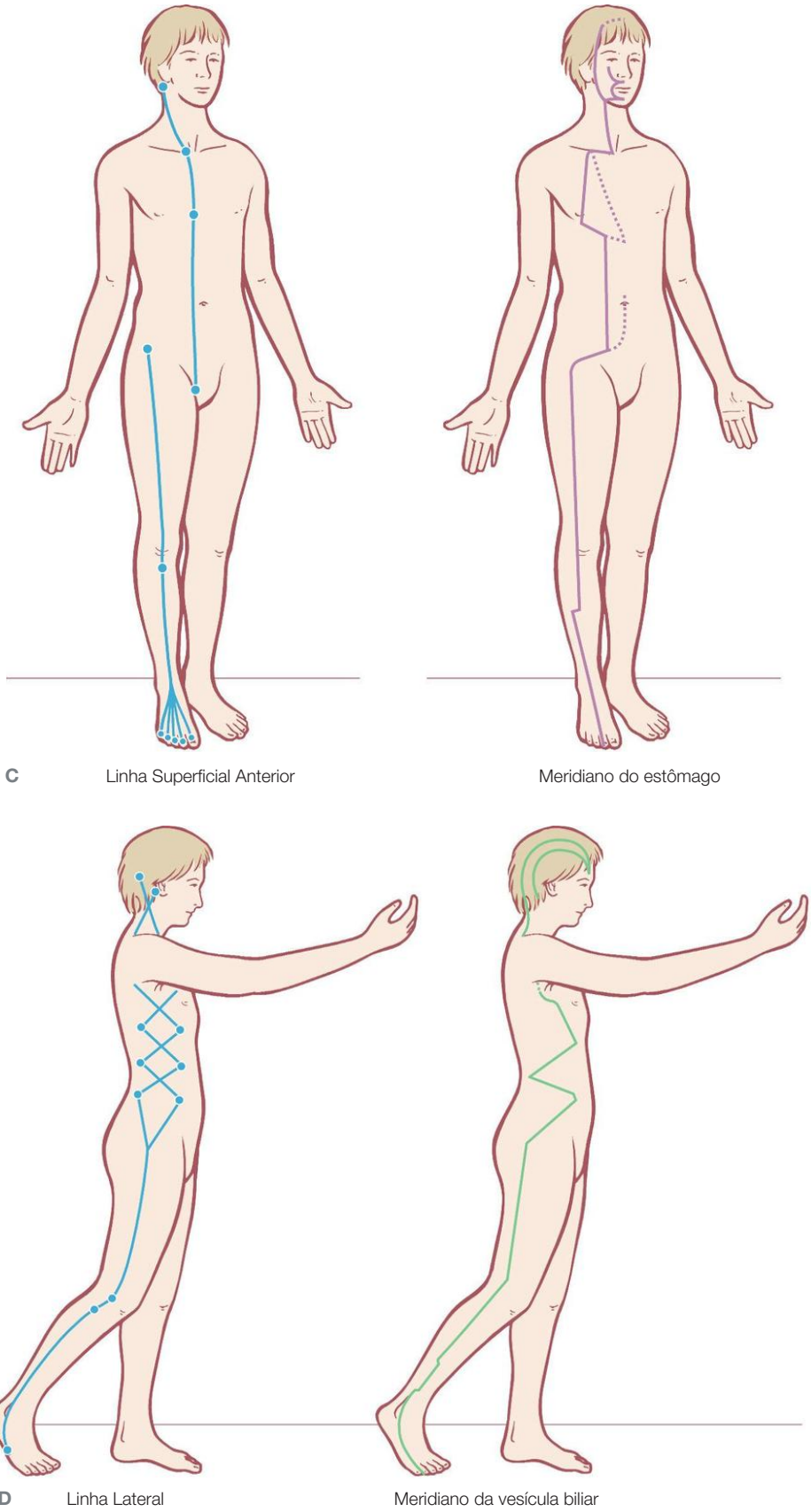

Figura **A3.1** (*Continuação*)

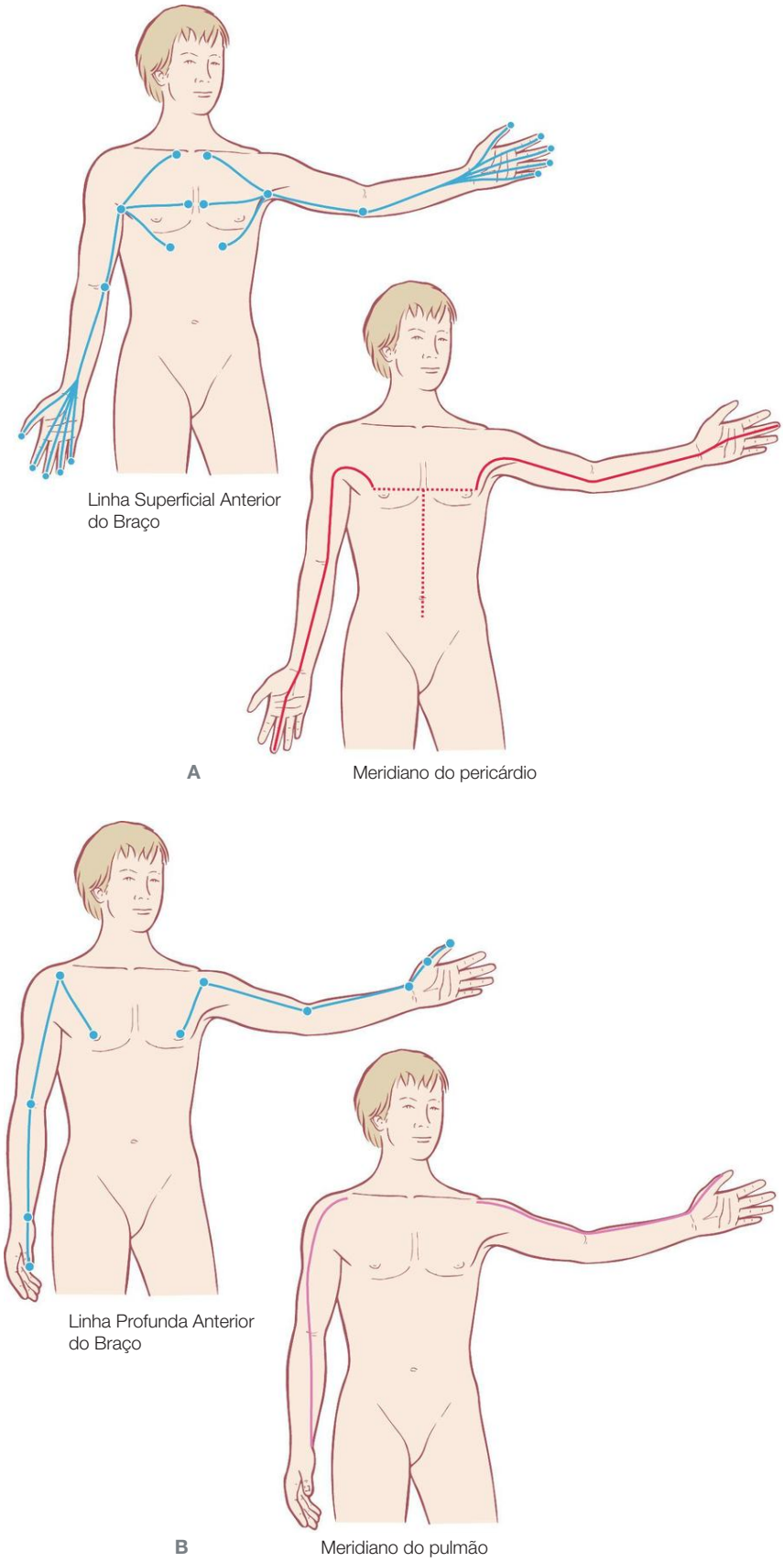

Figura **A3.2** Há uma correspondência muito próxima entre as vias das quatro Linhas do Braço e os meridianos do pericárdio, pulmão, Triplo Aquecedor e do intestino delgado. (Reproduzido com a permissão do Dr. Peter Dorsher.)

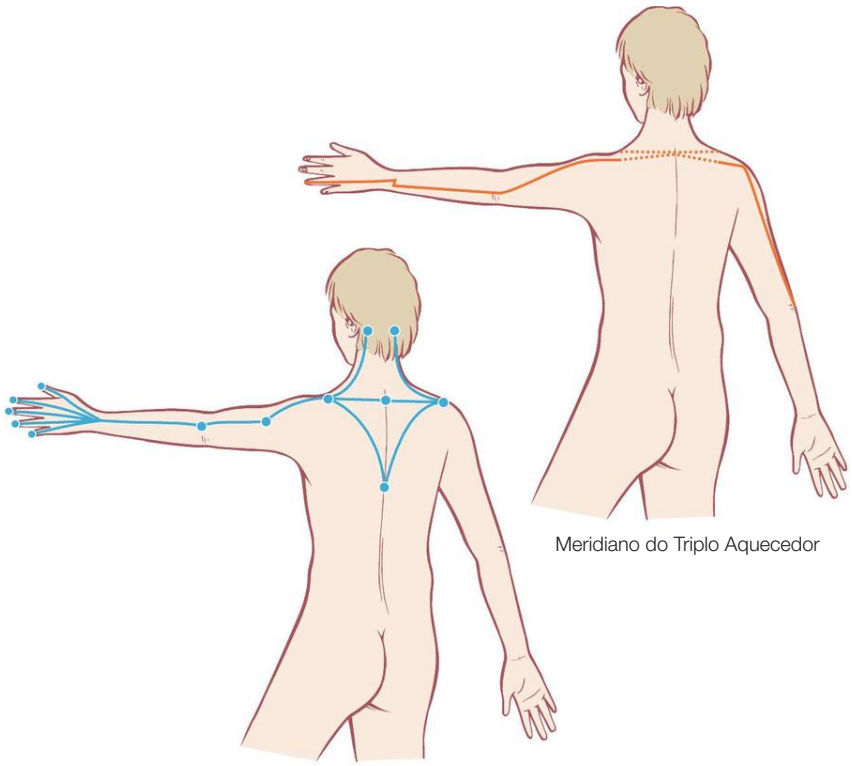

C Linha Superficial Posterior do Braço

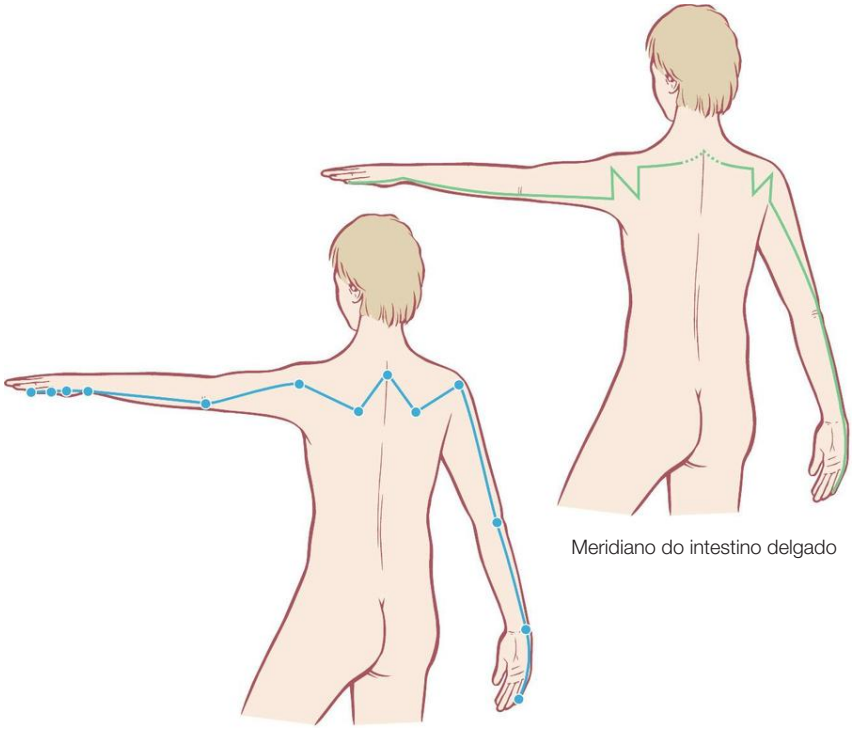

D Linha Profunda Posterior do Braço

Figura **A3.2** (*Continuação*)

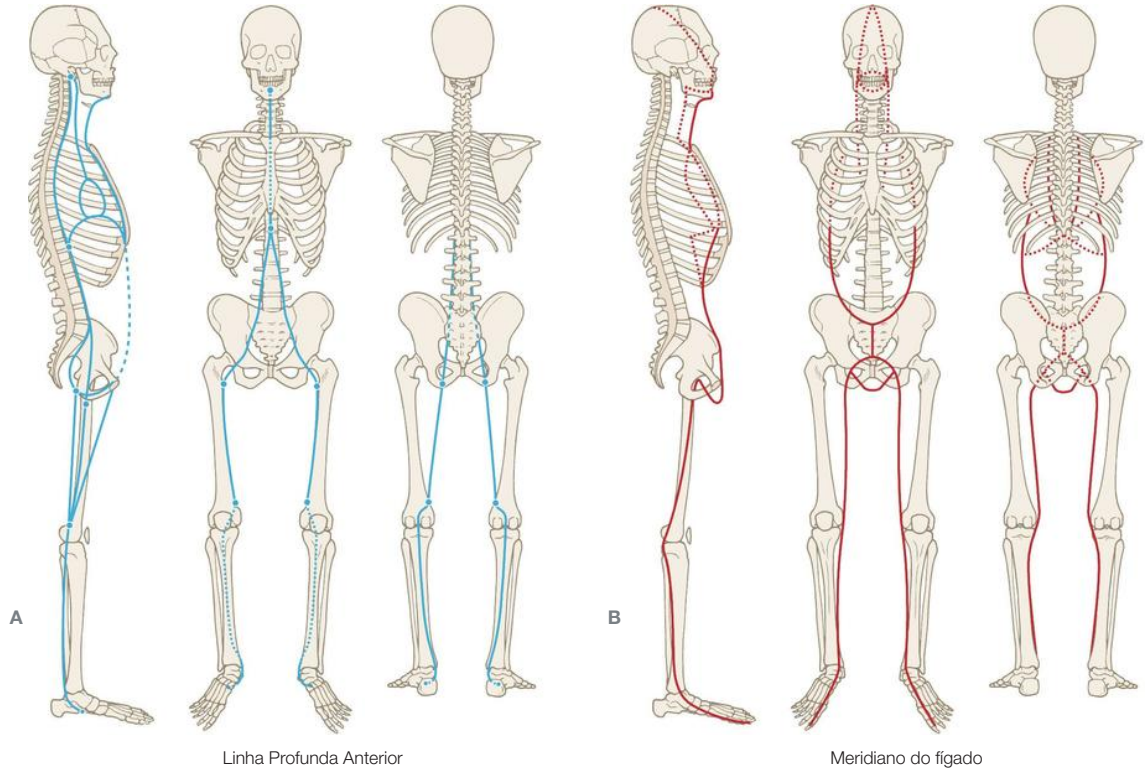

Figura **A3.3** A Linha Profunda Anterior corresponde ao meridiano do fígado, embora a linha interna da perna também pareça ter muito em comum com o meridiano do rim, que termina no arco interno, assim como a Linha Profunda Anterior. (Reproduzido com a permissão do Dr. Peter Dorsher.)

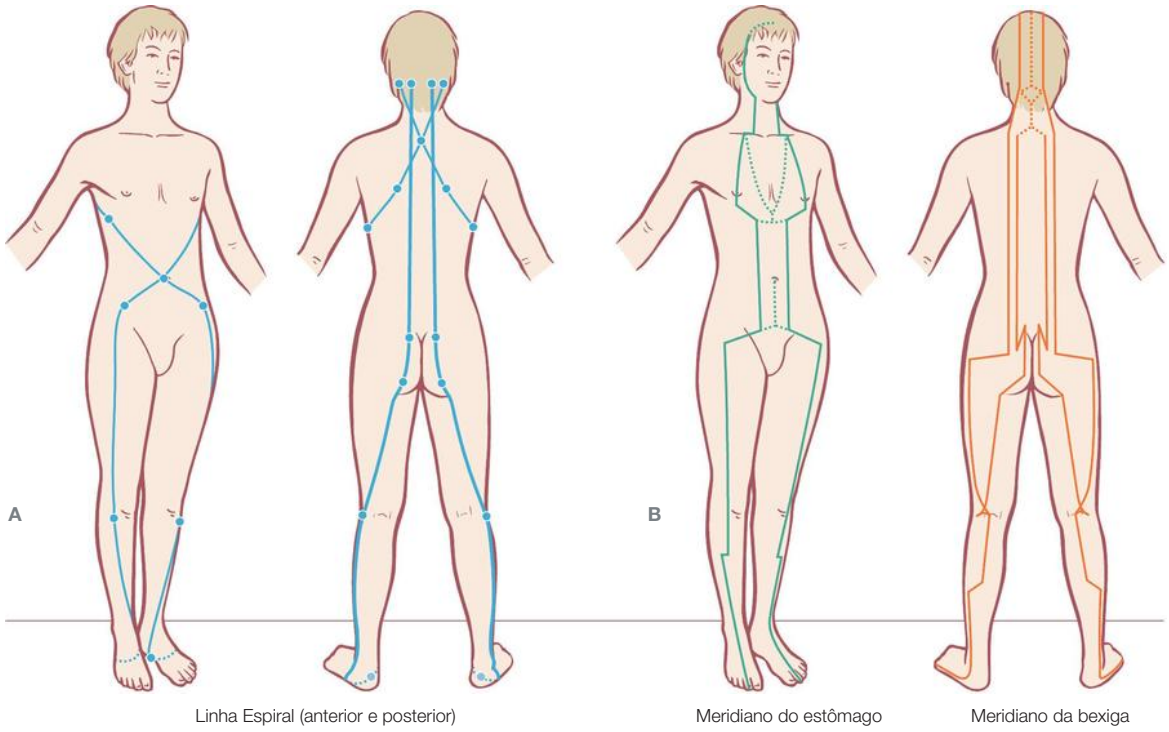

Figura **A3.4** O conjunto das continuidades miofasciais da Linha Espiral pode encontrar seu equivalente na combinação do meridiano do estômago e do meridiano da bexiga, mas é um pouco forçado falar em correspondência. Por outro lado, a Linha Espiral "parasita" as Linhas Anteriores, Posteriores e Laterais – compartilhando músculos e fáscia com cada uma delas – , de modo que talvez não seja tão forçado dizer que esse meridiano também derive de outros meridianos. (Reproduzido com a permissão do Dr. Peter Dorsher.)

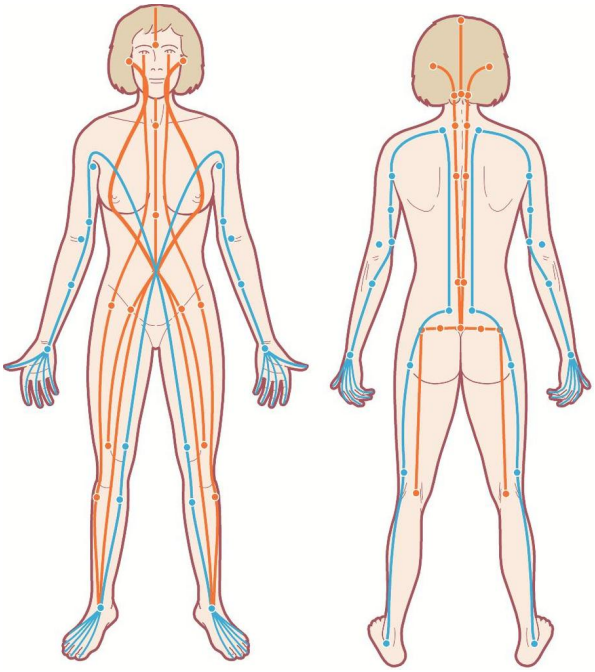

Figura **A3.5** Embora nenhum meridiano da acupuntura tradicional cruze a linha mediana sagital, as linhas Sen da tradicional Thai ioga massagem cruzam a linha mediana na frente no *hara*. (Adaptado de Salguero CP. Traditional Thai medicine: Buddhism, Animism, Ayurveda. Prescott: Hohm Press, 2007, e reproduzido com a permissão de C. Pierce Salguero, www.taomountain.org.)

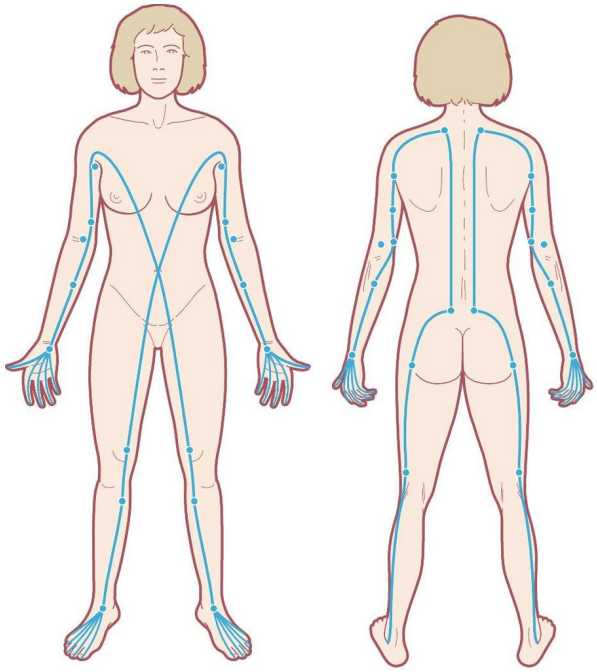

Figura **A3.6** A linha Kalatharee ecoa particularmente a Linha Funcional Anterior, ligando a Linha Superficial Anterior do Braço por meio da linha mediana à Linha Profunda Anterior na perna do lado oposto. (Adaptado de Salguero CP. The encyclopedia of Thai massage. Forres, Scotland: Findhorn Press, 2004, e reproduzido com a permissão de C. Pierce Salguero, www.taomountain.org.)

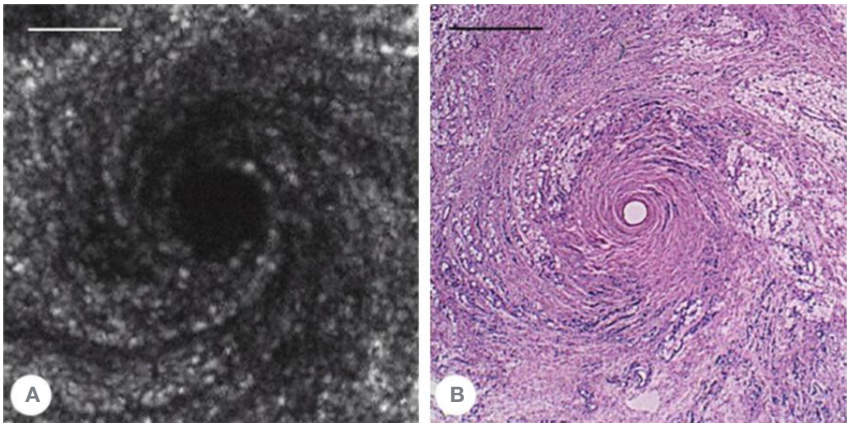

Figura **A3.7** Tem sido demonstrado que a rotação das agulhas na acupuntura "serpenteia" a matriz extracelular em torno do eixo da agulha (em um rato, pelo menos). Mas ainda não está claro se essa interação claramente visível entre a agulha e a MEC tem um efeito terapêutico. Imagens acústicas e ópticas de tecido subcutâneo com rotação unidirecional da agulha. (A) Amostra de tecido fresco fotografada com microscopia acústica de escaneamento por ultrassom; (B) a mesma amostra de tecido foi fixada com formalina depois da imagem por ultrassonografia, embebida em parafina, seccionada e colorida com hematoxilina/eosina para exame histológico. Escala: 1 mm. (Reproduzido com permissão de Langevin et al., 2002.)

Mais pesquisas prometem ser emocionantes para o campo da acupuntura, educação e reabilitação do movimento, bem como manipulação terapêutica, uma vez que essas abordagens se reagrupam em uma teoria de "campo unificado".

Por fim, existe a verdadeira questão de saber se do sistema dos Trilhos Anatômicos e do mapa da acupuntura podem surgir as mesmas respostas organísmicas para o desenvolvimento, o movimento e a proteção do corpo. O osteopata australiano Phillip Beach desenvol-

veu o conceito do "campo contrátil" (CC) e a hipótese dos campos lateral, dorsal, ventral, helicoidal, apendicular, radial e quiral. Os campos externos correspondem às linhas dos meridianos de acupuntura, mas a associação com músculos e órgãos é mais complexa do que o mapeamento que forma a maior parte deste livro.

Para citar Beach:

A biociência tem procurado em vão pelos meridianos. Sem uma moderna compreensão daquilo que foi mapeado, a medicina convencional tende a rejeitar o conceito de meridianos. Usando uma metodologia disponível para os chineses, ou seja, o recuo de um estímulo nocivo aliado ao modelo do CC, os meridianos são pensados como "linhas emergentes de controle de forma".
Quando agulhados ou aquecidos, vetores de recuo se desenvolvem ao longo da parede do corpo em padrões previsíveis e sensíveis. Uma agulha cega vai provocar um campo de contratilidade que o modelo CC nos ajuda a entender. Em essência é a hipótese de que os chineses mapearam um número mínimo de linhas, exatamente no local certo, para controlar com precisão e de forma previsível a forma humana sutil nas três dimensões. Forma e função estão geralmente correlacionadas. A correlação entre o modelo CC e o mapa dos meridianos chinês profundamente detalhado e cheio de nuances é estranha. Foi o mapa dos meridianos que sugeriu ao autor a associação entre os órgãos dos sentidos e os CC, uma associação que estava conceitualmente fora do radar a partir de uma perspectiva musculoesquelética convencional.[23]

"Controle da forma" pode ser o princípio orientador que une a resposta de sinalização através do tecido conjuntivo e o curso estranho, mas intuitivamente apto, das linhas dos meridianos em todo o corpo. Juntamente com o trabalho de Becker, que sugere que a rede de tecido conjuntivo poderia ter tido sinalização e funções de contração que eram anteriores à rede muscular organizada, os Trilhos Anatômicos e/ou os campos contráteis poderiam representar linhas primitivas de retração distantes dos estímulos nocivos ou linhas de alcance em direção aos estímulos favoráveis.[24,25]

Referências bibliográficas

1. Dorsher PT. Myofascial pain: rediscovery of a 2000-year-old tradition? Medical Acupuncture 1995;85(9):e42.
2. Salguero CP. A Thai herbal. Forres, Scotland: Findhorn Press; 2003.
3. Salguero CP. The encyclopedia of Thai massage. Forres, Scotland: Findhorn Press; 2004.
4. Salguero CP. The spiritual healing of traditional Thailand. Forres, Scotland: Findhorn Press; 2006.
5. Salguero CP. Thai massage workbook: basic and advanced course. Forres, Scotland: Findhorn Press; 2007.
6. Salguero CP. Traditional Thai medicine: Buddhism, Animism, Ayurveda. Prescott: Hohm Press; 2007.
7. Langevin HM, Bouffard NA, Badger GJ, et al. Subcutaneous tissue fibroblast cytoskeletal remodeling induced by acupuncture: evidence for a mechanotransduction-based mechanism. J Cell Physiol 2006;207(3):767–74.
8. Langevin HM, Storch KS, Cipolla MJ, et al. Fibroblast spreading induced by connective tissue stretch involves intracellular redistribution of α- and β-actin. Histochem Cell Biol 2006;14:1–9.
9. Langevin HM, Konofagou EE, Badger GJ, et al. Tissue displacements during acupuncture using ultrasound elastography techniques. Ultrasound in Medicine and Biology 2004;30:1173–83.
10. Langevin HM, Cornbrooks CJ, Taatjes DJ. Fibroblasts form a body-wide cellular network. Histochem Cell Biol 2004;122:7–15.
11. Langevin HM, Yandow JA. Relationship of acupuncture points and meridians to connective tissue planes. Anatomical Record 2002;269:257–65.
12. Langevin HM, Rizzo D, Fox JR, et al. Dynamic morphometric characterization of local connective tissue network structure using ultrasound. BMC Systems Biology 2007;1:25.
13. Bouffard NA, Cutroneo K, Badger GJ, et al. Tissue stretch decreases soluble TGF-β1 and type-1 procollagen in mouse subcutaneous connective tissue: evidence from ex vivo and in vivo models. J CellPhysiol 2008;214(2):389–95.
14. Storch KN, Taatjes DJ, Boufard NA, et al. Alpha smooth muscle actin distribution in cytoplasm and nuclear invaginations of connective tissue fibroblasts. Histochem Cell Biol 2007;127(5):523–30.
15. Langevin HM, Bouffard NA, Churchill DL, et al. Connective tissue fibroblast response to acupuncture: dose-dependent effect of bi-directional needle rotation. J Altern Complement Med 2007;13:355–60.
16. Langevin HM, Sherman KJ. Pathophysiological model for chronic low back pain integrating connective tissue and nervous system mechanisms. Med Hypotheses 2007;68:74–80.
17. Langevin HM. Connective tissue: a body-wide signaling network? Med Hypotheses 2006;66(6):1074–7.
18. Iatridis JC, Wu J, Yandow JA, et al. Subcutaneous tissue mechanical behavior is linear and viscoelastic under uniaxial tension. Connect Tissue Res 2003;44(5):208–17.
19. Langevin HM, Yandow JA. Relationship of acupuncture points and meridians to connective tissue planes. Anatomical Record (Part B: New Anatomist) 2002;269:257–65.
20. Langevin HM, Churchill DL, Wu J, et al. Evidence of connective tissue involvement in acupuncture. FASEB J 2002;16:872–4.
21. Langevin HM, Churchill DL, Fox JR. Biomechanical response to acupuncture needling in humans. J Appl Physiol 2001;91:2471–8.
22. Langevin HM, Churchill DL, Cipolla MJ. Mechanical signaling through connective tissue: a mechanism for the therapeutic effect of acupuncture. FASEB J 2001;15:2275–82.
23. Beach P. Muscles and Meridians. Edinburgh: Churchill Livingstone; 2010.
24. Becker RO, Selden G. The body electric. New York: Quill; 1985.
25. Becker R. A technique for producing regenerative healing in humans. Frontier Perspectives 1990;1:1–2.

Terminologia dos Trilhos Anatômicos

Nesta seção, é apresentado um glossário dos termos específicos usados neste livro. A maior parte da terminologia anatômica padrão não está incluída e pode ser encontrada em qualquer dicionário médico.

Bifurcação Uma região onde planos fasciais tanto convergem de dois para um como divergem de um para dois.
Conexão mecânica Uma conexão entre duas vias por meio de uma estação onde a ligação passa através de um osso intermediário.
Continuidade miofascial Duas ou mais estruturas miofasciais adjacentes e conectadas.
Descarrilamento Uma ligação dentro de um meridiano miofascial que se aplica apenas em determinadas condições.
Estação Um lugar onde a continuidade miofascial ou via na bolsa miofascial "externa" está "presa" ou inserida na cinta fascial do osso da bolsa "interno" ligamento-osso – em outras palavras, uma inserção muscular.
Expresso Um expresso é um músculo multiarticular que, portanto, desfruta de múltiplas funções.
Linha cardinal Uma linha cardinal corre o comprimento do corpo em uma das quatro superfícies principais: a Linha Superficial Posterior (LSP) na parte posterior, a Linha Superficial Anterior (LSA) na parte anterior, e a Linha Lateral (LL) nos lados direito e esquerdo.
Linha secundária Uma via alternativa ao meridiano miofascial primário, muitas vezes menor e empregada somente sob certas condições.
Linhas helicoidais Linhas que atravessam o corpo em uma espiral, incluindo as Linhas Funcionais, as Linhas Espirais, as Linhas do Braço (na prática) e porções da Linha Lateral.
Local Um local é um músculo de uma única articulação que duplica uma das funções de um expresso vizinho ou sobrejacente.
Meridiano miofascial Um cordão de estruturas fasciais ou miofasciais conectadas, uma linha dos Trilhos Anatômicos.
Rotatória Uma região onde muitas continuidades miofasciais se unem, que está, portanto, sujeita a uma série de vetores diferentes; em linguagem simples, um marco ósseo onde muitos músculos se encontram, como a espinha ilíaca anteriossuperior (EIAS).
Superalongado Termo utilizado para designar um músculo tenso mantido em um estado mais alongado do que seu comprimento eficiente usual, um músculo sob tensão, conhecido em fisioterapia como "carregado excentricamente".
Superencurtado Termo utilizado para designar um músculo tenso mantido em um estado mais encurtado do que seu comprimento eficiente usual, um feixe ou músculo encurtado, conhecido em fisioterapia como "carregado concentricamente".
Trilhos Anatômicos O sistema de doze meridianos miofasciais descritos neste livro.
Via Um único elemento miofascial ou fascial em um meridiano miofascial.

Anatomia/fisiologia

Fáscia Para os propósitos deste livro, este termo refere-se à rede de colágeno que se estende por todo o corpo ou qualquer parte dele.
Substância fundamental Outro nome para os proteoglicanos hidrófilos que constituem os vários elementos interfibrilares coloides de tecido conjuntivo.
Tensegridade Estruturas que combinam tensão e compressão, sendo os membros de tensão determinantes para a integridade da estrutura e os membros de compressão isolados em um mar de tensão contínua.

Tixotropia A tendência de coloides (tais como a substância fundamental) de se tornarem mais fluidos quando agitados pela adição de energia mecânica ou térmica, e de se tornarem mais sólidos ou gelatinosos quando o fluido ou a energia é extraído ou quando permanecem em repouso.

Siglas e abreviações

ECM Esternocleidomastóideo
EIAS Espinha ilíaca anterossuperior
EIPS Espinha ilíaca posterossuperior
LLA Ligamento longitudinal anterior
PE Processo espinhoso (das vértebras)
PT Processo transverso (das vértebras)
TFL Tensor da fáscia lata
TI Túber isquiático
TIT Trato iliotibial
TTL Transição toracolombar (T12-L1)

Linhas

Cardinal

LL Linha lateral. Corre desde o lado de baixo do pé até o lado da perna e do tronco, sob o complexo do ombro até o lado do pescoço e do crânio.
LSA Linha Superficial Anterior. Corre do topo dos dedos do pé até a parte da frente da perna e sobe pelo tronco até o topo do esterno, passando pelo lado do pescoço até a parte de trás do crânio.
LSP Linha Superficial Posterior. Corre desde o lado de baixo do pé, passa pela parte de trás da perna até o sacro, sobe pelas costas até o crânio e ao longo do crânio até a testa.

Helicoidal

LE Linha Espiral. Corre desde o lado do crânio, passa pelo pescoço até o ombro e as costelas do lado oposto, e volta passando pelo abdome até a frente do quadril, pelo lado de fora do joelho, lado interno do tornozelo, e sob o arco do pé e retorna subindo pela perna e chegando ao crânio.
LFA Linha Funcional Anterior. Vai de um ombro, passa pela frente do abdome e chega à perna do lado oposto.
LFP Linha Funcional Posterior. Vai de um ombro e passa pela parte de trás da perna do lado oposto.

Braços

LPAB Linha Profunda Anterior do Braço. Desce desde as costelas, passa na parte da frente do braço e vai até o polegar.
LPPB Linha Profunda Posterior do Braço. Corre dos processos espinhosos, passando pela escápula até a parte de trás do braço e do dedo mínimo.
LSAB Linha Superficial Anterior do Braço. Desce desde o esterno e as costelas, passa pelo interior do braço até a palma da mão.
LSPB Linha Superficial Posterior do Braço. Corre desde o processo espinhoso acima do ombro e na parte de fora do braço até a parte de trás da mão.

Core

LPA Linha Profunda Anterior. Uma linha central que começa profunda na planta do pé e sobe pelo interior da perna até a frente da articulação do quadril, atravessando a pelve até a frente da coluna vertebral e subindo pela cavidade torácica até a mandíbula e a parte inferior do crânio.

Bibliografia

Abrahams PH, Hutchings RT, Marks SC Jr. McMinn's colour atlas of human anatomy. 3rd ed. London: Mosby; 1998.

Alexander RM. Making headway in Africa. Nature 1986;319:623–4.

Alexander RM. Tendon elasticity and muscle function. Leeds: School of Biology, University of Leeds; 2002.

Alexander RM. The human machine. New York: Columbia University Press; 1992.

Anatomy Trains courses. On-line. Disponível em: www.anatomytrains.com/courses.

Aston J. Aston postural assessment workbook. San Antonio, TX: Therapy Skill Builders; 1998.

Ball P. The self-made tapestry; pattern formation in nature. New York: Oxford University Press; 1999.

Banes A, Archambault J, Tsuzaki M, et al. Regulating signaling and gene expression in tendon cells with mechanical load. Annual International Conference of the IEEE Engineering in Medicine and Biology – Proceedings? 2002;1:429–33.

Barker D. The morphology of muscle receptors. In: Barker D, Hunt C, McIntyre A, editors. Handbook of sensory physiology, Vol II: Muscle receptors. New York: Springer Verlag; 1974.

Barlow W. The Alexander technique. New York: Alfred A Knopf; 1973.

Barnes J. Myofascial release. Paoli, PA: Myofascial Release Seminars; 1990.

Barral JP, Mercier P. Urogenital manipulation. Seattle: Eastland Press; 1988.

Bassett CAL, Mitchell SM, Norton L, et al. Repair of nonunions by pulsing electromagnetic fields. Acta Orthop Belg 1978;44:706–24.

Beach P. Meridians: emergent lines of shape control. AJCAM 2007;2(1):5–8.

Beach P. Meridians: emergent lines of shape control. Medical Acupuncture 2007;19(2):79–84.

Beach P. Muscles and Meridians. Edinburgh: Churchill Livingstone; 2010.

Beach P. The manipulation of shape – muscles and meridians. New Zealand Journal of (Medical) Acupuncture 2004.

Beach P. What is the meridian system encoding? Part 1. Eur J Orient Med 1997;2(3):21–8.

Becker R. A technique for producing regenerative healing in humans. Frontier Perspectives 1990;1:1–2.

Becker R. Evidence for a primitive DC analog system controlling brain function. Subtle Energies 1991;2:71–88.

Becker RO, Selden G. The body electric. New York: Quill; 1985.

Biel A. Trail guide to the body. Boulder, CO: Discovery Books; 1997.

Biel A. Trail guide to the body. 3rd ed. Boulder, CO: Discovery Books; 2005.

Blazevich A. The stretch-shortening cycle. In: Cardinale M, Newton R, Nosaka K, editors. Strength and conditioning: biological principles and practical applications. Oxford: Wiley-Blackwell; 2011. p. 209–18.

Bobbert M, Huijing P, van Ingen Schenau G. A model of the human triceps surae muscle-tendon complex applied to jumping. Journal of Biomechanics 1986;19:887–98.

Bogduk N. Clinical anatomy of the lumbar spine and sacrum. 3rd ed. Edinburgh: Churchill Livingstone; 1997.

Bogduk N. Clinical anatomy of the lumbar spine and sacrum. 3rd ed. Edinburgh: Churchill Livingstone; 1997. p. 102.

Bouffard NA, Cutroneo K, Badger GJ, et al. Tissue stretch decreases soluble TGF-β1 and type-1 procollagen in mouse subcutaneous connective tissue: evidence from ex vivo and in vivo models. J Cell Physiol 2008;214(2):389–95.

Briggs J. Fractals. New York: Simon and Schuster; 1992.

Brown S, McGill S. How the inherent stiffness of the in vivo human trunk varies with changing magnitudes of muscular activation. Clin Biomech 2008;23(1):15–22.

Busquet L. Les chaînes musculaires. Vols 1-4. In: Frères M, Mairlot MB, editors. Maîtres et clés de la posture. Paris: Frison-Roche; 1992.

Chaitow L, Bradley D, Gilbert C. Multidisciplinary approaches to breathing pattern disorders. Edinburgh: Elsevier; 2002.

Chaitow L, DeLany J. Clinical applications of neuromuscular techniques. Vols 1, 2. Edinburgh: Churchill Livingstone; 2000.

Chaitow L. Craniosacral therapy. Edinburgh: Churchill Livingstone; 1998.
Chaitow L. Soft-tissue manipulation. Rochester, VT: Thorson; 1980.
Clemente C. Anatomy, a regional atlas of the human body. 3rd ed. Philadelphia: Lea and Febiger; 1987: Fig. 506.
Clemente C. Anatomy: a regional atlas. 4th ed. Philadelphia: Lea and Febiger; 1995.
Cole J. Pride and a daily marathon. London: MIT Press; 1995.
Comeaux Z, Eland DO, Chila A, et al. Measurement challenges in physical diagnosis: refining inter-rater palpation, perception. J Bodyw Mov Ther 2001;5(4):245–53.
Currier D, Nelson R, editors. Dynamics of human biologic tissues. Philadelphia: FA Davis; 1992.
Damasio A. Descartes mistake. New York: GP Putnam; 1994.
Dart R. Voluntary musculature in the human body: the double-spiral arrangement. Br J Phys Med 1950;13(12NS):265–8.
Discher D, Dong C, Fredberg JJ, et al. Biomechanics: cell research and applications for the next decade. Ann Biomed Eng 2009;37(5):847–59. Epub 2009: Mar 4.
Discher D, Dong C, Fredberg JJ, et al. Biomechanics: cell research and applications for the next decade. Ann Biomed Eng 2009;37(5):847–59. Epub 2009: Mar 4.
Dorsher PT. Myofascial pain: rediscovery of a 2000-year-old tradition? Medical Acupuncture 2009;85(9):e42.
Dorsher PT. Myofascial Meridians as Anatomical Evidence of Meridian Channels. Medical Acupuncture 2009;21(2):1–7.
Earls J. Born to Walk. Berkeley: North Atlantic; 2014.
Earls J, Myers T. Fascial release for structural balance. London: Lotus, Berkeley: North Atlantic; 2010.
Ellis A, Wiseman N, Boss K. Fundamentals of Chinese acupuncture. Brookline, MA: Paradigm; 1991.
Erlingheuser RF. The circulation of cerebrospinal fluid through the connective tissue system. Academy of Applied Osteopathy Yearbook; 1959.
Fascial Fitness. On-line. [Acesso em 14 de janeiro de 2013]. Disponível em: http://www.fasciafitness.de.
Fawcett D. Textbook of histology. 12th ed. New York: Chapman and Hall; 1994. p. 276.
Feldenkrais M. Awareness through movement. New York: Penguin; 1977.
Feldenkrais M. Body and mature behavior. New York: International Universities Press; 1949.
Feldenkrais M. The potent self. San Francisco: Harper Collins; 1992.
Feldenkrais M. The potent self. Berkeley: Frog Books; 2002.
Ferguson A, McPartland J, Upledger J, et al. Craniosacral therapy. J Bodyw Mov Ther 1998;2(1):28–37.
Fields RD. The other half of the brain. Sci Am 2004;290(4):54–61.
Fox E, Mathews D. The physiological basis of physical education. 3rd ed. New York: Saunders College Publications; 1981.
Fukunaga T, Kawakami Y, Kubo K, et al. Muscle and tendon interaction during human movements. Exerc Sport Sci Rev 2002;30:106–10.
Fuller B. Synergetics. New York: Macmillan; 1975: Ch 7.
Gabbiani G, Hirschel B, Ryan G, et al. Granulation tissue as a contractile organ, a study of structure and function. J Exp Med 1972;135:719–34.
Gellhorn E. The emotions and the ergotropic and trophotropic systems. Psychologische Forschicht 1970;34:48–94.
Gershon M. The second brain. New York: Harper Collins; 1998.
Ghosh P. The knee joint meniscus, a fibrocartilage of some distinction. Clinical Orthop Relat R 1987;224:52–63.
Gladwell M. Blink. New York: Little, Brown & Co; 2005.
Gleick J. Chaos. New York: Penguin; 1987.
Godelieve D-S. Le manuel du mezieriste. Paris: Editions Frison-Roche; 1995.
Gorman D. The body moveable. Guelph, Ontario: Ampersand; 1978.
Gracovetsky S. The spinal engine. New York: Springer Verlag; 1989.
Grinnell F. Fibroblast-collagen-matrix contraction: growth-factor signalling and mechanical loading. Trends in Cell Biology 2002;10:362–5.
Grundy JH. Human structure and shape. Chilbolton, Hampshire: Noble Books; 1982.
Guimberteau J. Strolling under the skin. Paris: Elsevier; 2004.
Guimberteau J. The subcutaneous and epitendinous tissue behavior of the multimicrovacuolar sliding system. In: Shleip R, Findley TW, Chaitow L, et al, editors. Fascia: the tensional network of the human body. Edinburgh: Churchill Livingstone; 2012. p. 143–6.
Hamilton N, Weimar W, Luttgens K. Kinesiology: the scientific basis of human motion. New York: McGraw Hill; 2011.
Hanna T. Somatics. Novato, CA: Somatics Press; 1968.
Hedley G. Fascia and stretching: the fuzz speech. On-line. [Acesso em 3 de janeiro de 2013]. http://www.youtube.com/watch?v=_FtSP-tkSug.
Hildebrand M. Analysis of vertebrate structure. New York: John Wiley; 1974.
Hively W. Bruckner's anatomy. Discover Magazine 1998;(11):111–14.
Ho M. The rainbow and the worm. 2nd ed. Singapore: World Scientific Publishing; 1998.
Hoepke H. Das Muskelspiel des Menschen. Stuttgart: Gustav Fischer Verlag; 1936.
Hoheisel U, Taguchi T, Mense S. Nociception: the thoracolumbar fascia as a sensory organ. In: Schleip R, Findley T, Chaitow L, et al, editors. Fascia, the tensional network of the body. Edinburgh: Churchill Livingstone; 2012.
Hopkins Technology LLC. Complete acupuncture. CD-ROM. Hopkins, MN: Johns Hopkins University; 1997.
Horwitz A. Integrins and health. Scientific American 1997;May:68–75.
Hu SS, et al. Lumbar disc herniation section of Disorders, diseases, and injuries of the spine. In: Skinner HB, editor. Current diagnosis and treatment in orthopedics. 4th ed. New York: McGraw-Hill; 2006. p. 246–9.
Langevin HM, Huijing P. Communicating about fascia:history, pitfalls, and recommendations. Int J Ther Massage Bodywork 2009;2(4):3–8.

Huijing PA Intra-, extra-, and intercular myofascial force transmission of synergists and antagonists: effects of muscle length as well as relative position. International Journal of Mechanics in Medicine and Biology 2002;2:1–15.

Huijing PA, Yaman A, Ozturk C, et al. Effects of knee joint angle on global and local strains with human triceps surae muscle: MRI analysis indicating in vivo myofascial force transmission between synergistic muscles. Surg Radiol Anat, 2011;33:869–79.

Huijing PA, Baan GC, Rebel GT. Non-myotendinous force transmission in rat extensor digitorum longus muscle. J Exp Biol 1998;201:682–91.

Iatridis JC, Wu J, Yandow JA, et al. Subcutaneous tissue mechanical behavior is linear and viscoelastic under uniaxial tension. Connect Tissue Res 2003;44(5):208–17.

Ingber D. The architecture of life. Sci Am 1998;January:48–57.

Ingber D. Mechanical control of tissue morphogenesis during embryological development. International Journal of Developmental Biology 2006;50:255–66.

Ingber D. Mechanobiology and the diseases of mechanotransduction. Annals of Medicine 2003;35:564–77.

Ingber D. The architecture of life. Sci Am 1998;January:48–57.

Ingber D. The origin of cellular life. BioEssays 2000;22:1160–70.

Ingber DE. Cellular mechanotransduction: putting all the pieces together again. FASEB J 2006;20:811–27.

Ingber DE. Cellular tensegrity revisited I. Cell structure and hierarchical systems biology. J Cell Sci 2003;116:1157–73.

Janda V. Muscles and cervicogenic pain syndromes. In: Grand R, editor. Physical therapy of the cervical and thoracic spine. New York: Churchill Livingstone; 1988.

Jarmey C. The atlas of musculo-skeletal anatomy. Berkeley: North Atlantic Books; 2004.

Jarvinen TA, Jozsa L, Kannus P, et al. Organization and distribution of intramuscular connective tissue in normal and immobilized skeletal muscles. An immunohisto chemical, polarization and scanning electron microscopic study. J Muscle Res Cell Motil 2002;23:245e254.

Juhan D. Job's body. Tarrytown, NY: Station Hill Press; 1987. p. 61.

Kapandji I. Physiology of the joints. Vols 1–3. Edinburgh: Churchill Livingstone; 1982.

Kapandji I. The physiology of the joints, Vol. 3. Edinburgh: Churchill Livingstone; 1974.

Kass L. The hungry soul. New York: Macmillan; 1994.

Kawakami Y, Muraoka T, Ito S, et al. In vivo muscle fiber behavior during countermovement exercise in humans reveals a significant role for tendon elasticity. J Physiol 2002;540(2):635–46.

Keleman S. Emotional anatomy. Berkeley, CA: Center Press; 1985.

Kendall F, McCreary E. Muscles, testing and function. 3rd ed. Baltimore: Williams and Wilkins; 1983.

Kjaer M, Langberg H, Heinemeier K, et al. From mechanical loading to collagen synthesis, structural changes and function in the human tendon. Scand J Med Sci Sports 2009;19(4):500–10.

Komi P, editor. Neuromuscular aspects of sport performance. Chichester: Blackwell Publishing; 2011.

Koob A. The root of thought: unlocking glia. NY: FT Science Press; 2009.

Kubo K, Kanehisa H, Miyatani M, et al. Effect of low-load resistance training on the tendon properties in middle-aged and elderly women. Acta Physiol Scand 2003;178(1):25–32.

Kunzig R. Climbing through the brain. Discover Magazine 1998;August:61–9.

Kunzig R. Climbing up the brain. Discover Magazine 1998;8:61–9.

Oschman J. Energy medicine. Edinburgh: Churchill Livingstone; 2000:Ch 15.

Kurtz R. Body centred psychotherapy. San Francisco: Liferhythms; 1990.

Langevin H, Cornbrooks CJ, Taatjes DJ. Fibroblasts form a bodywide cellular network. Histochem Cell Biol 2004;122:7–15.

Langevin HM, Bouffard NA, Badger GJ, et al. Subcutaneous tissue fibroblast cytoskeletal remodeling induced by acupuncture: evidence for a mechanotransduction-based mechanism. J Cell Physiol 2006;207(3):767–74.

Langevin HM, Bouffard NA, Churchill DL, et al. Connective tissue fibroblast response to acupuncture: dose-dependent effect of bi-directional needle rotation. J Altern Complement Med 2007;13:355–60.

Langevin HM, Churchill DL, Cipolla MJ. Mechanical signaling through connective tissue: a mechanism for the therapeutic effect of acupuncture. FASEB J 2001;15:2275–82.

Langevin HM, Churchill DL, Fox JR. Biomechanical response to acupuncture needling in humans. J Appl Physiol 2001;91:2471–8.

Langevin HM, Churchill DL, Wu J, et al. Evidence of connective tissue involvement in acupuncture. FASEB J 2002;16:872–4.

Langevin HM, Konofagou EE, Badger GJ, et al. Tissue displacements during acupuncture using ultrasound elastography techniques. Ultrasound in Medicine and Biology 2004;30:1173–83.

Langevin HM, Rizzo D, Fox JR, et al. Dynamic morphometric characterization of local connective tissue network structure using ultrasound. BMC Systems Biology 2007;1:25.

Langevin HM, Sherman KJ. Pathophysiological model for chronic low back pain integrating connective tissue and nervous system mechanisms. Med Hypotheses 2007;68:74–80.

Langevin HM, Storch KS, Cipolla MJ, et al. Fibroblast spreading induced by connective tissue stretch involves intracellular redistribution of α- and β-actin. Histochem Cell Biol 2006;14:1–9.

Langevin HM, Yandow JA. Relationship of acupuncture points and meridians to connective tissue planes. Anatomical Record (Part B: New Anatomist) 2002;269:257–65.

Langevin HM. Connective tissue: a body-wide signaling network? Med Hypotheses 2006;66(6):1074–7.

Latey P. Themes for therapists (series). J Bodyw Mov Ther 1997;1:44–52, 107–116, 163–172, 222–230, 270–279.

Lee DG. The pelvic girdle. 3rd ed. Edinburgh: Elsevier; 2004.

Leonard CT. The neuroscience of human movement. St Louis: Mosby; 1998.

Levin S. A suspensory system for the sacrum in pelvic mechanics: biotensegrity. In: Vleeming A, editor. Movement, stability, and lumbopelvic pain. 2nd ed. Edinburgh: Elsevier; 2007.

Levin S. The importance of soft tissues for structural support of the body. Spine: State of the Art Reviews 1995;9(2).

Levin S. The scapula is a sesamoid bone. J Biomech 2005;38(8):1733–4.

Levin SM. Space truss: a systems approach to cervical spine mechanics. San Antonio: IOP Publishing; 1988.

Lindsey M, Robertson C. Fascia: clinical applications for health and human performance. New York: Delmar; 2008.

Lowen A. The language of the body. New York: Hungry Minds; 1971.

Luttgens K, Deutsch H, Hamilton N. Kinesiology. 8th ed. Dubuque, IA: WC Brown; 1992. M4/01 www.anatomytrains.net.

Magnusson SP, Langberg H, Kjaer M. The pathogenesis of tendinopathy: balancing the response to loading. Nat Rev Rheumatol 2010;6:262e268.

Magoun H. Osteopathy in the cranial field. 3rd ed. Kirksville, MO: Journal Printing Company; 1976.

Mann F. Acupuncture. New York: Random House; 1973.

Margulis L, Sagan D. What is life? New York: Simon and Schuster; 1995. pp. 90–117.

Matsumoto K, Birch S. Hara diagnosis: reflections on the sea. Paradigm Publications; 1988.

McHose C, Frank K. How life moves. Berkeley: North Atlantic Books; 2006.

McLuhan M, Gordon T. Understanding media. Corte Madera, CA: Gingko Press; 2005.

Meert G. Venolymphatic drainage therapy, Edinburgh: Churchill Livingstone, 2012.

Michaud T. Human locomotion: the conservative management of gait-related disorders. Newton: Newton Biomechanics; 2011.

Milne H. The heart of listening. Berkeley: North Atlantic Books; 1995.

Moore K, Persaud T. The developing human. 6th ed. London: WB Saunders; 1999.

Morrison M. A structural vocabulary. Boulder, CO: Rolf Institute; Rolf Lines: July 2001.

Morrison M. Further thoughts on femur rotation and the psoas. Rolf Lines, Rolf Institute. M 4/01 www.anatomytrains.net.

Muramatsu T, Kawakami Y, Fukunaga T. Mechanical properties of tendon and aponeurosis of human gastrocnemius muscle in vivo. J Appl Physiol 2001;90:1671–8.

Murphy M. Notes for a workshop on the psoas. Unpublished: 1992.

Muscolino J. The muscular system manual. Hartford, CT: JEM Publications; 2002.

Musculino J. Kinesiology: the skeletal system and muscle function. St Louis: Mosby; 2006.

Myers T, Frederick C. Stretching and fascia. In: Schleip R, Findley T, Chaitow L, et al. editors. Fascia, the tensional network of the human body. Edinburgh: Churchill Livingstone; 2012. p. 433–9.

Myers T. Extensor coxae brevis. J Bodyw Mov Ther 2009;12/3:62–8.

Myers T. Fans of the hip joint. Massage Magazine No. 75, January 1998.

Myers T. Fascial fitness: training in the neuromyofascial web. On-line. [Acesso em 14 de janeiro de 2013]. Disponível em: www.ideafit.com/fitness-library/fascial-fitness.

Myers T. Hanging around the shoulder. Massage Magazine 2000 (April–May).

Myers T. Kinesthetic dystonia. J Bodywork Mov Ther 1998;2(2):101–14.

Myers T. Kinesthetic dystonia. J Bodywork Mov Ther 1998;2(4):231–47.

Myers T. Kinesthetic dystonia. J Bodywork Mov Ther 1999;3(1):36–43.

Myers T. Kinesthetic dystonia. J Bodywork Mov Ther 1999;3(2):107–16.

Myers T. Poise: psoas-piriformis balance. Massage Magazine 1998 (Mar/Apr).

Myers T. Tensegrity continuum. Massage 1999;5/99:92–108.

Myers T. The anatomy trains. J Bodyw Mov Ther 1997;1(2):91–101.

Myers T. The anatomy trains. J Bodyw Mov Ther 1997;1(3):134–45.

Myers T. The psoas pseries. Massage and Bodywork 1993;Mar-Nov.

Myers T. Treatment approaches for three shoulder 'tethers'. J Bodyw Mov Ther 2007;11(1):3–8.

Netter F. Atlas of human anatomy, 2nd edn. East Hanover, NJ: Novartis; 1997.

Neuberger A, Slack H. The metabolism of collagen from liver, bones, skin and tendon in normal rats. Biochem J 1953;53:47e52.

Nilsson L. The miracle of life. Boston: WGBH Educational Foundation; 1982. On-line. [Acesso em 14 de janeiro de 2013]. Disponível em: www.lennartnilsson.com.

Oschman J. Energy medicine in therapeutics and human performance. Edinburgh: Butterworth Heinemann; 2003.

Oschman J. Energy medicine. Edinburgh: Churchill Livingstone; 2000.

Oschman J. Energy medicine. Edinburgh: Churchill Livingstone; 2000. p. 224.

Oschman J. Energy medicine. Edinburgh: Churchill Livingstone; 2000. p. 48.

Oschman J. Energy medicine. Edinburgh: Churchill Livingstone; 2000. p. 45–6.

Oschman J. Readings on the scientific basis of bodywork. Dover, NH: NORA; 1997.

Paoletti S. The fasciae. Seattle: Eastland Press; 2006 (English).

Papelzadeh M, Naylor I. The in vitro enhancement of rat myofibroblast contractility by alterations to the pH of the physiological solution. Eur J Pharmacol 1998;357(2–3):257–9.

Peck D, Buxton D, Nitz A. A comparison of spindle concentrations of large and small muscles. J Morphol 1984;180:245–52.

Perry J, Burnfield JM. Gait analysis. 2nd ed. Thorofare, NJ: Slack Inc.; 2010.

Pert C. Molecules of emotion. New York: Scribner; 1997.
Pierrakos J. Core energetics. Mendocino, CA: LifeRhythm; 1990.
Platzer W. Locomotor system. Stuttgart: Thieme Verlag; 1986.
Premkumar K. The massage connection: anatomy and physiology. Baltimore: Lippincott, Williams & Wilkins; 2004.
Prigogine I. Order out of chaos. New York: Bantam Books; 1984.
Read J. Through alchemy to chemistry. London: Bell and Sons; 1961.
Reeves ND, Narici MV, Maganaris CN. Myotendinous plasticity in aging and resistance exercise in humans. Exp Physiol 2006;91(3):483–98.
Reich W. Character analysis. New York: Simon and Schuster; 1949.
Renstrom P, Johnson RJ. Overuse injuries in sports. A review. Sports Med 1985;2(5):316–33.
Rhodin J. Histology. New York: Oxford University Press; 1974. p. 135.
Rhodin J. Histology. New York: Oxford University Press; 1974. p. 353.
Roberts TJ, Marsh RL, Weyand PG, et al. Muscular force in running turkeys: the economy of minimizing work. Science 1997;75(5303):1113–5.
Rohen J, Yoguchi C. Color atlas of anatomy. 3rd ed. Tokyo: Igaku-Shohin; 1983.
Rolf I. Rolfing. Rochester, VT: Healing Arts Press; 1977.
Rolf I. Rolfing. Rochester, VT: Healing Arts Press; 1989. p. 170.
Rolf I. The body is a plastic medium. Boulder, CO: Rolf Institute; 1959.
Ross L, Lamperti E. Atlas of anatomy. New York: Thieme; 2006.
Sacks O. A leg to stand on. New York: Summit Books; 1984.
Saladin K. Anatomy & physiology: the unity of form and function. 5th ed. McGraw Hill; 2010. p. 94–5.
Salguero CP. A Thai herbal. Forres, Scotland: Findhorn Press; 2003.
Salguero CP. Thai massage workbook: basic and advanced course. Forres, Scotland: Findhorn Press; 2007.
Salguero CP. The encyclopedia of Thai massage. Forres, Scotland: Findhorn Press; 2004.
Salguero CP. The spiritual healing of traditional Thailand. Forres, Scotland: Findhorn Press; 2006.
Salguero CP. Traditional Thai medicine: Buddhism, Animism, Ayurveda. Prescott: Hohm Press; 2007.
Sawicki GS, Lewis CL, Ferris DP 2009 It pays to have a spring in your step. Exerc Sport Sci Rev 2009;37(3):130–8.
Scarr G. A model of the cranial vault as a tensegrity structure, and its significance to normal and abnormal cranial development. International Journal of Osteopathic Medicine 2008;11:80–9.
Schleip R, Findley T, Chaitow L, et al, editors. Fascia, the tensional network of the human body. Edinburgh: Churchill Livingstone; 2012.
Schleip R, Klinger W, Lehmann-Horn F. Fascia is able to contract in a smooth muscle-like manner and thereby influence musculoskeletal mechanics. In: Leipsch D, editor. Proceedings of the 5th World Congress of Biomechanics. Munich: Medimand S.r.l.; 2006. p. 51–54.
Schleip R, Klinger W, Lehmann-Horn F. Fascia is able to contract in a smooth muscle-like manner and thereby influence musculoskeletal mechanics. In: Leipsch D, editor. Proceedings of the 5th World Congress of Biomechanics. Munich: Medimand S.r.l.; 2006.
Schleip R, Müller G. Training principles for fascial connective tissues: Scientific foundation and suggested practical applications. J Bodyw Mov Ther 2013;17:103–15.
Schleip R. Active fascial contractility. In: Imbery E, editor. Proceedings of the 1st International Congress of Osteopathic Medicine, Freiburg, Germany. Munich: Elsevier; 2006. p. 35–6.
Schleip R. Explorations in the neuromyofascial web. Rolf Lines. Boulder, CO: Rolf Institute; 1991 (Apr/May).
Schleip R. Fascial plasticity– a new neurobiological explanation. Part 1. J Bodywork Mov Ther 2003;7(1):11–19 (part 1).
Schleip R. Fascial plasticity. J Bodywork Mov Ther 2003;7(1):11–19.
Schleip R. Lecture notes on the adductors and psoas. Rolf Lines, Rolf Institute. 11/88 *www.somatics.de*.
Schoenau E. From mechanostat theory to development of the 'functional muscle-bone-unit'. JMNI 2005;5(3):232–8.
Schuenke M, Schulte E, Schumaker U. Thieme atlas of anatomy. Stuttgart: Thieme Verlag; 2006.
Schultz L, Feitis R. The endless web. Berkeley: North Atlantic Books; 1996.
Schultz L, Feitis R. The endless web. Berkeley: North Atlantic Books; 1996. p. vii.
Schultz L, Feitis R. The endless web. Berkeley: North Atlantic Books; 1996. p. 8–10.
Schwind P. Fascial and membrane technique. Edinburgh: Churchill Livingstone Elsevier; 2003 (German), 2006 (English).
Shacklock M. Neurodynamics. Physiotherapy 1995;81:9–16.
Sheldon WH. The varieties of human physique. New York: Harper; 1940.
Sheldrake R. The presence of the past. London: Collins; 1988.
Shleip R, Findley TW, Chaitow L, et al, editors. Fascia: the tensional network of the human body. Edinburgh: Churchill Livingstone; 2012.
Shleip R, Findley TW, Chaitow L, et al, editors. Fascia: The tensional network of the human body. Edinburgh: Churchill Livingstone; 2012. p. 157–64.
Simon HA. The organization of complex systems. In: Pattee H, editor. Hierarchy theory. New York: Brazilier; 1973.
Simons D, Travell J, Simons L. Myofascial pain and dysfunction: the trigger point manual. Vol 1: upper half of body. 2nd ed. Baltimore: William & Wilkins; 1998.
Singer C. A short history of anatomy and physiology from the Greeks to Harvey. New York: Dover; 1957.
Smith J. Structural bodywork. Edinburgh: Churchill Livingstone; 2005.
Snyder G. Fasciae: applied anatomy and physiology. Kirksville, MO: Kirksville College of Osteopathy; 1975.

Sole R, Goodwin B. Signs of life: How complexity pervades biology. New York: Basic Books; 2002.

Staubesand J, Baumbach KUK, Li Y. La structure fin de l'aponévrose jambiére. Phlebol 1997;50:105–13.

Staubesand J, Li Y. Zum Feinbau der Fascia cruris mit besonderer, Berücksichtigung epi- und intrafaszialer, Nerven. Manuelle Medizin 1996;34:196–200.

Stecco L. Fascial manipulation for musculo-skeletal pain. Padua: PICCIN; 2004.

Still AT. Osteopathy research and practice. Kirksville, MO: Journal Printing Company; 1910.

Storch KN, Taatjes DJ, Boufard NA, et al. Alpha smooth muscle actin distribution in cytoplasm and nuclear invaginations of connective tissue fibroblasts. Histochem Cell Biol 2007;127(5):523–30.

Sultan J. Lines of transmission. In: Notes on structural integration. Rolf Institute; 1988.

Sultan J. Toward a structural logic: the internal–external model. Notes on Structural Integration 1992;86:12–8.

Sutcliffe J, Duin N. A history of medicine. New York: Barnes and Noble; 1992.

Sutton C, Nono L, Johnston RG, et al. The effects of experience on the inter-reliability of osteopaths to detect changes in posterior superior iliac spine levels using a hidden heel wedge. J Bodyw Mov Ther 2012;(3):1–8.

Tittel K. Beschreibende und Funktionelle Anatomie des Menschen. Munich: Urban & Fischer; 1956.

Tomasek J, Gabbiani G, Hinz B, et al. Myofibroblasts and mechanoregulation of connective tissue modeling. Nature Reviews. Molecular Cell Biology 2002;3:349–63.

Tyler T. On-line. [Acesso em 3 de janeiro de 2013]. Disponível em: http://hexdome.com/essays/floating_bones/index.php.

Upledger J, Vredevoogd J. Craniosacral therapy. Chicago: Eastland Press; 1983.

Van den Berg F. Extracellular matrix. In: Shleip R, Findley TW, Chaitow L, et al. editors. Fascia: the tensional network of the human body. Edinburgh: Churchill Livingstone; 2012. p. 165–70.

Van der Waal JC. The architecture of connective tissue as parameter for proprioception – an often overlooked functional parameter as to proprioception in the locomotor apparatus. IJTMB 2009;2(4):9–23.

Varela F, Frenk S. The organ of form. Journal of Social Biological Structure 1987;10:73–83.

Vleeming A, editor. Movement, stability, and lumbopelvic pain. 2nd ed. Edinburgh: Elsevier; 2007.

Vleeming A, Pool-Goudzwaard AL, Stoeckart R, et al. The posterior layer of the thoracolumbar fascia: its function in in load transfer from spine to legs. Spine 1995;20:753.

Vleeming A, Stoeckart R, Volkers ACW, et al. Relation between form and function in the sacroiliac joint. Part 1: Clinical anatomical concepts. Spine 1990;15(2):130–2.

Vleeming A, Stoeckart R. The role of the pelvic girdle in coupling the spine and the legs: a clinical-anatomical perspective on pelvic stability. In: Vleeming A, Mooney V, Stoechart R, editors. Movement, stability, and lumbopelvic pain, integration of research and therapy. Edinburgh: Elsevier; 2007:Ch 8.

Vleeming A, Volkers ACW, Snijders CA, et al. Relation between form and function in the sacroiliac joint. Part 2: Biomechanical concepts. Spine 1990;15(2):133–6.

Wainwright S. Axis and circumference. Cambridge, MA: Harvard University Press; 1988.

Wall ME, Banes AJ. Early responses to mechanical load in tendon: role for calcium signaling and gap junction intercellular communication. J Musculoskelet Neuronal Interact 2005;5(1):70–84.

Williams P, Goldsmith G. Changes in sarcomere length and physiologic properties in immobilized muscle. J Anat 1978;127:459.

Williams P. Gray's anatomy. 38th ed. Edinburgh: Churchill Livingstone; 1995. p. 75.

Wilson FR. The hand. New York: Vintage Books/Pantheon Books; 1998.

Wolff J, Wessinghage D. Das Gesetz der Transformation der Knochen. Berlin: Hirschwald; 1892.

Wood TO, Cooke PH, Goodship AE. The effect of exercise and anabolic steroids on the mechanical properties and crimp morphology of the rat tendon. Am J Sports Med 1988;16:153e158.

XVIVO Scientific Animation. On-line. [Acesso em 10 de janeiro de 2013]. Disponível em: http://www.xvivo.net/the-inner-life-of-the-cell.

Zorn A, Hodeck K. Walk with elastic fascia. In: Dalton E, editor. Dynamic Body. Oklahoma City: Freedom From Pain Institute; 2011.

Índice remissivo

A

Abdome 122
  faixas horizontais 317
Abdutores 237
Abertura superior do tórax 233
Ação muscular 3, 81
  método comum de definição 3
Acupressão 277
Adutores 237
  longo 78, 219, 224
    e a Linha Funcional Anterior 204
    palpação 208
  magno 219, 220, 221
Aikido 280
  ou rolamento no judô 279
Alavancas 4
Albinus, Bernhard Siegfried 76
"Alfabetização cinestésica" 28
Alinhamento esquelético e sustentação 333
Alongamentos 105, 144, 227, 241, 244
  coluna vertebral 106
  com bola 106
  isquiotibiais 106
  Linha do Braço 277
  Linha Espiral 277
  Linha Lateral 276
  Linha Superficial Anterior 275
  Linha Superficial Posterior 106, 276
  panturrilha 106
  peitoral menor 182
  pescoço 107
  região plantar 106
Alternância
  dos "cilindros" 309
  fáscia/músculo 191
Amplitude de movimento 333
Análise estrutural 285
  avaliação dos tecidos moles 292
  avaliação e revisão da estratégia 294
  cinco passos do método de análise estrutural 287
  desenvolvimento de uma estratégia 294
  desenvolvimento de uma história de integração 293
  elementos subjetivos na 307
  vocabulário posicional 287
Análise postural 295
Anatomia dinâmica 264
  mapeamento 265
Andar 149
Ângulos 4
Antebraço 183
  linhas profundas 193
Apoio do corpo 58
Aponeurose
  bicipital 183
  plantar 89
Aracnoide-máter 34
Arco(s)
  do pé
    e a inclinação pélvica 170
    medial e lateral 139
  lateral 137
  longitudinal medial 90
Arquitetura fascial 242
Articulação
  do tornozelo 94
  esfenobasilar (AEB) 239
  esternoclavicular 182
  esternocondral 78
  sacroilíaca 171, 173
Asanas de ioga 274
Assoalho pélvico 221-222, 229-230
Astaire, Fred 60
Ativação das linhas 208
Avaliação
  do alongamento das Linhas Anteriores do Braço Superficial e Profunda 185
  do alongamento das Linhas Superficial e Profunda do Braço 190
  dos tecidos moles 292
  e revisão da estratégia 294
  postural global, método 286
  uso do gráfico de leitura corporal 320
  vista lateral do corpo 311
  vista posterior do corpo 311

B

Barral, Jean-Pierre 70
Basquete 252
Bebês
  estágios do desenvolvimento do movimento 272
Bíceps 181
  braquial 183
  femoral 78, 165
    cabeça longa 81
    expresso da cabeça longa 165
Bolsa
  dupla 44, 48-50
    no sistema musculoesquelético 46
    teoria da 42
  externa 36, 50
  interna 50
  muscular 50
  óssea 50
Braço 199
  linhas profundas 193
Buckminster Fuller, R. 52-53

C

Cabeça, postura da
  na posição sentada 256-257
  para a frente 148
Cadeias
  cinéticas
    treinamento 242
  longas
    treinamento 243
  musculares (Mézière) 11
Caixa torácica 142
Calcâneo 265

análise estrutural 292
tendão do 85, 92-93
Calcanhar 92-93
como uma flecha 92
dissecação 92
esporão de calcâneo 91
palpação 88-89
Camadas
areolar/adiposa, da fáscia 33
germinativas 238
Capilares 34, 37
Cápsula
articular 47
do joelho 218
ligamentar 219
Caratê 280
chute lateral 282
chutes para a frente 281
Carga 244
piezelétrica (pressão) 24
saudável 243
somatoemocional, capacidade de manter e liberar 333
Cavidade dorsal 111
Células 66
do organismo 18
epiteliais 17
equilíbrio entre tensão e compressão 66
Cérebro 30-31, 34
bolsa dupla e tripla 46
membranas 34-35
sensores fasciais 245
Ciclo de encurtamento do alongamento (CEA) 263
Cifose 100
Cintura 141
Cintura escapular 144, 291, 312
Cisalhamento 244
Citoesqueleto 66
Clivo do occipital 233
Colágeno 23, 65, 70
endomísio 5
fibras de 37
perimísio 5
Coluna vertebral 57, 78, 224
alongamento 105-107
alternância das curvas primárias e secundárias 108
hérnia de disco 58-89
hiperextensão postural das cervicais superiores 231
na posição sentada 256-257
integração 258
rotação 290
tensegridade e 57
Compartimento
crural anterior 117
lateral 139-140
posterior profundo 217
Compensação postural, análise de cinco pacientes 295
Complexo
oblíquo interno e externo 159
trapézio-deltoide 190
Compressão 54
Comprimento, na integração estrutural 333
Conexões miofasciais e interfasciais 7
Consciência pelo movimento (CPM) 269
aula de CPM para análise das linhas 271
lição 270, 271
Contato do calcanhar 264
Continuidade(s) 159
da trama fascial 79
fascial 9, 60, 76, 92
calcanhar 92
miofascial 6, 7, 51, 75, 78, 93
Contração de miofibroblastos (MFB) 64
Contrarrotações 309
Coração, desenvolvimento 46
Core 225
sessões para o 326, 328-329
Corpo
cavidades 35
equilíbrio entre tensão e compressão 52
faixas 316
horizontais 317
geometria 52
materiais de construção 22
Correias
fasciais 246
miofasciais 11
oblíquas, anterior e posterior 12
Coxa 119, 138
faixa inferoanterior 223
septo anterior 223
via inferoposterior 218
Crânio 104-105
fontes embriológicas 105
Crianças
desenvolvimento do movimento 149, 272-273
fraturas ósseas em 23
postura e estrutura óssea de adulto com vestígios da estrutura óssea infantil 313
Críquete 208
uso das Linhas Funcionais 208
Crista ilíaca 141
Curva(s) 289
de compensação da postura ereta 88
na coluna vertebral 288

D

da Vinci, Leonardo 4
Dart, Raymond 8
Desalinhamento postural 315
Descarrilamento 75, 121, 141
Desenvolvimento
de uma estratégia 294
de uma história de integração 293
embrionário 46
Desequilíbrio 322
Deslocamento 290
da pelve 288
Diafragma 46, 233
Diferenças genéticas 245
Difusão de forças 207
Distribuição do peso nos pés 310
Doenças neurológicas 35
Dominância do tecido 308
Dor 131
áreas dolorosas, na integração estrutural 330
redução da 333
Dupla hélice das Linhas Espirais 327
Dura-máter 34

E

Ectoderma 44, 46
Educação do movimento 241-282
Elasticidade 243
fascial 243, 245
Elastina 70
Elementos subjetivos 307
Embrião 44, 47
primeiro movimento autônomo 44
Endoderma 44
Energia
disponibilidade para a integração estrutural 330
elástica, armazenamento de 61
Engatinhar 273
Epicrânio 104, 128
Epiderme 46, 244
Epimísio 20
Escápula 194
análise estrutural 290
Escultura clássica 247
Discóbolo 250-251
Hércules 249
Kouros 247-248
Vênus de Milo 249-250
Zeus de bronze 248
Esculturas de tensegridade 57
crânio 59
Esôfago 232
Espaço volumétrico 82
Espectro dependente de tensão 58
Espelho, uso na análise postural 307
Espinha ilíaca
anteroinferior (EIAI) 119
anterossuperior (EIAS) 80, 121, 161
Esporão de calcâneo 91
Esportes 251
basquete 252
futebol 253
golfe 252
linhas em ação nos 11
tênis 251
Estabilidade nas pernas 236
Estação (inserção muscular) 9
Estações ósseas 77
Estágios do desenvolvimento do movimento 272
Esterno 108, 125-126
Esternocleidomastóideo 78, 127-129, 143, 148

Estratégia, desenvolvimento de 294
Estrutura(s)
de tensegridade 59, 60, 63
distribuição de tensão 56
eficácia 53
dependentes de tensão 58
espiral em treliça, na miofáscia 243
miofasciais 75
direção 75
planos intermediários 77
profundidade 77
Exossimbiose 17
Expresso bíceps 182
Expresso psoas maior 225

F

Faixas do corpo 316
horizontais 317
Fáscia(s) 15
abdominais 80, 230
alar 234
clavipeitoral 181
crural 118
crural profunda 118
retináculo 118
diferenças genéticas 245
do deltoide 197
do eretor da espinha 100
do obturador interno inferior 220
do reto do abdome 126
intersticial 244
intratorácica 78
manipulação 331
mecânica do corpo 331
movimento 331
objetivos 331
ritmo 331
sobreposição 331
peitoral superficial 28
plantar 89, 90, 110
dissecação 89
propriedades 245
proprioceptores 244
regulação biomecânica 15
sacral 79
superficial 115
transversal 158
Fascial Fitness® 242
Fascite plantar 92
Feixe neurovascular 218
Feldenkrais, Moshe 132
Fêmur
côndilos 95
epicôndilo medial 218
estresse sobre 24-25
trocanter maior 139-140
Fibras de colágeno 37
Fibrilas 70-71
Fibroblastos 21, 27
Fíbula 163
ligação fascial na cabeça da 163
Fibular(es) 137
longo 163
correia 163
Flexão axial 103
Flexor(es)
da mão e do punho 186
longo do hálux 216
palpação 218
longo dos dedos 216
palpação 217-218
Forças 4
difusão 207
em movimento 205
mecânicas 20
Formação da rede fascial 44
Fossa poplítea 95
Fratura 23
Frei Otto 60-61
Futebol 253

G

Gastrulação 45
Glândula mestra 238
Glicosaminoglicanos (GAG) 17
Golfe 252
Gordura 23
Gráfico de leitura corporal, para fins de avaliação 320
Grupo adutor 220
Guimberteau, J.C. 68, 70-72

H

Hérnia de disco 58-89
Hiperextensão
da coluna 258-260
do pescoço 231
e emoção negativa 132
História
de integração, desenvolvimento de 293
pessoal 295
Hoepke, Hermann 12

I

Icosaedro 63
de tensegridade 286
Imagem corporal completa 331
Imobilidade 79
Inclinação 288
relativa, da escápula 195
Infraespinal 187
Infra-hióideos 78
Inserções musculares (“estações”) 77
Integração Estrutural 6, 109
diretrizes para estratégia 330
gráfico de leitura corporal 320
joelho 109
método 321-330
objetivos 331, 333
princípios de tratamento 330
unidade de intenções com consciência difusa 333
Integrinas 66-67
Intercostais 150
Ioga
postura apoiada na cabeça 277
postura da árvore 277
postura do barco 275
postura do cachorro de lado 275
postura do cachorro olhando para baixo 275
postura do triângulo 275, 278
postura invertida em ângulo lateral 279
posturas de torção 275
Isquiotibiais 9, 97, 166
4º isquiotibial 163
alongamento 105-106
distais 96
palpação 107
separação dos 97

J

Joelho 96
alinhamento 171
avaliação 171
flexão 95
hiperextensão 109
rotação 98
valgo 237
varo 237
Jogo muscular 12
Judô, rolamento do 189
Junção sacrococcígea 98

L

Lâmina
basal 67
fascial 161
Lee, Diane 12
Leitura corporal 307
gráfico para fins de avaliação 320
Leonardo da Vinci 4
Lesões
envolvimento fascial 244-245
Ligamento(s) 244
costocoracoide 179
curso em série com os músculos 244
estabilização dinâmica das articulações 243
“frouxos” 79
longitudinal anterior 229
sacrotuberal 79, 98-99
Linha(s)
áspera 78, 219
ativação 208
cardinais 111, 207
de estresse 24
de tensão 63
de tração 7, 50
do polegar 184
em ação, no esporte 11

espirais, dupla hélice 327
média sagital 229
secundárias 120
semilunar 204
superficiais, sessões com as 321
Linha Espiral (LE) 8, 153-154
4º isquiotibial 163
alinhamento dos joelhos 171
arcos 162
do pé, e a inclinação pélvica 170
articulação sacroilíaca 171
complexo oblíquo interno e externo 159
conexão(ões)
entre o tibial anterior e os tendões do fibular longo 162
da Linha Espiral no abdome em ação 160
continuidades 159
continuidade fascial entre o TIT e o tibial anterior 162
continuidade miofascial 156
cruzamento da LE no sacro durante a marcha 173
dissecação 157, 164
encurtamento 168, 171
escultura clássica
Discóbolo 250-251
Vênus de Milo 249-250
Zeus de bronze 248
estações 155
ósseas 156
"estribo" 162
função do movimento 153
função postural 153
inferior 160
movimento e reciprocidade 165
músculo rombosserrátil 158
na marcha 266-267
nas sessões de integração estrutural 326-327
nos esportes ou atividade física
basquete 252
caratê 281-282
futebol 253
golfe 252
ioga 274
tênis 251
padrões mais comuns 169
palpação 165
parte posterior da perna 163
"pé calcanhar" 171
posterior 165
postura da cabeça para a frente 169
rotações posturais do tronco 168
rotatória: a espinha ilíaca anterossuperior 159
terapia manual 157
trato iliotibial 160
vias 155
miofasciais 156
Linha Funcional Anterior (LFA) 204, 206
ativação 208
no saque de tênis 206
esculturas clássicas
Discóbolo 250-251
Vênus de Milo 249-250
Zeus de bronze 248
nos esportes ou atividade física
basquete 252
caratê 281-282
futebol 253
golfe 252
tênis 251
palpação 207
vias e estações 203
Linha Funcional Ipsilateral (LFI) 205
Linha Funcional Posterior (LFP) 189, 204
Linha Lateral (LL) 135-136, 276
alongamentos 144
andar 149
arco lateral 137
avaliação 144
caixa torácica 142
cintura 141
coxa 138
crista ilíaca 141
descarrilamento 141
dissecação 138
estações ósseas 137
fibulares 137
fortalecimento 276
função do movimento 135
função postural 135
movimento lateral *versus* movimento sagital 150
músculos abdutores 141
natação 149
nos esportes ou atividade física
caratê 281-282
futebol 253
golfe 252
ioga 274
judô 189
tênis 251
nos peixes 148
ombro 143
palpação 145
percepção da vibração 148
pescoço 143
sedução 150
terapia manual 135
tratamento de movimento 144
trato iliotibial 140
trocanter maior 141
vias 139, 140
miofasciais 137
"X" lateral 151
Linha Profunda Anterior (LPA) 32, 211
alongamento 227
"cauda" 228
conexão com a miofáscia da Linha Profunda Anterior do Braço 233
conexões ectoendodérmica e mesoendodérmica 238
coxa
faixa inferoanterior 223
via inferoposterior 218
dissecação 215
estabilidade nas pernas 236
extensões superiores 236
função do movimento 211
função postural 211
guia de palpação
compartimento posterior profundo 217
via inferoposterior 221
via anteroinferior 226
manipulação visceral 237
meio da 237
músculo(s)
longo da cabeça 231
longo do pescoço 231
escalenos 231
na fase de impulso da marcha 217
pé 215
perna 215
polo superior 238
ponto de encontro entre as vias superiores e inferiores 227
"tenda de seda" 215
terapia manual 216
via(s)
anterossuperior 234-235
inferoposterior 219, 223
inferoposteriores, e estações 221
média superior 233-234
miofasciais, e estações ósseas 214
posterior, média e anterior 234
Linha Profunda Anterior do Braço (LPAB) 177, 181, 183, 196-197, 199
alternância fáscia/músculo 191
avaliação do alongamento 190
escultura clássica 247
Discóbolo 250-251
Zeus de bronze 248
meridiano do pulmão e 338
metáfora da asa do pássaro 191
na análise postural 297
nas sessões de integração estrutural 329
nos esportes ou atividade física
basquete 252
ioga 274
tênis 251
orientação 177
pontos de início 181
Linha Profunda Posterior 111
dissecação 180, 187
evidências contra e a favor 109-110
nas sessões de integração estrutural 329
Linha Profunda Posterior do Braço (LPPB) 180, 186-188, 196, 198-199
alternância fáscia/músculo 191
avaliação do alongamento 190
comparação com a linha lateral 198
comparação com as linhas da perna 197
comparação com o quadrado lombar na conexão ilíaca 199
estações 178

metáfora da asa do pássaro 191
na análise postural 297
nas sessões de integração estrutural 323
no rolamento do judô 189
orientação 177
travessões 194
vias 178
Linha Superficial Anterior (LSA) 11, 76, 113-114
abdome 122
alongamentos comuns 129
compartimento crural anterior 117
contração 117
coxa 119
descarrilamento 121
em um quadrúpede 132
encurtamento 133
epicrânio 128
equilíbrio entre a Linha Superficial Anterior e a Linha Superficial Posterior 130
estações ósseas 115
esterno 126
esternocleidomastóideo 127
função do movimento 113
função postural 113
linhas secundárias 120
na análise estrutural 297, 299-302
nas sessões de integração estrutural 320--321, 323
nos esportes ou atividade física
caratê 281-282
golfe 252
ioga 274
judô 189
padrão postural comum 117
palpação 129
pescoço 126, 132
quadríceps 120
quatro vias 130
região tibial 116
relação de reciprocidade com a LSA e a LSP 116-117
resposta de sobressalto 132
reto do abdome 122
terapia manual 113
tórax 125
tratamento do movimento 128
via inicial 117
vias miofasciais 115
Linha Superficial Anterior do Braço (LSAB) 184-186, 198
avaliação do alongamento 190
escultura clássica, Discóbolo 250-251
meridiano do pericárdio e 338
metáfora da asa do pássaro 191
nos esportes ou atividade física
basquete 252
golfe 252
ioga 274
tênis 251
orientação 177
vias e estações 179
Linha Superficial Posterior (LSP) 9, 10, 12, 16, 85-86
alongamentos 105-106
compartimento superficial posterior 110
considerações gerais 88
descarrilamento 95
dissecação 87
do calcanhar ao joelho 92
do joelho até o quadril 97
do occipital à crista supraorbital 103
do quadril ao sacro 98
do sacro ao occipital 99
dos dedos do pé ao calcanhar 88
durante o desenvolvimento 88
encurtamento dos músculos 88
epicrânio 104
estações 98
expressos 94
fáscia do eretor da espinha 100
função do movimento 85
função postural 85
guia de palpação 107
isquiotibiais distais 96
locais 94
na análise estrutural 297, 310
nos esportes ou atividade física
caratê 281-282
golfe 252
ioga 274
judô 189
neurocrânio e a LSP 105
ondas da coluna vertebral 108
separação dos isquiotibiais 97
suboccipitais 101
teste 90
vias e estações 87
Linha Superficial Posterior do Braço (LSPB) 11, 60, 189, 191, 197-198
alternância fáscia/músculo 191
avaliação do alongamento 190
dissecação 192
escultura clássica, Zeus de bronze 248
na análise postural 297, 299
na integração estrutural 323
nas posturas de ioga, 274
orientação 177
vias e estações 179
Linhas do Braço 175
antebraço 183
comparação entre a Linha do Braço e a Linha da Perna 197
estações 178
ósseas 179
expresso bíceps 182
função do movimento 175
função postural 175
metáfora da asa do pássaro 191-192
músculo peitoral menor 177
orientação para a anatomia 177
planos paralelos que iniciam 179
travessões 194
vias 178
miofasciais 179
Linhas Funcionais 201-202
anteriores e posteriores 12
ativação 208
esculturas clássicas
Discóbolo 250-251
Vênus de Milo 249-250
Zeus de bronze 248
estações ósseas 203
função do movimento 201
função postural 201
meridianos da medicina asiática e 335
na marcha 262
nas sessões de integração estrutural 319
nos esportes ou atividade física
basquete 252
caratê 281-282
futebol 253
golfe 252
ioga 274
tênis 251
palpação 207
vias miofasciais 203
Linhas Profundas do Braço 199
Líquido
cerebrospinal (LCE) 30, 34
intersticial 34

M

Mandíbula 235
Manguito rotador 189
Manipulação
da fáscia e miofáscia 331
mecânica do corpo 331
movimento 331
objetivos 331
ritmo 331
sobreposição 331
do tecido conjuntivo (trabalho miofascial) 319
visceral 237
Mão 199
flexor longo dos dedos 216
flexores 186
linhas profundas 193
uso da mão na integração estrutural 331
Marcha 173, 260, 262, 264
"balanços" sobre o pé 267
ciclo alongamento-encurtamento 262
contato do calcanhar 266
descarga do peso 266
elevação dos dedos 266
exercícios 268
instabilidade e alinhamento das articulações 263
Linha Espiral na 268
Linha Lateral na 269
Linha Profunda Anterior na 269
Linhas Espirais 262
Linhas Funcionais 262
Linhas Laterais 262
movimento da pelve 261
Trilhos Anatômicos na 262

Massagem, thai ioga 335
Matriz extracelular (MEC) 17, 26, 39
relação com a célula 67
Maturidade somática 312
Mecânica, conceitos de 4
Mecânica do soma autoajustável 69
Mecanobiologia 66
Mecanotransdução 66
"Medicina Espacial" 124
Medula espinal 37, 46, 49, 110-111, 263
Membrana
bilaminar, das células 43-44
interóssea 217
Meridiano(s)
de latitude 315-316
longitudinais 7
miofascial(is) 4-6, 8, 12, 16, 76, 81, 126, 332
ativos 75
encurtamento interno ou deslocamento 6
regras e diretrizes para descobrir 81
teoria do 5
orientais 8
Mesênquima 45
Mesoderma 44-45
Metatarsos 139
Mézière, Françoise 12
Microtensegridade e saúde biomecânica ideal 68
Microvacúolos 70, 72
Miofáscia 5, 35, 55
continuidade 6, 319
estrutura espiral em treliça 243
manipulação 331
mecânica do corpo 331
movimento 331
objetivos 331
ritmo 331
sobreposição 331
remodelação 62
Miofascial 6
Miofibroblastos 63, 65
contração de 64
Moléculas
de "adesão" 66
de colágeno 27
Momento de inércia 321-322
Movimento(s) 82
de reeducação 319
intrapélvico 173
lateral 149
lateral *versus* sagital 150
puramente sagitais 124
tratamento do 105, 128
Musculatura vertebral 100
Músculo(s)
abdominais 142
abdutores 141
bíceps braquial 181, 183
bíceps femoral 78, 165
cabeça longa 81
expresso da cabeça longa 165
braquiorradial 198
da mandíbula 235
deltoide 190
digástrico 234
eretores da espinha 61, 99
fáscia 100
palpação 107-108
tensegridade e 56, 60-61
escalenos 147, 231
esplênio
da cabeça 138, 143, 146, 153, 157, 165--167
do pescoço 138, 157, 166
esternocleidomastóideo 116, 125-127
esterno-hióideo 234-235
estilo-hióideo 234
extensor
curto do polegar 183, 196
longo do polegar 196
extensores dos dedos dos pés
palpação 129
gastrocnêmio 9, 92-97
gênio-hióideo 235
glúteos 139, 265
e a linha Funcional Posterior 204
na marcha 266
palpação 207
ilíaco 3, 121, 160, 224-226, 260, 292
iliococcígeo 221, 235
iliocostal 99, 108
iliopsoas 224
no chute de caratê 281
individual 50
infra-hióideos 235
intertransversos 99-100, 110, 149
isolado 1, 51
isquiotibiais 9, 97, 166
4º isquiotibial 163
alongamento 105-106
distais 96
palpação 107
separação dos 97
latíssimo do dorso 100, 184-185, 266, 280
levantador da escápula 143, 177, 255
levantador do ânus 220
longo da cabeça 231
longo do pescoço 231
longuíssimo 99
masseter 235-236
milo-hióideo 235
oblíquos 6, 76
obturador interno 220
omo-hióideo 234
peitoral maior 182, 184
peitoral menor 177, 180-182
poplíteo 218-219
pronador redondo 198
psoas 225
maior 224
pubococcígeo 229
quadrado lombar 147
redondo maior 185
reto
lateral da cabeça 188
do abdome 122-125, 127
femoral 122-123
romboides 187
maior 80
reciprocidade com o serrátil anterior 194
rombosserrátil 158
rotadores laterais profundos 219-220
sartório 160, 205, 223-224, 226
semiespinal 99
sóleo 92-95, 97, 216-218
subclávio 177
subescapular 187
suboccipital 101
superalongados 131
supercontraídos 131
supinador 183
supra-hióideos 235
tensor da fáscia lata 161
tibial
anterior 161, 163
correia do 163
posterior 216
transverso do abdome 124
transverso do tórax 234
trapézio 143-144
tríceps braquial 187
Músculo-osso, conceito 15
Músicos 254
flautista 255
trompetista 255
violinista 255
violoncelista 254

N

Natação 149
Nervos 37
isquiático 111
óptico 38
Neurocrânio 105
e a LSP 105
Neuróglias 35
Neurônio 30
Notocorda 45
Nutrição celular 26

O

Oblíquo externo 76
Olho
controle da órbita 188
paralelo do controle da cabeça do úmero com o controle da órbita do olho 188
percepção da luz 38
Ombros 143, 291-292
Órgãos tendinosos de Golgi 243
Orientação(ões)
interna e externa, cilindros 308
perceptiva 308
somatoemocionais 308

Oschman, James 8, 17, 24
Osso(s) 23
efeito das forças mecânicas 25
fratura 23
hioide 235
jovem 23
púbico 230
do arco lateral do pé 172
do arco medial do pé 172
faciais e cranianos 235
temporal 235
velho 23, 25
Osteoblastos 25
Otto, Frei 60-61
Óvulo 43-44

P

Palintonicidade 333
Pé(s) 93, 172, 215, 292
análise estrutural 292
arcos
e a inclinação pélvica 170
lateral, ossos 137, 139, 172
medial, ossos 139, 172
distribuição do peso nos 310
eversão 237
inversão 237
marcha 260, 264
padrão da correia 170
planta do pé 162
pronação 237
raio X de uma dançarina 93
supinação 237
"Pé calcanhar" 171
Pectíneo 226
Pelve 55, 288-289
avaliação da inclinação relativa 238
inclinação 170, 289
anterior 81, 287, 308
posterior 291
na posição sentada 259
tipos de posicionamento 287-288
Pericárdio 232
Periósteo 47
do rádio 198
Peritônio 158
Perna(s) 215, 217, 237
estabilidade 236
parte posterior da 163
região tibial 116
Pescoço 126, 132, 143, 234
Pia-máter 34
Pilates 188
Planta do pé 162
Plasma 34
Plasticidade do tecido conjuntivo 23
Pleura de camada dupla em torno do pulmão 48
Polegares, terapia com uso de pressão dos 279
Pontos-gatilho 131
Posição
escapular, e equilíbrio postural 193
pélvica 310
sentada 256
equilibrada 257
exercício 258-259
integração da coluna vertebral 258
marcha 261
Posturas(s) 131
avaliação postural 286
com torção da coluna vertebral 167
da cabeça para a frente 144, 169
de equilíbrio 278
deliberadamente exageradas 288
"do guerreiro" 226
do triângulo 167
"em ação" 39
ereta 115
má postura sentada 257
"neutra" 289
plantígrada humana 274
virtude e 295
Pré-estresse 62, 64
e armazenamento de energia elástica 61
Pressão 244
Processo
coracoide 75, 77, 180
espinhoso 100
transverso 100
Proprioceptores 244
Proteoaminoglicanos 19
Proteoglicanos 17
Punho, flexores 186

Q

Quadríceps 120
Quadril
abdutores 141
adutores 237
extensão, no alongamento 129

R

Rádio 177, 183
Rafe lateral 147
Ramo da mandíbula 236
Rede(s)
areolar 70, 71
de comunicação do corpo 37
de comunicação holística 37
de tecido conjuntivo 35, 68
fascial 15, 19
formação 44
holísticas 41
holísticas interligadas 29, 36
líquida 30
neural 29
perineural 35
Redução
da dor 333
do esforço 333
Regulação biomecânica 15
Remo
forças atuantes nas linhas funcionais 209
Resiliência 333
Resposta de sobressalto 132
Retináculo(s)
do corpo 316
dos músculos extensores 192
Rigidez 79
Rolamento 270
no judô 189
Rolf, Ida P. 6, 312
Rotação 290
do *core* 168
no joelho 98
medial 172
primária 309
toracolombar primária 309
Rotações posturais do tronco 168
Rotadores laterais profundos 219-220
Rotatória, espinha ilíaca anterossuperior 159

S

Salto de obstáculos
forças atuantes nas linhas funcionais 208
Scarr, Graham 59
Schultz, Louis 315
Sedução, linha lateral e 150
Septo(s)
anterior da coxa 223
fasciais 32
intermuscular posterior 221
intermusculares 34
Serráteis 76, 170
anterior
reciprocidade com os romboides 194
Shiatsu 277
Simetria
esquerda-direita 111
posterior-anterior 111
Sincício 39
Sistema
circulatório 30
colagenoso microvacuolar de colágeno de absorção 71
de Integração Estrutural 11
de pressão da manipulação visceral 70
digestório 29, 37
fascial 41
intercomunicação entre sistemas 308
musculoesquelético 51
nervoso 29-30, 41
neural 41
neurológico 38
vascular 30, 41
venoso 30
Sobrecarga
na remodelação da fáscia 242
Soma autoajustável, mecânica do 69
Somática asiática 274
aikido ou rolamento no judô 279
caratê 280

shiatsu, acupressão, trabalho com o polegar 277
Suboccipitais 101, 103
Substância fundamental 17

T

Tálus
rotação, na marcha 264-265
Tarso 215
Tecido conjuntivo 15, 19-20, 39
Técnica de Alexander 8
Tendão(ões) 27
central 232
do diafragma 233
como polias 77
do bíceps braquial 196
do calcâneo 85, 92-93
do flexor longo do hálux 216
dos extensores 192
dos isquiotibiais 9, 95
extensor comum 191
Tênis 251
backhand 206
forehand 206
participação das Linhas Funcionais 206
Tensão 54
Tensegridade 51, 54-58, 333
esculturas 57
crânio 59
estrutura de 59-60, 63
tetraedro de 57
unidades de 55
Teoria
da bolsa dupla 42
do meridiano miofascial 5
do músculo isolado 1
Terapia
manipulativa 81
manual, da miofáscia 5
Tetraedro de tensegridade 57
Tíbia 85, 116
Tittel, K. 11
Tixotropia 344
Tom Flemons, modelos de 286
Tônus muscular 41
Tórax 125
Tornozelo 217
Trabalho miofascial
objetivos 331
Trabéculas 25
ósseas 24
Tração mecânica 77
Transição lombossacral 207, 315
Tratamento do movimento 105, 128
Trato iliotibial 140, 142, 160-161
Treinamento 241
fascial 246
Treinos pesados 246
Triângulo
femoral 224
posterior do assoalho pélvico 222
Trilhos Anatômicos 4, 15, 75
aplicações ao movimento 247
bifurcações 79
conceito 81
estações ósseas 77
expressos 80
filosofia 3
hipótese 1
história 7
inserções musculares 77
locais 80
mapa geral das "rotas" 2
meridianos miofasciais 5
na marcha 262
princípios de tratamento 330
princípios do corpo e uso da mão 331
"receita" 321, 323
rotatórias 79
treinamento 241
vias 75
Trocanter maior 141
Tronco
faixas horizontais 315-316
Linhas Funcionais como extensões do tronco das Linhas do Braço 202-203
Túber isquiático 220-221
Túnel do carpo 182, 185-186

U

Ulna 160, 183
Umbigo 230
Úmero
avaliação do alongamento 185-186
equilíbrio postural e 194
paralelo do controle da cabeça do úmero com o controle da órbita do olho 188
Unidades
de tensegridade 55
miofasciais 131

V

Vertebrados 81
Vesalius 20, 29-30, 32
Vetores
concorrentes de força miofascial 80
de tração 194
Via(s)
dos Trilhos Anatômicos 50
média superior 233
miofascial 76
posterossuperior 231
Virtude 295
Vleeming, Andry 12
Vocabulário posicional 287

X

"X"
escapular 195
imaginário 151
lateral 151
no tronco 152

Z

Zigoto 42
Zona pelúcida 42-44

TRILHOS ANATÔMICOS

TERCEIRA EDIÇÃO

Disponível em 12 idiomas, a nova edição deste *best-seller* mundial constitui uma referência imprescindível a todos os profissionais e estudantes que lidam com a estrutura e o movimento do corpo humano: fisioterapeutas, fisiatras, educadores físicos, médicos do esporte, técnicos e treinadores, *personal trainers*, quiropraxistas, osteopatas, terapeutas manuais e ocupacionais, instrutores de ioga e pilates, massoterapeutas, professores de dança, educadores do movimento e acupunturistas.

Esta obra descreve as linhas da extensão corporal que estão funcionalmente integradas dentro da faixa fascial e que formam "meridianos" rastreáveis de miofáscia – os Trilhos Anatômicos. Estabilidade, força, tensão, fixação, resiliência e compensação postural – todas essas propriedades são distribuídas por meio dessas linhas. Com base no mapa dos meridianos, são apresentadas muitas estratégias novas e holísticas para que os profissionais ajudem seus pacientes ou alunos a restaurar e melhorar a postura e a função do movimento.

A teoria dos Trilhos Anatômicos oferece os seguintes benefícios:

1. Uma vez reconhecidos os padrões, esses meridianos podem ser facilmente aplicados na avaliação e no tratamento, empregando-se uma variedade de abordagens terapêuticas e educacionais para facilitar o movimento.
2. Fornece uma visão "tridimensional" mais poderosa da anatomia musculoesquelética e uma valorização de todos os padrões corporais que distribuem compensação na funcionalidade diária e no desempenho.
3. Do ponto de vista clínico, mostra como a dor em uma área do corpo pode estar ligada a uma "área silenciosa" em algum local distante do problema, dando origem a novas estratégias de tratamento.

A obra apresenta ainda:

- Ícones que dirigem o leitor para sua área de interesse, tais como: terapia manual, terapia do movimento, avaliação visual, educação cinestésica ou conteúdo complementar on-line.
- As últimas evidências científicas a partir de achados clínicos comuns, incluindo dissecações fasciais.
- A importância da fáscia como nosso maior órgão sensorial, seu papel na distribuição da tensão e o modo como padrões de tensão geram padrões de dor.
- Uma nova seção sobre o papel da teoria dos Trilhos Anatômicos na análise da marcha.
- Conteúdo complementar on-line, por meio da plataforma Manole Educação, que engloba animações, vídeos e imagens adicionais.

Thomas W. Myers estudou diretamente com os Drs. Ida Rolf, Moshe Feldenkrais e Buckminster Fuller, e com diversos expoentes da terapia manual e do movimento. Seu trabalho é influenciado pelos estudos do movimento craniano, visceral e intrínseco que desenvolveu nas escolas europeias de osteopatia. Myers praticou terapia manual integrativa por mais de trinta anos em diferentes meios clínicos e culturais, incluindo dez anos em Londres e trabalhos em Hamburgo, Roma, Nairóbi e Sydney, assim como inúmeras cidades dos EUA. Ele é membro fundador da International Association of Structural Integrators (IASI). Myers e sua equipe viajam constantemente pelo mundo oferecendo cursos de educação continuada e certificação profissional.

TERCEIRA EDIÇÃO

Manole